COLUMBIA LIBRARIES OFFSITE
HEALTH SCIENCES STANDARD
HX64085511
QM451 .Ob22 Anleitung beim Studi
RECAP

QM 451 Ob22

Columbia University
in the City of New York

COLLEGE OF
PHYSICIANS AND SURGEONS
LIBRARY

Digitized by the Internet Archive
in 2010 with funding from
Open Knowledge Commons (for the Medical Heritage Library project)

http://www.archive.org/details/anleitungbeimstu1888ober

ANLEITUNG

beim Studium des Baues

der

NERVÖSEN CENTRALORGANE

im gesunden und kranken Zustande.

Von

D^R. HEINRICH OBERSTEINER

k. k. a. ö. Professor a. d. Universität zu Wien.

Mit 178 Holzschnitten.

LEIPZIG UND WIEN.

TOEPLITZ & DEUTICKE.

1888.

Alle Rechte vorbehalten.

QM451
Ob22

Vorwort.

Vor einigen Jahrzehnten war unsere Kenntnis vom inneren Baue des Centralnervensystems noch recht ungenügend, so ungenügend dass die Pathologie nur geringen Nutzen aus ihr zu ziehen vermochte. Daher war es denn begreiflich, dass die praktischen Aerzte damals mit seltenen Ausnahmen auch von diesem Wenigen nur das Allernothwendigste sich aneigneten und mit so überaus dürftigen Thatsachen doch ihr volles Auslangen finden konnten.

Seitdem aber eine Reihe ausgezeichneter Forscher, unterstützt durch die Fortschritte der Methodik, in überraschend schneller Weise immer mehr Klarheit in das Gewirre der mannigfachen Nervenbahnen und ihrer Knotenpunkte gebracht haben, musste auch in der praktischen Medicin die Erkenntnis platzgreifen, dass die bisher so verächtlich bei Seite gelassene Gehirn- und Rückenmarksanatomie — trotz ihrer Schwierigkeiten — eingehendste Berücksichtigung verdiene. Sogar auf Gebieten, die der Nervenpathologie anscheinend ziemlich ferne stehen, z. B. der Oculistik, der Otiatrik, ja selbst der Dermatologie hat sich in der letzten Zeit das Bedürfnis nach gründlicher Orientirtheit in den nervösen Centralorganen geltend gemacht.

Diesem Bedürfnisse abzuhelfen, besitzen wir nun bereits — namentlich im Deutschen — eine Anzahl meist ganz vorzüglicher anatomischer Lehrbücher. Da aber die Anatomie überhaupt nicht, die der Centralorgane vielleicht am wenigsten, aus dem Buche gelernt werden kann, suchen die Studirenden und Aerzte Laboratorien auf, in denen ihnen Gelegenheit geboten wird, sich die nothwendige

Vertrautheit mit dem Baue des Gehirnes und Rückenmarkes zu verschaffen. Freilich wird die Errichtung derartiger, ideal ausgestatteter Institute für Gehirnanatomie, wie sie *His* auf der Berliner Naturforscherversammlung 1886 wünscht, noch lange ein pium desiderium bleiben. Lehrende und Lernende müssen sich vorderhand noch mit jenen unvollständigen Anfängen solcher Institute begnügen, die bereits an einigen grösseren Universitäten bestehen.

Die Erfahrung hat mich nun gelehrt, welches die berechtigten Anforderungen sind, die der Anfänger, dem es ja um selbstständige specielle Arbeiten zunächst nicht zu thun sein kann, an den Lehrer, respective an einen Leitfaden, stellen soll. Namentlich will ich hervorheben, dass einerseits ein Eingehen in viele, zum Theil gar nicht feststehende Details, überflüssig ist, ja nur erdrückend und verwirrend wirkt, andererseits wird mit vollem Recht ein Hinweis auf die pathologischen Processe gewünscht.

Ich habe nun getrachtet, in den nachfolgenden Blättern dem Studirenden einen treuen und verlässlichen Führer an die Hand zu geben, der es ihm ermöglicht, selbst ohne Lehrer die mühsame Wanderung durch die einzelnen Gebiete des Centralnervensystems erfolgreich zu vollenden. Daher habe ich denn auch die beständigen Vorschriften für die Anfertigung der Präparate eingeflochten; die zahlreichen Abbildungen sollen, wenn sie auch mit Ausnahme der rein schematischen Darstellungen naturgetreu ausgeführt wurden, nur das Verständnis der Originalpräparate erleichtern, womöglich dieselben aber nicht ganz ersetzen.

Wer die Gelegenheit hat, ein Laboratorium mit einer guten Sammlung von fertigen Präparaten aufzusuchen, der kann allerdings letztere benützen und davon absehen, selbst viel Zeit und Geduld auf die Anfertigung einer eigenen Schnittsammlung zu verwenden. Wenn es aber die Umstände gestatten, so wird durch das Arbeiten mit dem Messer nicht blos die nothwendige Uebung und Geschicklichkeit für spätere selbstständige Untersuchungen erworben, sondern es prägen sich auch die anatomischen Verhältnisse viel gründlicher ein und namentlich wird dadurch die körperliche Anschauung von der relativen Lage der einzelnen Bestandtheile, aus denen das Organ sich aufbaut, wesentlich geklärt.

Gute Zeichnungen und geschickt ausgeführte Modelle werden daneben jedenfalls beitragen, das Verständnis der schwierigen anatomischen Verhältnisse zu erleichtern.

Bezüglich der Modelle wäre zu bemerken, dass wir gegenwärtig über derartige vollkommen befriedigende Darstellungen noch nicht verfügen. Ueber das gewiss sehr kunstvolle und auch recht kostspielige Modell von Aeby sagt *His* in äusserst zutreffender Weise dass es im Momente, wo man es vor sich hat, sehr klar und durchsichtig erscheint, aber im Stich lässt, sobald man das Auge abwendet.

Das vorliegende Werk unterscheidet sich also in mehrfacher Beziehung von den bestehenden Lehrbüchern der Gehirnanatomie.

Zunächst in der Darstellung des Stoffes, indem hier fortwährend der rein didaktische Standpunkt festgehalten ist; der Lernende kann — sei es, dass er selbst Präparate anfertigt oder auch nicht — ganz den Gang einhalten, der ihm durch das Buch vorgeschrieben wird. Besondere Berücksichtigung erfahren die feineren histologischen Verhältnisse. Ferner wurde getrachtet, keine der wichtigeren anatomischen Thatsachen, das Centralnervensystem betreffend, zu übersehen, ohne aber durch allzu minutiöse Detailausführung, die ja der Specialforschung vorbehalten bleiben muss, zu verwirren.

Die Einflechtung pathologisch-anatomischer Darlegungen, namentlich die pathologischen Veränderungen der Elemente betreffend, wird das Verständnis der krankhaften Vorgänge im Centralnervensystem anbahnen, ohne dass damit nur im Geringsten beabsichtigt wäre, die pathologische Anatomie dieses Organes erschöpfend auszuführen.

Dass ein besonderer Werth auf zahlreiche und gute Abbildungen gelegt wurde, fand bereits Erwähnung. Bei der Auswahl der Abbildungen, welche durchwegs nach Originalzeichnungen durch die xylographische Anstalt von *V. Eder* in Wien in befriedigendster Weise ausgeführt wurden, musste selbstverständlich eine gewisse Beschränkung platzgreifen, um den Preis des Buches nicht übermässig zu vertheuern. Es musste daher auch die Frage entschieden werden, ob, namentlich für die Zeichnungen 110 bis 129, Präparate zu wählen seien, die mit Karmin oder nach der *Weigert*'schen Methode gefärbt wurden. — Wenn ich mich für erstere entschied, so lag der Grund darin, dass ich die Abbildungen als treue Wiedergabe der Original-

präparate wünschte. Gelungene *Weigert*'sche Präparate vom erwachsenen Menschen lassen sich aber bei schwacher Vergrösserung kaum so darstellen, dass sie genügend instructiv sind und embryonale Präparate waren wegen der Schwierigkeit für den Schüler, sich das Materiale zu verschaffen, jedenfalls zu vermeiden.

Ich brauche wohl nicht erst hervorzuheben, dass die Darstellung des Stoffes durchwegs auf autoptischer Erfahrung beruht; wenn Thatsachen nur auf Grund von Angaben anderer Autoren angeführt werden, so ist dies immer speciell bemerkt.

Ein ausführliches alphabetisches Register soll die Verwendbarkeit dieses Buches erhöhen.

Wien, im October 1887.

Inhalt.

Vorwort III
Einleitung 1

I. Abschnittt. Methoden der Untersuchung 3

1. Die Zerfaserungsmethode 4
2. Die Anfertigung continuirlicher Schnittreihen 5
3. Die Untersuchung des Centralnervensystems in nicht vollständig ausgebildetem oder pathologisch verändertem Zustande 19
4. Die vergleichend-anatomische Methode 23
5. Die experimentell-physiologische Methode 24

II. Abschnitt. Morphologie des Centralnervensystems 27

Eintheilung des Centralnervensystems 29
A. Das Rückenmark 31
B. Das Gehirn 35
1. Das Nachhirn 35
2. Das Hinterhirn 40
3. Das Mittelhirn 55
4. Das Zwischenhirn 58
5. Das Vorderhirn 61
6. Die Ventrikel des Grosshirnes 72
7. Die Furchen und Windungen an der Oberfläche des Grosshirnes . . 79
Die Hauptfurchen 81
Die einzelnen Lappen des Grosshirns 84
Varietäten und Anomalien der Hirnwindungen 96
Physiologische Bedeutung der Grosshirnwindungen 98

III. Abschnitt. Histologische Elemente des Centralnervensystems . . . 102

A. Nervöse Bestandtheile 102
1. Nervenfasern 102
Krankhafte Veränderungen der Nervenfasern 112
2. Nervenzellen 116
Krankhafte Veränderungen an den Nervenzellen 125
B. Nicht nervöse Bestandtheile 129
1. Gefässe 129
a) Arterien 130
b) Venen 134
c) Capillaren 134
d) Fett und Pigment an der Adventitia 134
e) Krankhafte Veränderungen an den kleinen Hirngefässen . . . 135
2. Epithelien 144
3. Stützgewebe 146
a) Bindegewebe 146

Seite

b) Neuroglia 151
4. Anderweitige Gewebselemente im Centralnervensysteme 152

IV. Abschnit. Feinerer Bau des Rückenmarkes 155

Allgemeine Bemerkungen über den feineren Bau der Centralorgane . . . 155
1. Topographische Durchsicht des Rückenmarkes 168
2. Histologischer Bau des Rückenmarkes 178
3. Faserverlauf im Rückenmarke 185
4. Gefässe des Rückenmarkes 197
5. Pathologisch-anatomische Veränderungen des Rückenmarkes . . . 200

V. Abschnitt. Topographische Durchsicht des Gehirnes 207

VI. Abschnitt. Faserzüge und Bahnen 249

A. Rückenmarksbahnen 249
1. Pyramidenbahnen 249
2. Die Hinterstränge und die von ihnen ausgehenden Bahnen 257
a) Die Schleife 258
b) Der Kleinhirnstiel 261
3 Die Kleinhirnseitenstrangbahn 264
4. Das Gowers'sche Bündel 264
5. Vorder- und Seitenstrangreste 265
B. Die Hirnnerven 267
1. Nervus olfactorius 267
2. Nervus opticus 276
3. Nervus oculomotorius 286
4. Nervus trochlearis 289
5. Nervus abducens 290
6. Nervus trigeminus 291
7. Nervus facialis 296
8. Nervus acusticus 298
9. Nervus glossopharyngeus 306
10. Nervus vagus 309
11. Nervus accessorius 309
12. Nervus hypoglossus 311
C. Das Kleinhirn 313
1. Centrale Ganglienmassen 313
2. Die Markfaserung des Kleinhirns 314
3. Die Rinde des Kleinhirns 320
4. Blutgefässe des Kleinhirns 329
5. Pathologisch-anatomische Veränderungen am Kleinhirne 330
D. Das Grosshirn 332
1. Die Ganglien des Grosshirnes 333
a) Der Thalamus opticus 333
b) Der Linsenkern und der Schweifkern. 337
2. Die centralen Markmassen des Grosshirns 342
a) Der Stabkranz 342
b) Die Commissurenfasern des Grosshirnes 344
c) Verbindungsfasern zwischen den einzelnen Rindenbezirken derselben Hemisphäre 345
3. Die Rinde des Grosshirns 347
Anhang: Das Conarium und die Hypophysis 367
4. Die Blutgefässe des Grosshirnes 369
5. Pathologisch-anatomische Veränderungen am Grosshirne 370

VII. Abschnitt. Die Hüllen des Centralnervensystems 375

A. Die Dura mater 376
B. Die Arachnoidea 382
C. Die Pia mater 385
Die Telae und Plexus choroidei 387
D. Die grösseren Gefässe des Gehirns 388

EINLEITUNG.

Ein Eingehen in die complicirten und schwierig aufzufassenden Thatsachen des feineren Gehirn- und Rückenmarkbaues ist vollkommen unmöglich, wenn man sich nicht vorher mit den gröberen äusseren Verhältnissen der genannten Organe derart vertraut gemacht hat, dass man diese gewissermassen als die Umrisse eines Bildes betrachtet, in welche man dann die Detailausführungen am passenden Orte einzeichnen kann. Daher werden denn — abgesehen von einem einführenden **ersten Abschnitte** über die gebräuchlichsten Untersuchungsmethoden — zunächst die makroskopisch leicht erkennbaren Thatsachen, namentlich die äussere Reliefgestaltung, sowie dann aber auch die ohne weitere Vorbereitung auf Schnitten sichtbaren Verhältnisse der einzelnen Gehirntheile dargestellt (**zweiter Abschnitt**, Morphologie).

Bevor die mikroskopische Untersuchung von durchsichtigen Querschnitten aus dem Centralnervensystem vorgenommen wird, ist es nothwendig, dass man die einzelnen histologischen Elemente genau kenne, aus denen dieses Organ sich aufbaut; im **dritten Abschnitte** wird demnach das Wichtigste über die nervösen und die nicht nervösen Gewebsbestandtheile mitgetheilt und jenen Veränderungen, denen sie unter krankhaften Verhältnissen unterliegen, Beachtung geschenkt.

Nun schreiten wir zur feineren Untersuchung des Rückenmarkes als des relativ einfachst gebauten Theiles der nervösen Centralorgane (**vierter Abschnitt**).

Die Darstellung setzt weiterhin (im **fünften Abschnitte**) voraus, dass eine Anzahl (wenn auch nicht ununterbrochen) aufeinanderfolgender mikroskopischer Querschnitte durch das Gehirn, vom Rückenmarke aufwärts, angefertigt werde. Gelegentlich der Präparation dieser Querschnitte und der dabei vorzunehmenden Prüfung derselben bei Lupenvergrösserung macht man sich bereits mit zahlreichen Verhält-

nissen der inneren Organisation bekannt, und zwar um so leichter, als man Schnitt für Schnitt alle Veränderungen des topographischen Aufbaues successive zu verfolgen vermag. Derjenige, welcher, ohne selbst zu schneiden, bereits bestehende Schnittreihen untersucht, muss aber den gleichen Gang einhalten, und bevor er in die feineren Details eingeht, sich durch Betrachtung der Präparate bei Lupenvergrösserung den richtigen allgemeinen Ueberblick, eine stereoskopische Anschauung der wichtigeren Verhältnisse, verschaffen.

Ist dies erreicht, dann trachten wir auf Grundlage dieser Kenntnisse und durch eingehendere Untersuchung der Präparate die einzelnen Faserbündel zu verfolgen, ihre Theilungen und Verbindungen aufzufinden, ihre Endpunkte festzustellen; dies geschieht im **sechsten Abschnitte** zuerst mit den Faserzügen des Rückenmarkes und hierauf mit den Wurzeln der Gehirnnerven. Eine zusammenhängende Darlegung finden die feineren Verhältnisse im Bau des Kleinhirns und des Grosshirns.

Den Schluss machen die Hüllen des Centralnervensystems (**siebenter Abschnitt**), die ja mit letzterem in so innigem anatomischen und physiologischen Connex stehen, dass sie eingehende Berücksichtigung verdienen.

ERSTER ABSCHNITT.

Methoden der Untersuchung.

Bei der anatomischen Erforschung des Centralnervensystems stossen wir auf Schwierigkeiten, wie solche sich der Bearbeitung keines der übrigen Organe entgegenstellen; daher denn auch unsere, über das Gröbste hinausgehenden Kenntnisse von der Structur des Gehirns und Rückenmarkes durchwegs neuesten Datums sind.

Die Ursachen für diese Schwierigkeiten sind leicht einzusehen. Einmal darf ja von vorneherein erwartet werden, dass im Bau eines Organes, welchem nicht blos die verschiedensten und complicirtesten, sondern auch die höchsten und edelsten Functionen des Gesammtorganismus zugewiesen sind, diese vorderhand noch kaum zu überblickende Mannigfaltigkeit der Leistung sich auch sichtbar ausgeprägt finden wird; es ist aber ferner begreiflich, dass diese zu supponirende Complicirtheit der Structur, bei der relativen Kleinheit des Organes, nur durch solche nervöse Bahnen und Untertheilungen erreicht werden kann, welche häufig schon wegen ihrer geringen Grösse den gewöhnlichen grob anatomischen Untersuchungsmethoden unzugänglich sind, umsomehr als es sich fast durchwegs um Gewebe handelt, welche äusserst zart, weich und hinfällig sind.

Schon diese Erwägungen — von zahlreichen anderen Gründen abgesehen — müssen genügen, um zu begreifen, dass erst seit der Einführung ganz besonderer Methoden der anatomischen Bearbeitung dieses mit „7 Siegeln verschlossene Buch" geöffnet wurde und wir nun anfangen, die allerdings ziemlich schwer lesbaren Zeichen desselben zu verstehen.

Die bisher gebräuchlichen Untersuchungsmethoden sind — soweit sie sich nicht auf die Structur der Elemente, sondern auf deren wechselseitige Lage und Verbindung beziehen — sehr verschiedenartig, aber sie unterstützen und ergänzen sich gegenseitig. Zur

leichteren Uebersicht sollen jene Hilfsmittel, welche uns gegenwärtig, abgesehen von der grob anatomischen Untersuchung, zur Verfügung stehen, in fünf Gruppen zusammengestellt werden.

Es sind dies folgende:

1. Die Zerfaserung des entsprechend vorbereiteten Centralnervensystems,

2. die Anfertigung einer successiven ununterbrochenen Reihe von durchsichtigen Querschnitten durch das normale ausgebildete Organ,

3. die Untersuchung solcher Organe, deren einzelne Bestandtheile entweder nicht gleich in der Entwickelung vorgeschritten oder theilweise einer regressiven Metamorphose anheimgefallen sind,

4. die Vergleichung homologer Theile des Centralnervensystems bei verschiedenen Thieren,

5. die experimentelle Beobachtung der Leistung, welche wieder einen Rückschluss auf den anatomischen Bau gestattet, oder aber das Studium der bei localisirten Erkrankungen des Centralnervensystems zu beobachtenden Functionsanomalien.

Methoden der Untersuchung, welchen eine beschränktere, specielle Bedeutung zukommt, die aber dabei für uns auch von Werth sind, werden späterhin an den betreffenden Stellen Erwähnung finden.

1. Die Zerfaserungsmethode.

Da das frische Centralnervensystem eine Consistenz besitzt, welche es vollkommen untauglich zu einer Abspaltung der einzelnen Faserbündel macht, so muss es früher einer geeigneten Vorbereitung unterworfen werden, welche die nervösen Elemente härtet, während das Bindegewebe, welches letztere aneinander bindet, erweicht werden soll. Dieser Zweck ist bisher nur mangelhaft erreicht worden.

Einfache Härtung in Alkohol, auch mit Zusatz von etwas Salpeter- oder Salzsäure (schon *Ruysch, Vicq d'Azyr*) oder Kali *(Reil)* wird seit langer Zeit angewendet; besser ist die Härtung in chromsauren Salzen und Nachhärtung in Alkohol. Auch für das Studium der äusseren Plastik empfiehlt sich die Härtung in doppeltchromsaurem Kali und spätere Uebertragung der Präparate in Alkohol. *J. Stilling* legt Hirnstücke, nachdem sie vorher in *Müller'scher* Flüssigkeit (siehe unten) gehärtet und dann ausgewässert worden waren, in absoluten Alkohol, bis sie eine gute Consistenz angenommen haben. Hierauf werden sie in künstlichen Holzessig (200 Gramm Eisessig, 800 Gramm Wasser, 20 Tropfen Kreosot) eingelegt, woselbst sie in der Regel mehrere Wochen (die Zeit lässt sich nicht genau angeben, und kann nur durch Erfahrung gelernt werden) zu verbleiben haben; sind die

Präparate zu weich geworden, so bringt man sie für einige Tage in rohen Holzessig. An solchen Stücken kann man mit Hilfe von Pincetten und Nadeln einzelne Faserzüge sehr nett verfolgen und isoliren, und das Präparat nach Behandlung mit Nelkenöl in einem Uhrschälchen unter Canadabalsam conserviren.

An gut gehärteten Spiritus- oder Chrompräparaten zeigt übrigens jeder künstlich erzeugte Bruch in der weissen und theilweise auch in der grauen Gehirnmasse mehr oder minder deutlich den Faserverlauf.

Es mus aber wohl beachtet werden, dass alle Faserungsmethoden, namentlich dort, wo Durchkreuzungen von Nervenbündeln stattfinden, sehr leicht zu Trugbildern führen können.

2. Die Anfertigung continuirlicher Schnittreihen.

Es ist das Verdienst *B. Stilling's,* diese Methode, welcher wir am meisten verdanken, in die Gehirnanatomie eingeführt zu haben.

Denken wir uns ein Stück des Gehirns derart in eine Reihe mikroskopisch feiner Querschnitte zertheilt, dass dieselben aneinandergelegt, wieder das vollständige Stück Gehirnsubstanz repräsentiren, so müsste es, wenn nicht mancherlei Schwierigkeiten der Beobachtung hinzukämen, möglich sein, jede einzelne quer getroffene Nervenfaser von einem Schnitte zum nächsten und so weiter durch das ganze in Schnitte zerlegte Präparat hindurch zu verfolgen. Wenn nun auch die praktische Durchführung dieses Gedankens nicht immer vollständig möglich ist, so ist doch erst seit jener Zeit, da wir gelernt haben continuirliche Serien durchsichtiger Querschnitte anzufertigen, ein nennenswerther Fortschritt in dem Verständnisse des inneren Hirnbaues möglich gewesen. Die dabei erhaltenen Querschnitte können nebstbei auch zu histologischen Untersuchungen dienen.

Auch die Methode der Untersuchung von durchsichtigen Schnittreihen kann zu Täuschungen Veranlassung geben. Namentlich wird die plastische Reconstruction der in einer Anzahl von Schnitten zur Beobachtung kommenden Gebilde häufig auf nicht geringe Schwierigkeiten stossen; und dennoch können die Bilder, welche uns die Querschnitte liefern, nur dann das anatomische Verständniss fördern, wenn wir es vermögen, eine körperliche Anschauung des Gegenstandes zu gewinnen.

Zur Anfertigung solcher Schnitte muss das Centralnervensystem ebenfalls einer vorherigen **Härtung** unterzogen werden.

Versuche, frische Gehirnstücke gefrieren zu lassen und sie in der Kälte zu schneiden, haben deswegen nicht den gewünschten Erfolg gehabt, weil durch den Gefrierprocess die Structur der Nerven-

substanz zu sehr leidet und man mangelhafte Präparate erhält. Wohl aber ist die Gefriermethode für Tumoren anwendbar. Man muss daher zu den Härtungsflüssigkeiten greifen, und hier stehen weitaus in erster Linie die chromsauren Salze, die auch der reinen Chromsäure bedeutend vorzuziehen sind. Am meisten ist das doppeltchromsaure Kali in Verwendung. Frische Stücke des Centralnervensystems werden in eine 1procentige Lösung des Salzes gelegt; die Flüssigkeit wird in den nächsten Tagen wiederholt gewechselt, dabei aber immer verstärkt, bis zu 2—3 Procent, worin die Präparate bis zur genügenden Härtung liegen bleiben. Dieser Zeitraum, der von verschiedenen Umständen, z. B. von der umgebenden Temperatur (im Sommer geht die Härtung schneller vor sich) abhängig ist, beträgt 6 bis 8 Wochen; auch sind kleinere Stücke schneller durchgehärtet als grössere. Im Brütofen, bei einer Temperatur von 35 bis 45 Grad, kann man nicht zu grosse Stücke in 8 bis 14 Tagen gut schnittfähig machen. Nicht alle Theile des Centralnervensystems brauchen gleich lang. Besondere Sorgfalt erfordert die Härtung des Rückenmarkes in chromsauren Salzen.

Nachdem die Präparate schnittfähig geworden sind, können sie noch einige Monate in der Chromlösung verweilen; will man sie weiter aufbewahren, so müssen sie in eine ganz schwache (etwa 0·1procentige) Lösung des Salzes übertragen werden, wo sie sich dann auch mehrere Jahre lang recht gut erhalten können. Schimmelbildung ist kein Zeichen, dass die Präparate verdorben sind; Zusatz von ein wenig Carbolsäure hindert das Auftreten von Schimmelpilzen nicht, erschwert es aber. Man kann die Härtung auch beschleunigen, indem man der Lösung von doppeltchromsaurem Kali ein wenig Chromsäurelösung zusetzt (auf 500 Gramm der ersteren etwa 20 bis 30 Tropfen einer 1procentigen Lösung der Säure).

Sind die Stücke im Chromsalze vollständig oder nahezu vollständig gehärtet, so vertragen sie allenfalls die Nachhärtung in Alkohol. Dies geschieht in der Regel so, dass man sie zuerst mehrere Tage lang in Wasser gut auswässert, dann für die gleiche Zeit in verdünnten (50procentigen) Alkohol und zuletzt in starken (95procentigen) überträgt. Zur Vermeidung von Niederschlägen empfiehlt es sich, die Gläser während dieser Zeit an einem dunklen Orte aufzustellen *(H. Virchow)*. Solche Präparate sind viel besser schneidbar, doch gehen nach längerem Aufenthalte in Alkohol viele Einzelheiten der Structur verloren, auch bilden sich, namentlich dadurch, dass der Alkohol das Nervenmark theilweise löst, allerlei künstlich erzeugte, oft sehr störende Flecken, Lücken u. dgl. Beabsichtigt man späterhin die Markscheiden der Nervenfasern zu färben, so hat die Auswässerung vor der Uebertragung in den Alkohol zu entfallen; die Präparate werden dann nur

kurz in Wasser abgewaschen. Gänzlich zu vermeiden ist der Alkohol in der ersten Zeit der Härtung, mit Ausnahme jener Fälle, in denen man ausschliesslich die Structur der Nervenzellen zu untersuchen beabsichtigt *(Nissl, Trebinski)*.

Müller'sche Flüssigkeit (10 Theile doppeltchromsaures Kali, 5 Theile schwefelsaures Natron auf 500 Theile Wasser), sowie das wiederholt empfohlene doppeltchromsaure Ammoniak (letzteres überhärtet sehr leicht) sind zu entbehren. Die von *Erlitzky* angegebene Mischung: 5 Theile doppeltchromsaures Kali, 1 Theil schwefelsaures Kupferoxyd, 200 Theile Wasser, härtet bedeutend schneller, bildet aber leicht dunkle Niederschläge im Präparate, die bereits wiederholt zu Täuschungen Veranlassung gegeben haben.

Ob ein Präparat die richtige Consistenz zum Schneiden erreicht habe, wird man bei einiger Uebung schon durch Anfühlen und leichtes Drücken entscheiden können; am sichersten geht man, wenn man einen kleinen Probeschnitt mit dem Rasirmesser anfertigt. Weniger Erfahrenen diene es zum Troste, dass mitunter einmal trotz aller Vorsicht ein Präparat nicht die gewünschte Härte erhält, ohne dass es immer möglich wäre, den Grund für diesen Misserfolg aufzufinden.

Um kleinere Stücke des Centralnervensystems, die einem lebenden oder eben getödteten Thiere entnommen wurden, in einer Weise schnittfähig zu machen, dass voraussichtlich die feinsten Structurverhältnisse des lebenden Organes erhalten bleiben, so z. B. der Bau des Zellkernes oder dergleichen, wendet man die sogenannten **Fixirungsmittel** an. Von den verschiedenen bisher angegebenen Fixirungsmitteln dürfte die von *Fol* vorgeschlagene Modification der *Flemming*'schen Solution am meisten zu empfehlen sein:

Ueberosmiumsäure 1procentig .	2	Raumtheile
Chromsäure 1procentig	25	„
Essigsäure 2 „	8	„
Wasser	68	„

In diese Mischung, mit der nicht gespart werden darf, wird das Gewebsstückchen eingelegt, und erstere, falls sich eine Trübung zeigt, erneuert. Nach mehreren (bis 24 und darüber) Stunden wird das Präparat sehr sorgfältig ausgewaschen und in 80procentigem Alkohol weiter aufbewahrt.

Die Anfertigung entsprechender Schnitte, welche häufig auch von ziemlicher Grösse sein müssen, erforderte früher eine geschickte Hand und viel Uebung; gegenwärtig ist diese Schwierigkeit durch die Einführung der **Mikrotome** behoben. Aus der überaus grossen Anzahl von Mikrotomen, welche in den letzten Jahren angegeben wurden will ich nur jene erwähnen, welche für unsere Zwecke hinreichen.

Das Mikrotom in seiner einfachsten Form ist ein hohler Metallcylinder, dessen Boden durch die Drehungen einer feinen Mikrometerschraube auf und abgeschoben (aber nicht gedreht) wird. In diesem Cylinder wird das Präparat mittelst einer vorher eingegossenen Einbettungsmasse fixirt. Am freien Rande des Mikrotoms, gegen welchen hin. der gewünschten Dicke der Schnitte entsprechend, durch Drehung der Mikrometerschraube das Präparat vorgeschoben wird, befindet sich ein vollkommen ebener, ziemlich breiter Glas- oder Metallring, über welchen man das breite, leichte bi- oder planconcave Messer hinwegführt; letzteres muss dabei mit Wasser oder besser mit Alkohol befeuchtet werden.

Das *Gudden*'sche Mikrotom, welches für grössere Gehirnschnitte bestimmt ist, besteht aus dem eben beschriebenen Apparate, der aber mit seinem oberen Theile in einer Wasserwanne steckt, welche entweder an den Tisch anzuschrauben ist, oder durch mehrere Füsse tischähnlich gehalten wird. Man schneidet unter Wasser, der Schnitt schwimmt also während des Schneidens in der Flüssigkeit und ist daher viel weniger Zerrungen ausgesetzt. Uebrigens verlangt auch bei diesem Apparate, der von *Katsch* in München angefertigt wird, die Führung des Messers einige Uebung und Geschicklichkeit, falls die Schnitte alle ganz tadellos ausfallen sollen.

Um die Präparate in den Cylinder des Mikrotoms einzubetten, benützt man eine Masse, welche am einfachsten durch Zusammenschmelzen von Wachs und Oel erhalten und heiss in den Apparat hineingegossen wird. Eine Mischung von drei Theilen Wachs und zwei Theilen Oel wird häufig genügen, doch richtet sich das Verhältniss von beiden Substanzen nach der Härte des Präparates. Auch andere Substanzen (als Stearin, Paraffin, Talg u. s. w.) können in entsprechender Weise angewendet werden.

Beim Schneiden entferne man oben um das Präparat herum die Einbettungsmasse derart, dass das Messer fast nur durch das Präparat selbst geführt werden muss. Das Messer muss oft am Streichriemen abgezogen werden und ist nach jedem Schnitte zu reinigen. Der fertige, im Wasser schwimmende Schnitt wird, wenn er gross und zerreisslich ist, auf einem Stückchen Filtrirpapier aufgefangen und alsbald mit einem zweiten feuchten Stückchen des gleichen Papieres bedeckt. In dieser schützenden Papierhülle, welche man, der Reihenfolge der Schnitte entsprechend, mit einer Nummer versehen kann, bleibt der Schnitt während der nun folgenden Proceduren, wie später beschrieben werden wird.

Häufig leisten auch andere Mikrotome, namentlich die verschiedenen Schlittenmikrotome, Vorzügliches; bei ihnen wird das Messer auf einem

sogenannten Schlitten, der auf Schienen schleift, befestigt, und über das nach und nach gehobene Präparat hinweggeführt, während gleichzeitig aus einer Tropfflasche Präparat und Messer fortwährend mit Alkohol befeuchtet werden. Sehr empfehlenswerth sind die Schlittenmikrotome von *Reichert* in Wien mit automatischer Hebung des Präparates. Für grössere Gehirnschnitte ist das durch *Weigert* modificirte Tauchmikrotom von *Schanze* in Leipzig ausgezeichnet geeignet. Es ermöglicht die Schnitte unter Alkohol auszuführen.

Für die Schlittenmikrotome kann man die zu schneidenden Stücke entweder mittelst eines Pappe- oder Metallkästchens in einer Wachs-Oelmischung einbetten, oder aber, namentlich wenn sie nicht sehr hoch sind, auf einen Kork aufkleben. Dies geschieht entweder mit einer dicken Gummilösung, zu deren Erhärtung man den Kork mit dem Präparate für 24 Stunden in absoluten Alkohol bringt oder aber mittelst einer dicken Celloidinlösung, welche zu ihrer Erhärtung eines Alkohols von circa 80 Procent bedarf. (Man bereitet sich letzteren Alkohol, indem man den gewöhnlichen, in Gebrauch stehenden Alkohol von 95 Procent etwa im Verhältnisse von 9 : 1·5 mit destillirtem Wasser mischt.) Starker, namentlich absoluter Alkohol löst das Celloidin.

Gewebsstücke, welche nach der Härtung keine gute Consistenz erlangt haben, sei es, dass die Härtung misslungen oder dass der passende Härtegrad überhaupt nicht zu erreichen ist, z. B. an krankhaft erweichten Stellen, kann man sehr gut schnittfähig machen durch die **Celloidineinbettung**, eigentlich Durchtränkung mit Celloidin. Das Präparat muss in absolutem Alkohol vollständig entwässert sein (Rückenmarksstückchen von circa 1 Centimeter Länge z. B. müssen aus einer wässerigen Lösung für 2 bis 3 Tage in gewöhnlichem und dann ebenso lange in absolutem Alkohol gehalten werden), kommt hierauf in eine recht schwache, leicht flüssige Celloidinlösung (Schwefeläther und absoluter Alkohol zu gleichen Theilen), bleibt hier je nach der Grösse des Stückes verschieden lang (in obigem Falle etwa 3 bis 4 Tage) und wird schliesslich in eine dickflüssige Celloidinlösung übertragen, in der es ebenfalls zum mindesten ein paar Tage verweilen soll. Das nun vollständig mit Celloidin durchtränkte Stück wird sammt dem anhaftenden Celloidin in der oben angeführten Weise auf einen Kork aufgeklebt, hierauf lässt man unter einer Glasglocke das Celloidin sich weiterhin ein wenig eindicken und bewahrt schliesslich alles in 80procentigem Alkohol auf. Diese Methode der Celloidineinbettung, die nun kaum mehr zu entbehren ist, leistet auch Vorzügliches an solchen Präparaten, welche leicht auseinanderfallen, deren einzelne Theile schwer in situ zu erhalten sind, oder in denen sich Höhlen und Lücken befinden.

Die Methode der Untersuchung feiner Querschnitte aus dem Centralnervensysteme konnte erst volle Geltung erlangen, als *Gerlach* lehrte, die Präparate mit **Farbstoffen** zu behandeln, welche sich den einzelnen Gewebselementen gegenüber verschieden verhalten und dadurch eine Differenzirung derselben gestatten. Jener Farbstoff, welcher durch einen Zufall zuerst in Verwendung kam, das Ammoniakkarmin, hat nicht nur das Meiste geleistet, sondern steht auch gegenwärtig noch für das Centralnervensystem in erster Reihe. Man macht sich die Lösung, indem man eine beliebige Quantität des besten käuflichen Karmins (mitunter fällt es schwer, eine gute Karminsorte zu erlangen), in einem Becherglase mit Ammoniak zu einem weichen Brei anrührt, hierauf so viel destillirtes Wasser zusetzt, um eine dunkle, schwarzrothe Flüssigkeit zu erhalten, und diese filtrirt. Das überschüssige Ammoniak soll man an der Luft verdampfen lassen. Ueberhaupt wird die Lösung durch Stehenlassen nur besser. Die gebrauchte Flüssigkeit kann immer wieder in die Flasche, welche den Vorrath an Karminlösung enthält, zurückfiltrirt werden und so jahrelang verwendet werden. Alkoholpräparate färben sich in dieser Lösung sehr schnell, mitunter in wenigen Minuten; die Zeit, welche Schnitte aus Chromsalzen zu ihrer vollständigen Färbung brauchen, ist sehr verschieden, um so länger, je älter das Präparat ist; sie kann von einer Stunde bis zu mehreren Tagen schwanken, man muss sich daher in jedem einzelnen Falle immer von der Färbbarkeit des Präparates überzeugen. Will man diese Zeit sehr abkürzen, so stelle man das Uhrschälchen mit den Schnitten und der nöthigen Menge Karminlösung offen auf ein Drahtnetz über ein Wasserbad mit kochendem Wasser; die Färbung wird dann in 3 bis 5 Minuten vollendet sein; im Brütofen (Wärmekasten) wird die zur Färbung nöthige Zeit von der Temperatur abhängen. Beabsichtigt man, Präparate für schwache Vergrösserung anzufertigen, namentlich wenn die Schnitte nicht sehr dünn sind, so ist es anzurathen, nur wenig zu färben; für starke Vergrösserungen hingegen muss intensiver gefärbt werden.

Die gefärbten Schnitte werden nun in destillirtem Wasser gut ausgewaschen (Zusatz einiger Tropfen Essigsäure macht die Korngebilde deutlicher hervortreten), hierauf kommen sie für circa eine Viertelstunde in gewöhnlichen, und dann ebensolange in absoluten Alkohol; aus letzterem überträgt man sie in Nelkenöl (Oleum caryophyllorum), wo sie so lange bleiben, bis sie durchsichtig geworden sind. Mit Celloidin durchtränkte Präparate vertragen weder absoluten Alkohol noch Nelkenöl, sie müssen in Origanumöl oder in Kreosot aufgehellt werden. Nelkenöl löst das Celloidin. Kreosot ist zwar theuer, hat aber den Vortheil, dass die Entwässerung mit Alkohol nicht so

vollständig zu sein braucht. Cedernöl ist für Schnitte aus Celloidin nicht zu verwenden, da dieses hier undurchsichtig wird, sonst aber ein gutes Aufhellungsmittel. Auch Terpentinöl kann in Gebrauch gezogen werden. Schliesslich wird der Schnitt auf dem Objectträger ausgebreitet, das überflüssige Oel sorgfältig mit Filtrirpapier entfernt, Damarlack aufgetropft und das Deckglas aufgelegt.

Schnitte, welche zwischen zwei Papierstückchen liegen, bleiben darin auch im Nelkenöl; aus letzterem bringt man sie mittelst der Pincette auf den Objectträger und nun kann man mit einiger Vorsicht leicht das obere Papierblatt abheben. Hierauf ergreift man mit der Pincette das andere Papierblatt und wendet es derart sammt dem Schnitte um, dass dieser auf das Glas zu liegen kommt. Es ist ebenso leicht, dieses zweite Papierstück abzuheben, namentlich, wenn man den Ueberschuss an Nelkenöl, der noch am Präparate und dem Papier haftet, durch eine mehrfache Lage Filtrirpapier aufsaugen lässt. Die weitere Behandlung des nun frei daliegenden Schnittes mit Damarlack ist die gewöhnlich geübte.

Mit Ammoniakkarmin färben sich hauptsächlich die Axencylinder der Nervenfasern und die Zellen — nervöse, sowie nicht nervöse, ferner alles Bindegewebe und Epithelien.

Das von *Hoyer* bereitete trockene Ammoniakkarmin ist deswegen ein nützliches Färbemittel, weil es mitunter vorkommt, dass die Karminlösung plötzlich unbrauchbar wird, sei es, dass sich ein hellrother Niederschlag, oder aber ein eigenthümlicher schleimiger Pilz in der Flüssigkeit bildet; in dieser Verlegenheit liefert eine frisch bereitete Auflösung des erwähnten haltbaren Pulvers einen gut brauchbaren Ersatz. Statt des Ammoniakkarmins wird häufig Pikrokarmin empfohlen. Gutes Pikrokarmin für die Färbung des Centralnervensystems bereitet *Löwenthal* auf folgende Weise: Man löst in 100 Gramm Wasser 0·05 kaustisches Natron und fügt dann 0·4 Karmin hinzu, kocht 10 bis 15 Minuten und verdünnt dann die Lösung bis zu 200 Kubikcentimeter. In diese Flüssigkeit giesst man vorsichtig allmählich so viel einer 1procentigen wässerigen Lösung von Pikrinsäure, bis der Niederschlag, welcher sich dabei bildet, eben aufhört sich völlig zu lösen. Man lässt mehrere Stunden stehen und filtrirt dann 2- bis 3mal durch das nämliche Filter. Nach einigen Wochen oder Monaten wird aber die Lösung häufig trübe.

Neben der Karminfärbung brauchen wir noch 1. Kernfärbungen, 2. Färbungen der Markscheiden der Nervenfasern, 3. reine Axencylinderfärbungen.

A. Kernfärbungen.

Für unsere Zwecke genügt meist das Alaunhämatoxylin. Eine gute Messerspitze voll Hämatoxylin und ebensoviel Alaun werden in

einer Eprouvette, die zu zwei Dritteln mit destillirtem Wasser gefüllt ist, bis zur Lösung aufgekocht, und die intensiv burgunderrothe Flüssigkeit filtrirt. Erst nach mehreren Tagen erhält die Lösung ihre Färbekraft und kann nun lange verwendet werden; nur ist es gerathen, etwa sich bildende Niederschläge abzufiltriren. Die Färbung geht meist sehr rasch in wenigen Minuten vor sich, oft so rasch, dass die Lösung stark verdünnt werden muss. Der Schnitt soll, nachdem er gründlich ausgewaschen ist, nur hell graublau sein, und unter dem Mikroskope alle Zellkerne (mit Ausnahme der Nervenzellkerne) und etwaige Amyloidkörperchen intensiv blau gefärbt zeigen. Alles Andere soll ganz oder nahezu ungefärbt bleiben. Bei etwaiger Ueberfärbung kann man den Fehler durch sehr verdünnte Salzsäure oft wieder gut machen. Diese Kernfärbung lässt sich meist recht hübsch auch an Präparaten anwenden, die mit Karmin oder Pikrokarmin vorgefärbt sind. Die weitere Behandlung ist genau so wie bei Karminpräparaten — Alkohol, Nelkenöl (Origanumöl), Damarlack. Aehnlich wirken auch zahlreiche andere Hämatoxylinlösungen.

Hübsche Kernfärbung gibt die nach der Angabe von *Csokor* hergestellte Karminlösung. 50 Gramm Cochenille werden gepulvert, mit 5 Gramm Alaun und 500 Gramm Wasser bis auf zwei Drittel des Volums eingedampft, filtrirt, schliesslich setzt man ein Paar Tropfen Carbolsäure zum Schutze gegen Schimmelbildung zu.

Es gibt noch eine grosse Anzahl anderer Kernfärbungsmittel, die alle unter Umständen von Werth sein können, so z. B. wässerige Lösungen von Bismarckbraun (1 : 300), *Grenacher's* Karminalaunlösung, Nigrosin u. s. w.

B. Markscheidenfärbung.

1. Ueberosmiumsäure nach *Exner:* Ganz kleine Stückchen (höchstens 1 Kubikcentimeter gross) des Centralnervensystems werden frisch in ein nicht zu geringes Quantum 1procentiger Ueberosmiumsäurelösung gelegt, nach zwei Tagen wird die Lösung gewechselt, bei grösseren Stücken auch öfter; in 5 bis 10 Tagen sind sie gewöhnlich durchgefärbt, können aber noch länger in der Flüssigkeit liegen bleiben. Dann wird das Präparat abgespült, für einige Secunden in Alkohol gelegt, aufgeklebt, respective eingebettet und geschnitten. Die Schnitte, welche sehr dünn sein müssen, werden in Glycerin aufgehellt, und mit dem noch anhaftenden Glycerin auf einen Objectträger gebracht, auf welchem sich ein Tropfen starken Ammoniakwassers befindet. Man warte mit dem Aufsetzen des Deckglases einige Minuten.

Die Markfasern, auch die feinsten, treten deutlich dunkelgrau hervor. Die Fehler dieser ausgezeichneten Methode sind, dass die Präparate sehr bald schlechter und nach einigen Tagen bereits un-

brauchbar werden, sowie, dass dieselbe nur auf kleinere Stücke Anwendung finden kann.

2. Palladium und Gold. Der Schnitt, bei dessen Anfertigung Alkohol zu vermeiden ist, kommt für fünf Minuten in eine wässerige Chlorpalladiumlösung (etwa 1 : 2000). Auswaschen in destillirtem Wasser, Einlegen in äusserst schwach mit Salzsäure angesäuerte Goldchloridlösung (1 : 5000), in welcher der Schnitt bei mässiger Lichteinwirkung so lange bleibt (circa 24 Stunden) bis die verschiedenen Faserzüge durch ihre dunkelviolette Färbung hervortreten; wiederholtes Auswaschen in Wasser, Alkohol, Nelkenöl, Damarlack. Die Präparate sind nur bei schwacher Vergrösserung zu untersuchen, geben aber häufig sehr gute Uebersichtsbilder, da sich nicht alle, meist nur die gröberen Fasern färben.

3. Die Hämatoxylinfärbung nach *Weigert*. Die Präparate müssen in Chromsalzlösungen gehärtet sein, können aber dann in Alkohol übertragen und mittelst Celloidin eingebettet werden, dabei sollen sie jedoch nicht in Wasser ausgewaschen werden. Sobald man nicht sehr grosse Anforderungen an diese Methode stellt, namentlich, wenn man Uebersichtspräparate herzustellen beabsichtigt, schadet das Auswässern nichts, ja man kann sogar mit dem *Gudden*'schen Mikrotome unter Wasser arbeiten, und recht erträgliche Präparate erlangen. Das zu schneidende Stück wird mit Celloidin auf Kork aufgeklebt und nach mehrstündigem Verweilen in 80procentigem Alkohol in eine Lösung von neutralem essigsaurem Kupferoxyd (gesättigte Lösung mit gleichem Volum Wasser) gebracht; hier bleibt es im Brütofen bei 35 bis 45° 1 bis 2 Tage lang. Schneiden und Auffangen der Schnitte unter Alkohol, Einlegen in die Hämatoxylinlösung (Hämatoxylin 1 Theil, Alkohol 10 Theile, Wasser 90 Theile. Die Flüssigkeit wird erst nach 1 bis 2 Wochen brauchbar; Zusatz von 1 Procent einer kalt gesättigten Lösung von Lithion carbonicum macht die Flüssigkeit früher reifen). In dieser Lösung bleiben die Schnitte je nach der gewünschten Intensität der Färbung 2 bis 24 Stunden (Rückenmark kürzer, Hirnrinde länger). Die ganz schwarzen Schnitte werden in destillirtem Wasser abgespült und in die Entfärbungsflüssigkeit: Borax 2 Theile, Ferridcyankalium (rothes Blutlaugensalz) 2·5 Theile, Wasser 100 Theile gebracht. Hier verweilen die Präparate bis zur deutlichen Differenzirung, welcher Zeitraum zwischen einer Viertelstunde und 24 Stunden schwanken kann. Die markhaltigen Nervenfasern treten dann durch ihre blauschwarze Färbung aus dem bräunlichen Grunde scharf hervor. Oft ist die oben angeführte Entfärbungsflüssigkeit zu intensiv wirkend, und man thut gut daran, sie noch beträchtlich zu verdünnen, für periphere Nerven sogar mit dem 50fachen Volumen Wasser (*Gelpke*).

Da die Schnitte, welche einmal im Kupfer längere Zeit gelegen hatten, sich für die Karminfärbung wenig eignen, man aber häufig auch diese Färbemethode an einzelnen Schnitten anzuwenden wünscht, so ist es anzurathen, schon vor der Kupferbehandlung zu schneiden und nur die für die *Weigert*'sche Färbung bestimmten Schnitte in die Kupferlösung zu bringen, wo sie dann auch ohne Brütofen nicht so lange zu verweilen brauchen, wie die ganzen Stücke; vor dem Einlegen in die Hämatoxylinlösung müssen die Schnitte aber in schwachem Alkohol abgespült werden. In allen Fällen wo es sich nicht um Färbung der zartesten Fasern handelt, kann man die Kupferlösung ganz entbehren, dann muss aber die Färbung im Brütofen (35 bis 45°) vorgenommen werden. Mitunter wollen dickere Schnitte trotz langen Verweilens in der Ferridcyankaliumlösung sich nicht genügend entfärben; man kann da die Entfärbung beschleunigen, wenn man die Präparate für 24 Stunden in Alkohol und dann wieder in die Entfärbungsflüssigkeit bringt.

Hat man in ununterbrochener Reihe aufeinanderfolgende Schnitte, eine sogenannte **Schnittserie**, von einem in Celloidin eingebetteten kleineren Stücke anzufertigen, so wird die ganze Procedur der *Weigert*schen Färbung wesentlich durch folgende von demselben Autor angegebene Modification vereinfacht. Eine, nach Bedarf mehrere Glasplatten von entsprechender Grösse werden sorgfältig gereinigt, und nach Art der Photographen mit Collodium übergossen. Ferner bereitet man sich Streifen aus Closetpapier, die etwas breiter wie die Präparate und ein wenig länger als die Glasplatte sind. Mit diesen Streifen werden die Schnitte vom Messer in der Weise abgenommen, dass man unter leichter Anspannung des Papiers dasselbe von oben auf den Schnitt auflegt und es dann in der Richtung nach links wagrecht abzieht. Man macht auf dem Papierstreifen eine einfache Reihe von Schnitten, indem man den nächst folgenden immer an die rechte Seite des vorhergehenden bringt. Sehr wichtig ist es, die Papierstreifen mit den Schnitten sowohl während des Schneidens der nächsten Präparate, als auch später, wenn die Streifen voll sind, bis zum Auflegen auf die Glasplatte feucht zu halten. Dies geschieht in der Weise, dass man neben dem Mikrotom einen flachen Teller stehen hat, auf welchem sich mehrere Lagen Fliesspapier mit einer Schichte Closetpapier darüber befinden, die gut mit 80procentigem Alkohol befeuchtet sind. Auf diese legt man sowohl während des Schneidens zwischen je zwei auf den Papierstreifen zu bringenden Schnitten, als auch später bis zur definitiven Benützung der Bänder die Papiere so hin, dass die Schnitte nach oben sehen und der Streif an der feuchten Unterlage gut anliegt. Auf jede Glasplatte kann man, wenn sie breit

genug gewählt wurde, zwei solcher Schnittreihen übertragen, indem man zwei Bänder mit der Schnittseite auf die trocken gewordene Collodiumschichte legt und von der anderen Seite sanft den Streifen andrückt: letzteren kann man nun leicht abziehen, so dass die Schnitte der Collodiumschicht anhaften. Nachdem aller Alkohol soweit entfernt ist, dass die Schnitte eben noch feucht sind, wird über diese hinweg rasch eine zweite Collodiumschicht, so wie dies anfänglich geschah, gegossen. Ist die Collodiumschicht oberflächlich trocken, so soll man die Schnitte zur leichteren Orientirung mit Methylenblau in beliebiger Weise markiren. Die fertiggestellte Tafel wird entweder in 80procentigem Alkohol aufbewahrt, oder **alsbald** (vor dem starken Eintrocknen) in die gebräuchliche Hämatoxylinlösung gebracht. In letzterer löst sich, namentlich im Brütofen, sehr bald die ganze Collodiummasse mit den von ihr eingeschlossenen Schnitten vom Glase ab, so dass man sie leicht entfernen kann. Färben und Differenziren geschehen in der angegebenen Weise; hierauf muss sehr sorgfältig ausgewaschen werden. Man kann nun die Platten, den einzelnen Schnitten entsprechend, zerschneiden, in Alkohol (90 bis 95%, nicht absolut!) entwässern, mit Kreosot oder einer Mischung von drei Theilen Xylol und einem Theil wasserfreier Carbolsäure aufhellen und in Damarlack einschliessen. Origanumöl und Nelkenöl sind zu vermeiden.

Weigert hatte früher eine Methode angegeben, die markhaltigen Nervenfasern mit Säurefuchsin roth zu färben; diese Methode ist aber seit Einführung der in jeder Beziehung vortrefflichen und leichteren Hämatoxylinfärbung zum mindesten überflüssig geworden. Letztere ist auch von unschätzbarem Werth für den Nachweis degenerirter Stellen der Marksubstanz.

Seit der Publication *Weigert's* sind zahlreiche Modificationen seiner Methode vorgeschlagen worden, die hier nicht alle angeführt werden können. Es genüge, die von *Pal* angegebene Färbungsmethode hier ausführlicher zu erwähnen, da sie in der That ausgezeichnete Bilder liefert. Bei diesem Verfahren wird nämlich, im Gegensatze zu den *Weigert*'schen Präparaten, das zwischen den markhaltigen Fasern liegende Gewebe **vollständig** entfärbt und kann daher noch beliebig nachgefärbt werden. Härtung in *Müller*'scher Flüssigkeit oder doppeltchromsaurem Kali; war das Stück schon ausgewässert oder grün, so kommen die Schnitte für einige Stunden in 0·5procentige Chromsäure oder für länger in eine 2- bis 3procentige Lösung von doppeltchromsaurem Kali, 24 bis 48 Stunden in die *Weigert*'sche Hämatoxylinlösung (pag. 13), nach Bedarf auch noch eine Stunde innerhalb des Brütofens bei 35—45°; Auswaschen in Wasser, dem, wenn die Schnitte nicht tiefblau gefärbt sind, etwas Alkali (1 bis 2 Procent der Lithion-

lösung) zugesetzt wird; 20 bis 30 Secunden oder auch länger in Kali hypermanganicum (1/4procentige wässerige Lösung), bis der Schnitt etwa wie nach vollendeter *Weigert*'scher Färbung aussieht; er kommt schliesslich für wenige Secunden in folgende Lösung, in welcher sich mit Ausnahme der Markfasern alles Andere völlig entfärbt:

1·0 Acid. oxalic. purum
1·0 Kalium sulfurosum
200·0 Aqu. destill.

Nach sorgfältigem Auswaschen kann der Schnitt nun noch mit den verschiedensten Farbstoffen (namentlich Pikrokarmin) sehr schön nachgefärbt werden. Entwässern und Aufhellen in gewöhnlicher Art.

Diese Methode bewährt sich auch für die Collodiumserien in vorzüglicher Weise.

Nach der *Pal*'schen Methode erhält man die Nervenfasern ganz ausnehmend scharf und kann nebenbei auch noch andere Gewebe durch die Nachfärbung deutlich sichtbar machen. Braune Stellen sind an manchen Präparaten nicht zu vermeiden, schaden aber wenig.

An Präparaten, welche nach der *Weigert*'schen Methode (respective der *Pal*'schen) behandelt wurden, erscheinen mitunter auch andere Gewebstheile neben den markhaltigen Nervenfasern dunkel gefärbt. In erster Linie ist auf den Gefässinhalt hinzuweisen. So färben sich mitunter die rothen Blutkörperchen, oder aber in anderen Fällen das Plasma zwischen ihnen; diese Färbung betrifft dann oft nur die Gefässe eines bestimmten, umschriebenen Bezirkes, z. B. in den tiefsten Hirnrindenschichten. Man kann innerhalb der Gefässe auch Gerinnungsproducte in Form langer, sich intensiv schwarz färbender Fäden antreffen, welche bei oberflächlichster Betrachtung mit Markfasern zu verwechseln wären.

Verkalkungen der Gefässe und Ganglienzellen werden ebenfalls dunkel *(Fr. Schulze)*. In den Ganglienzellen nimmt das Pigment häufig eine dunklere Färbung an. Ueberhaupt scheinen sich (bei Entfärbung mit Ferridcyankalium) nicht alle Ganglienzellen dem Farbstoffe gegenüber gleich zu verhalten; man hat, wie später gezeigt werden soll, daraus die Möglichkeit abzuleiten versucht, Ganglienzellen differenter Function voneinander zu unterscheiden.

C. Axencylinderfärbung.

Die Axencylinder der Nervenfasern färben sich allerdings mit Karmin sehr deutlich; da aber auch gleichzeitig das Bindegewebe intensiv roth wird, und es mitunter von grossem Werthe sein kann, Axencylinder im Bindegewebe zu erkennen (z. B. in den Herden der disseminirten Sklerose), müssen wir nach Methoden suchen, welche

letzteres ungefärbt lassen, und die Axencylinder allein herausheben. Solches leistet unter günstigen Umständen recht gut die Goldfärbung von *Freud*, bei welcher allerdings oft auch die Markscheiden gefärbt erscheinen. Härtung in Chromsalzen, Einlegen der Schnitte in eine wässerige 1procentige Lösung von Goldchlorid, die mit dem gleichen Volumen 95procentigen Alkohols versetzt worden ist. Nach vier- bis sechsstündigem Verweilen Abwaschen in destillirtem Wasser, Uebertragen in Natronlauge (1 Theil Natron caustic. fusum auf fünf bis sechs Theile Wasser). Nach zwei bis fünf Minuten Herausheben, Abtropfen, Einlegen in 10procentige Jodkaliumlösung; in fünf bis zehn Minuten haben die Präparate die richtige Farbe angenommen, Abwaschen in Wasser, Alkohol u. s. w. Zarte Präparate müssen zur Vermeidung von Quellung und Schrumpfung aus der Jodkaliumlösung gleich auf einem Objectträger ausgebreitet und durch Anlegen von Filtrirpapier ganz entlaugt werden.

Die Bilder, welche diese Methode, die nur etwas mühsam ist, liefert, sind klar und vertragen die stärksten Vergrösserungen. Die Nervenfasern erscheinen schwarz, dunkelblau oder dunkelroth, je nach der Beschaffenheit des Präparates.

Weitere Methoden der Färbung und Imprägnirung.

Neben den angeführten hauptsächlichsten Methoden der Färbung, respective Imprägnirung, mögen aus der Unzahl neuer Methoden nur noch wenige, die von grösserer Bedeutung scheinen, erwähnt werden:

Die **Sublimatfärbung nach** *Golgi:* Kleine Stückchen des Centralnervensystems werden, nachdem sie in doppeltchromsaurem Kali gut gehärtet sind, in eine wässerige Sublimatlösung von 0·25 Procent eingelegt; die Flüssigkeit erneuert man so oft, als sie sich noch gelb färbt; dabei kann die Concentration der Lösung bis 0·5 Procent, selbst 1 Procent gesteigert werden. Nach 8 bis 10 Tagen ist an kleinen Präparaten die Reaction meist schon eingetreten, an grösseren später; doch wird sie um so vollständiger, je länger man die Stücke in der Lösung belässt, was ohne Schaden auch jahrelang der Fall sein darf. Man kann nun die Stücke aufkleben und schneiden; die Schnitte brauchen, trotz der meist sehr günstigen Consistenz, nicht besonders dünn zu sein, müssen aber sehr gut ausgewaschen werden, weil sonst nach einigen Wochen zahlreiche stecknadelförmige Sublimatkrystalle zum Vorschein kommen. Die weitere Behandlung ist die gewöhnliche.

Bei schwacher und mittlerer Vergrösserung erscheinen dann einzelne — aber niemals alle — Nerven- und Bindegewebszellen, sowie Bindegewebsfasern intensiv schwarz gefärbt; diese Färbung wird durch einen feinen krystallinischen Niederschlag auf den genannten

Gewebselementen hervorgerufen, der im durchfallenden Lichte undurchsichtig, schwarz erscheint. Keine andere Methode zeigt die Fortsätze der verschiedenen Zellen mit ihren reichlichen Theilungen und Verästlungen in so schöner und in die Augen springender Weise. Ihr Hauptfehler liegt in ihrer Unzuverlässigkeit, indem beispielsweise an einem Präparate der zehnte Theil aller Nervenzellen (meist aber noch weitaus weniger) und ebenso nur der zehnte Theil aller Bindegewebszellen gefärbt sein kann, während ein anderes Präparat nur sehr reichliche dunkle Bindegewebszellen und fast gar keine Nervenzellen erkennen lässt. Aehnlich ist die ebenfalls von *Golgi* angegebene Methode der Imprägnirung mit salpetersaurem Silber ohne besondere Vortheile darzubieten. Eine Verbesserung der Sublimatfärbung hat *Pal* angegeben. Diese Modification, welche in der Nachbehandlung der Schnitte mit einer Lösung von Natriumsulfid (Na_2S) besteht, macht die Bilder präciser, auch für stärkere Vergrösserung schwarz. 10 Gramm Aetznatron werden in 1000 Gramm Wasser gelöst; die Hälfte dieses Quantums sättigt man mit Schwefelwasserstoff, vereinigt sie mit der anderen Hälfte und bewahrt sie in einer gut schliessenden Flasche auf. In diese Flüssigkeit werden die Schnitte von den Sublimatpräparaten, nach sorgfältigem Abwaschen, gebracht, und bleiben hierin einige Minuten, so lange bis die anfänglich weissen Flecke schwarz werden. Nachbehandlung wie sonst.

Ganz besonders gut soll die Färbung nach *Golgi* gelingen, wenn die Härtung des Gehirns in folgender Weise vorgenommen wird: Injection einer 2·5procentigen Lösung von doppeltchromsaurem Kali in die Carotis des eben getödteten Thieres zur Durchspülung des Gehirns, dann Einlegen kleiner Stücke des Organes in mehrmals gewechselte Müller'sche Flüssigkeit 8 bis 10 Tage, hierauf 24 Stunden lang in ein Gemenge von 8 Theilen *Müller*'scher Flüssigkeit und 2 Theilen 1procentiger Ueberosmiumsäurelösung. Nun können die Stücke in die Sublimat- oder Silberlösung gebracht werden. Die Präparate sollen sich besser halten, wenn kein Deckglas aufgelegt wird.

Die **Safraninfärbung nach** *Adamkiewicz*. Die Schnitte werden in Wasser gebracht, das mittelst einiger Tropfen Salpetersäure eine schwach saure Reaction erhalten hat. Nach kurzem Aufenthalte im sauren Bade kommen sie in die Farbstofflösung (eine tief burgunderrothe wässerige Lösung von Safranin Nr. 0). Hier können sie lange bis zur Ueberfärbung verbleiben, werden zuerst in gewöhnlichem Alkohol abgespült und kommen hierauf in absoluten Alkohol, der ebenfalls mit Salpetersäure schwach angesäuert ist. Schliesslich lässt man die Schnitte so lange in Nelkenöl als noch ein röthlicher Farbstoff abgeht. Einschluss in Canadabalsam. Das Nervenmark färbt sich gelb-

roth oder roth, die Bindegewebskerne erscheinen blauviolett. Degenerirte Partien treten sehr deutlich hervor.

Man kann namentlich dickere Schnitte auch **ungefärbt** lassen und sie in Glycerin einschliessen, dabei erhält man z. B. von der Medulla oblongata recht klare Uebersichtspräparate; an degenerirten Stellen des Rückenmarkes treten die erhaltenen Nervenfasern scharf hervor. Solche in Glycerin eingeschlossene Präparate versieht man am besten mit einem Paraffinrande.

Endlich ist noch darauf aufmerksam zu machen, dass an solchen Stellen, wo Faserbündel sich in verschiedener Richtung durchkreuzen, bei schwacher Vergrösserung durch Anwendung **schiefer Beleuchtung** (man stelle den Planspiegel des Mikroskopes derart, dass der Grund neben dem Präparate dunkel erscheint) mitunter viele sonst gar nicht, oder nur schwer zu erkennende Faserzüge hellglänzend, äusserst scharf hervortreten. Dies gelingt nicht an Präparaten, die nach der *Weigert*'schen Methode gefärbt wurden.

Flesch hat auch die Untersuchung in **farbigem Lichte** vorgeschlagen; dieser Kunstgriff kann dort, wo es sich um die Erkennung feiner Farbendifferenzen handelt, mitunter recht nützlich sein.

3. Die Untersuchung des Centralnervensystems in nicht vollständig ausgebildetem oder in pathologisch verändertem Zustande.

In diese Gruppe lassen sich drei Methoden einreihen:

a) In den früheren Perioden des Fötallebens entbehren sämmtliche Nervenfasern noch vollständig der Markscheide, so dass für das unbewaffnete Auge das Centralnervensystem ziemlich gleichmässig röthlichgrau durchscheinend erscheint. In der weiteren Entwickelung erhalten aber nicht alle Nervenfasern gleichzeitig ihre Markhülle; zuerst die peripheren Nerven, später sind manche Faserbündel in den Centralorganen bereits markhaltig, weiss geworden, während benachbarte noch grau erscheinen. *Flechsig* hat in ausführlicher Weise gezeigt, dass die Versorgung mit Mark keineswegs regellos vor sich gehe, sondern dass sie nach ganz bestimmten Gesetzen stattfinde, dass also eine genaue Verfolgung des Auftretens der Markbildung wichtige Aufschlüsse über den Bau und Entwickelungsgang der nervösen Centralorgane liefern könne. Wir sind durch diese Untersuchungsmethode in die Lage versetzt, einzelne Faserzüge, welche früher (oder eventuell auch später) als ihre Umgebung die Markhülle erlangen, sicher und deutlich herauszuheben und zu verfolgen, während sie am ausgebildeten Organe in dem chaotischen Fasergewirre verschwinden; andererseits können wir häufig durch diese

Methode auch darauf geführt werden, dass irgend ein grösseres, anscheinend gleichartiges Nervenbündel aus verschiedenen Unterabtheilungen bestehe, welche sich zeitlich verschieden entwickeln und daher auch von differenter Function sind. Von besonderer physiologischer Bedeutung ist der Umstand, dass man mit Recht annehmen darf, in den frühest zur vollständigen Ausbildung gelangenden Theilen des Centralnervensystems auch die zuerst in Function tretenden zu erblicken.

Es wäre daher auch wichtig, den verschiedenen Grad der Ausbildung zu beachten, welchen die Nervenzellen in den einzelnen Stadien der Entwickelung, selbst noch im extrauterinen Leben, darbieten. Ausführliche Untersuchungen der letztgenannten Verhältnisse sind bisher noch nicht in genügender Breite angestellt worden.

Die *Weigert*'sche Hämatoxylinfärbung mit ihrer Sicherheit und Leichtigkeit der Anwendung hat die Untersuchungen über Markscheidenbildung in den centralen Organen wesentlich gefördert.

Es wird mitunter angenommen, dass eine centrale Nervenfaser, wenn sie auch sehr lang ist (beispielsweise vom Gehirne ununterbrochen bis zum Lendenmarke reicht) in ihrem ganzen Verlaufe nahezu gleichzeitig ihre Markscheide erhält; doch ist dies Gesetz zum mindesten nicht für alle Fasergattungen sicher nachgewiesen, und es erscheint daher bei Anwendung der *Flechsig*'schen Methode jedenfalls gerathen, die Möglichkeit einer zeitlich differenten Markbildung an weit auseinanderliegenden Stellen derselben Nervenfaser offen zu lassen; es wird von mancher Seite auch angegeben, dass die Markscheidenentwickelung an einer langen Faser ihrer Leitungsrichtung entsprechend fortschreite.

b) Wird ein peripherer Nerv in seinem Verlauf durchschnitten, so geht das periphere Ende ziemlich rasch zugrunde, es degenerirt. In ähnlicher Weise kann man beobachten, dass, wenn gewisse Theile der centralen Nervenfaserung oder der grauen Substanz durch eine locale Einwirkung, etwa einen Tumor oder eine Blutung, zerstört werden, einzelne Nervenbahnen nach und nach einem Degenerationsprocesse anheimfallen. Die Gesetze der secundären Degeneration — mit diesem Namen pflegt man die beschriebene Form der Atrophie zu bezeichnen — sind erst theilweise bekannt. Man setzt voraus, ohne aber den unwiderleglichen Beweis dafür liefern zu können, dass jede Nervenfaser von einem Ende her durch Vermittelung einer mit ihr zusammenhängenden Nervenzelle (ihrem trophischen Centrum) ernährt werde; wird das trophische Centrum zerstört oder von der Nervenfaser abgetrennt, so muss diese atrophiren. Durchschneidet man also eine centrale Nervenbahn, so wird der vom trophischen Centrum

abgewendete Theil dieses Faserzuges degeneriren. Für viele Nervenbahnen (für alle lässt es sich nicht nachweisen) nimmt man an, dass die Richtung, in welcher die Degeneration von der erkrankten Stelle aus fortschreitet, der physiologischen Leitungsrichtung entspricht. *Rokitansky* hat zuerst (1847) auf diese secundäre Degeneration hingewiesen, und *Türk* bald darnach dieselbe so genau studirt, dass wir ihm einen grossen Theil jener anatomischen Kenntnisse verdanken, die mittelst dieser Methode — wenigstens soweit es das Rückenmark betrifft — zu erwerben waren. Bei allen Zerstörungen, welche z. B. das Rückenmark in seinem ganzen Querschnitte treffen, finden sich immer gewisse Faserzüge, welche constant von der Erkrankung cerebralwärts degeneriren, andere wieder, welche ebenso constant von dieser Stelle aus caudalwärts atrophiren; eine dritte Reihe von Nervenbahnen bleibt anscheinend sowohl oberhalb als unterhalb normal. Die ersteren hätten also ihr trophisches Centrum caudalwärts, die zweiten cerebralwärts, bezüglich der dritten Art müsste man folgerichtig annehmen, dass sie von beiden Seiten her ernährt werden können. Allein eine genauere Beobachtung lehrt, dass wenigstens viele dieser letztgenannten Bündel thatsächlich nicht intact bleiben, sondern ein kurzes Stück in einer oder der anderen Richtung degeneriren; sie hätten demnach ihr trophisches Centrum in nächster Nähe und würden also, da sich dieses Verhältnis in den verschiedenen Höhen des Markes gleichbleibt, sogenannte kurze Bahnen darstellen.



Fig. 1. Schema einer von zwei Seiten her ernährten Nervenfaser nach *Schwalbe*.

An diesem Beispiele ist es ersichtlich, in welcher Weise die secundären Degenerationen Aufschluss über den Faserverlauf im Inneren des Centralnervensystems liefern können; wir sehen aber auch schon aus dem Mitgetheilten, wie vorsichtig man in der Verwerthung der hierher gehörigen Thatsachen sein muss, solange die näheren Bedingungen dieses Degenerationsvorganges noch nicht vollständig bekannt sind. Auf eine mögliche Fehlerquelle macht auch *Schwalbe* aufmerksam. Es ist nicht ausgeschlossen, dass eine Nervenfaser, welche beiderseits mit einer Ganglienzelle (Fig. 1 *A B*) in Verbindung steht, von beiden her ernährt wird, und zwar könnten sie dann ihren nutritiven Einfluss in der Weise ausüben, dass die Wirkung von *A* in der Richtung gegen *B*, die Wirkung von *B* in der Richtung gegen *A* abnimmt. Er meint, dass also in der Mitte bei *i* gewissermassen ein Indifferenzpunkt sich befindet, an welchem die Faser durchschnitten

werden kann, ohne dass eine secundäre Degeneration nachfolgt; durchschneidet man aber bei *a*, so würde die Faser von *a* bis *i*, wo die nutritive Wirkung von *B* beginnt, atrophiren und umgekehrt von *b* nach *i* hin. Allein es muss bemerkt werden, dass das Vorhandensein derartig beschränkter trophischer Einflüsse nicht nachgewiesen ist, während wir vielmehr Fälle kennen, wo von einem Centrum aus nahezu durch die ganze Länge des Centralnervensystems hindurch sich diese ernährende Wirkung geltend macht.

Selbstverständlich wird der Effect der gleiche sein, ob die Zerstörung der einzelnen Theile des Nervensystems durch eine Krankheit oder künstlich durch das Messer des Experimentators zu Stande kommt; in letzterem Falle wird man noch den Vortheil haben, die Unterbrechung der nervösen Leitung nach Belieben auf einzelne ganz bestimmte Faserbündel oder auch Zellgruppen beschränken zu können. Darauf beruht die zuerst von *Waller* eingeführte Methode artificiell secundäre Degenerationen, behufs Studium des Faserverlaufs, zu erzeugen.

Die an Thieren experimentell gewonnenen Thatsachen dürfen aber nicht in ihrer Totalität ohneweiters auf den Menschen übertragen werden.

c) Wesentlich verschieden von der genannten Methode ist jene, welche *Gudden* in die Gehirnanatomie eingeführt hat, und die zur Kenntnis einer grossen Reihe neuer Thatsachen geführt hat. Allerdings handelt es sich auch hierbei um einen der secundären Degeneration ähnlichen Process, doch werden die Verletzungen des centralen oder peripheren Nervensystems an neugeborenen Thieren (Kaninchen, Hunden, Katzen) ausgeführt. Das Nervensystem befindet sich zu dieser Zeit noch in einem halb embryonalen Zustande, es sind also, da wir es nicht mit einem bereits fertig ausgebildeten Organe zu thun haben, ganz andere Grundbedingungen für die consecutive Degeneration gegeben, welche in diesem Falle sich gewissermassen aus zwei Factoren: einer secundären Atrophie und einer Entwickelungshemmung zusammensetzt.

Eine noch in der Ausbildung, im Wachsthum begriffene Zellgruppe wird sich aber ganz anders den gestörten Leitungsverhältnissen gegenüber verhalten, als wir dies an vollständig entwickelten, lange functionirenden Organen beobachten, die bereits eine gewisse Stabilität der Structur erlangt haben.

Ein nicht zu unterschätzender Vortheil dieser Methode ist auch die von *Gudden* hervorgehobene Leichtigkeit, mit welcher der operative Eingriff vorgenommen werden kann. In Folge der noch geringen Entwickelung des Gefühls geschieht es, dass die Thierchen dem Messer

und der Schere nur wenig widerstreben und daher auch leicht zu handhaben sind. Die grössere Gerinnbarkeit des Blutes, so dass, auch wenn bedeutende Gefässe verletzt werden müssen, die Blutung meist von selbst und bald steht, ist eine grosse Erleichterung, sowie auch der Umstand, dass die Verwundungen sehr rasch und schnell ohne Eiterung heilen; ein paar Nähte, die dann von selbst wieder ausfallen, genügen. Sogar die geringe Behaarung neugeborener Thiere kommt dem Operateur zu Hilfe. Das operirte Thier wird den Alten, welche für dasselbe in der Regel sorgen, zurückgegeben und zum mindesten 6 bis 8 Wochen, noch besser aber länger am Leben erhalten, hierauf getödtet und das Centralnervensystem nach den bekannten Methoden in Schnitte zerlegt. Wir dürfen von dieser Methode noch die weitgehendsten Aufklärungen über den Hirnbau erwarten.

Die Gesetze, nach welchen bei dieser Operationsmethode die abnormen Verhältnisse im Centralnervensysteme sich herausbilden, sind aber ebenfalls noch nicht genügend festgestellt, wodurch vorderhand der Werth dieser Methode insoferne ein wenig leidet, als die gewonnenen Resultate mit einiger Vorsicht benützt werden müssen.

Es kann nämlich noch nicht gesagt werden, wie weit die Degeneration (diese Bezeichnung ist eigentlich nicht ganz richtig) fortschreitet; aus zahlreichen Beispielen weiss man z. B., dass nach Zerstörung eines peripheren Nerven beim neugebornen Thiere jene Ganglienzellen, von denen er seinen Ursprung nimmt, nicht zur Ausbildung gelangen; ob aber dann weitere Bahnen, die von diesen erwähnten Zellen ihren Ausgangspunkt nehmen, und welche von ihnen, gleiches Schicksal erleiden, ist noch ganz fraglich. Für die secundäre Degeneration im ausgewachsenen Centralorgane, sei dieselbe nun Folge eines pathologischen Processes oder durch eine künstlich gesetzte Verletzung hervorgerufen, darf man aber annehmen, dass sie an einer Nervenzelle, welche sich in die degenerirende Nervenfaser einschiebt, fast immer Halt macht und nur ausnahmsweise (vielleicht nie?) dieselbe überschreitet.

4. Die vergleichend anatomische Methode.

Da wir annehmen müssen, dass die grössere functionelle Leistung eines Organes Hand in Hand geht mit dessen höherer anatomischer Ausbildung, so dürfen wir auch von der comparativ-anatomischen Methode manchen wichtigen Aufschluss erwarten.

Zunächst werden wir die Centralorgane niedrig stehender Thiere untersuchen, in der Hoffnung, dass dieselben eine einfachere und daher auch leichter zu übersehende Organisation darbieten, als der Mensch.

Ferner muss die Thatsache berücksichtigt werden, dass gewisse Functionen und die ihnen dienenden peripheren Organe (seien es Sinnesorgane oder Muskelgruppen) in ziemlich genau bekannter Weise nicht durch die ganze Thierreihe hindurch gleichmässig ausgebildet sind; so ist z. B. der Geruchssinn beim Menschen relativ so schwach entwickelt, wie beim Maulwurf der Gesichtssinn. Es wird uns also in dem gewählten Beispiele die Erwägung, dass auch die den genannten Sinnesgebieten angehörigen Centralorgane eine entsprechend grössere oder geringere Ausbildung aufweisen müssen, bei deren Auffindung und Untersuchung von grossem Nutzen sein.

In ähnlicher Weise können beispielsweise auch Thiere, die stark entwickelte Hinterextremitäten besitzen (Springer), mit Thieren, deren Vorderextremitäten überwiegen (Graber) oder denen nur rudimentäre oder gar keine Extremitäten zu eigen sind (Wale) verglichen werden. Es ist das Verdienst *Meynert's*, diese Art der vergleichenden Untersuchung zuerst in gebührender Weise gewürdigt zu haben. Sehr viele auffällige Differenzen, welche sich gelegentlich der Vergleichung homologer Abschnitte des Centralnervensystems bei verschiedenen Thieren ergeben, können wir noch nicht mit uns bekannten functionellen Verschiedenheiten in Einklang bringen.

5. Die experimentell-physiologische Methode.

Streng genommen könnten auch jene Untersuchungen hierher gerechnet werden, bei welchen zur Erzielung einer secundären Atrophie, Theile des Nervensystems einer absichtlichen Verletzung unterzogen werden. Da dieselben aber schon weiter oben besprochen wurden, so genüge es hier, auf sie hingewiesen zu haben. Bei der eigentlichen experimentellen Methode handelt es sich entweder um Erregung oder Lähmung auf irgend einem Gebiete der gesammten Hirn- und Rückenmarksthätigkeit. Reizen wir z. B. eine Stelle des Centralnervensystems und es tritt Bewegung einer bestimmten Muskelgruppe ein, oder exstirpiren wir ein Stück des Organes und es kommt zur Anästhesie eines Sinnes, so glauben wir annehmen zu dürfen, dass durch diese gereizte oder zerstörte Partie die betreffenden motorischen, respective sensorischen Bahnen durchpassiren oder daselbst endigen. Keine Methode muss aber mit mehr Sorgfalt angewendet werden, als eben diese, keine kann leichter zu den verschiedenartigsten Irrthümern Anlass geben.

Sowohl bei Reizungen als bei Zerstörungen kann der Effect nicht so sehr von der zunächst betroffenen Hirnstelle als von einer benachbarten in Mitleidenschaft gezogenen ausgehen, ferner kann die Reizung erfolglos bleiben, wenn sie nicht in der passenden Weise angewendet wird u. s. w. Es ist hier nicht der Ort, auf alle die

zahlreichen Fehlerquellen hinzuweisen; es genüge darauf aufmerksam gemacht zu haben, dass die Ergebnisse des physiologischen Experimentes erst nach sorgfältiger Prüfung für die Beurtheilung anatomischer Verhältnisse verwendet werden dürfen.

Vielleicht kann das Verhalten des Elektrotonus auch zu anatomischen Zwecken herbeigezogen werden.

In gleicher Weise, wie wir absichtlich erregend oder lähmend auf einzelne Theile des Centralnervensystems einzuwirken vermögen, geschieht dies auch ohne unser Zuthun in Krankheitsfällen; Tumoren, Blutungen, Entzündungen u. s. w., welche auf einzelne Theile des Organes beschränkt bleiben, können in ähnlicher Art wie die physiologischen Eingriffe zum Studium anatomischer Verhältnisse verwerthet werden; doch ist in diesen Fällen noch weitaus mehr Skepticismus und Vorsicht anzurathen, als nach experimentellen Verletzungen.

Durch die Verwerthung dieser verschiedenen bisher besprochenen Untersuchungsmethoden ist es gelungen, in relativ kurzer Zeit die vorher mehr als mangelhaften Anschauungen über den inneren Bau der edelsten Organe unseres Körpers wesentlich zu klären; es macht sich aber trotzdem immer das Bedürfnis geltend, neue Methoden aufzufinden, von einer anderen Seite her Licht in jenes Gewirre von Leitungsbahnen zu werfen. Und wie die historische Erfahrung lehrt, hat uns jede neue Methode um einen grossen Schritt weiter vorwärts gebracht, ich erinnere hier beispielsweise an die Namen *Türk, Gerlach, Stilling, Meynert, Flechsig, Gudden, Weigert;* daher scheint es kein fruchtloses Bestreben zu sein, auch weiterhin die Methodik zu fördern.

Was speciell die Färbung anlangt, so dürfte vielleicht der Versuch, bereits am lebenden Thiere zu färben, oder die Organe zur Färbung vorzubereiten, eine gewisse Aussicht haben, nicht blos ausführbar zu sein, sondern auch brauchbare Resultate zu Tage zu fördern. Bereits hat *Ehrlich* in dieser Richtung den ersten Schritt gethan, indem es ihm gelungen ist, mittelst Methylenblau, das er in das Gefässsystem eines lebenden Thieres injicirte, in erster Linie die Endigungen der centripetal leitenden Nerven, weiterhin auch gewisse centrifugale Nervenenden u. a. — allerdings nur für wenige Minuten — blau zu färben. Durch Nachbehandlung mit Jodkalium *(Pal)* oder Jod-Jodkalium *(Smirnow)* können Färbungen von grösserer Haltbarkeit erzielt werden.

Ein besonders dankbares Unternehmen wäre es, bereits intra vitam eine derartige Vorbereitung der Gewebselemente anzustreben, dass die nachfolgenden Behandlungsmethoden, namentlich der Färbung, uns über bisher noch übersehene Structurverhältnisse Aufschluss zu

gewähren vermöchten. Auch in dieser Richtung ist durch die oben erwähnten Fixirungsmittel bereits ein Weg angebahnt worden.

Jede der besprochenen Methoden für sich allein, kann einer strengen Kritik nicht Stand halten; das Gleiche mag vielleicht auch für die meisten noch weiterhin zu erwartenden Untersuchungsmethoden gelten. Allein dadurch, dass wir uns jedesmal auf das auf anderem Wege Gewonnene beziehen, und nicht einseitig nur eine einzige Methode als massgebend anerkennen, dürfen wir schliesslich doch auf wirkliche Erforschung der Nervenbahnen rechnen.

ZWEITER ABSCHNITT.

Morphologie des Centralnervensystems.

Um die grob-anatomischen Verhältnisse des Centralnervensystems zu studiren, kann man sich mit Vortheil frischer Präparate bedienen; die Farbennuancen der grauen und weissen Substanz treten an ihnen deutlich zu Tage.

Vorherige Härtung in Alkohol erleichtert die Untersuchung dadurch, dass die weiche Nervenmasse mehr Resistenzfähigkeit gewinnt und daher gewisse plastisch ausgedrückte Feinheiten des Aufbaues klarer zur Anschauung gelangen. *Lenhossek* empfiehlt, solche in Alkohol gehärtete Präparate, wenn sie als Demonstrationsobjecte dienen sollen, mit einem vollständigen Ueberzuge aus Celloidin zu versehen; sie können dann bis zwei Stunden an der freien Luft verweilen, ohne Schaden zu nehmen, müssen jedoch wieder in den Spiritus zurückgebracht werden. — Da aber an Alkoholpräparaten die für einzelne Theile charakteristische Differenz der Farbe fast vollständig schwindet, so hat man wiederholt Versuche angestellt, um durch künstliche Färbung diesem Uebelstande abzuhelfen. — Vollkommen Befriedigendes leistet keine Methode; man kann jedoch immerhin eine Schnittfläche, welche man durch das in Alkohol gehärtete Gehirn gelegt hat, mit einer Lösung von Kali causticum bestreichen; die graue Substanz wird dadurch merklich dunkler. — Einlegen in schwache Lösungen von Anilinfarben, z. B. Fuchsin, Methylviolett und nachheriges Auswaschen liefert zwar keine haltbaren, aber anfänglich recht deutliche Präparate.

Gehirne, die erst in einer Lösung von doppeltchromsaurem Kali gehärtet worden sind — besonders wenn man sie dann nach vorhergegangener Auswässerung noch in Alkohol legt, eignen sich sehr gut zur makroskopischen Untersuchung, nicht nur deswegen, weil die graue Substanz sich dann deutlich kenntlich macht, sondern auch, weil an allen Schnittflächen sowohl die Verlaufsrichtung der

Nervenbündel, als auch die Dicke der sie zusammensetzenden Fasern, die Färbung modificiren. — Selbstverständlich muss man bei diesen Härtungsmethoden immer trachten, durch Anwendung passend geformter Gläser, sowie durch Unterlagen von Watte, jeden Druck und jede Zerrung des Präparates möglichst zu vermeiden.

Der Farbenunterschied macht sich am Schnitte gut erkennbar, wenn man das Präparat nach etwa einmonatlicher Härtung in Müller'scher Flüssigkeit in Alkohol bringt, dem 1 Procent Salzsäure zugesetzt wurde. Diese Stücke können in Glycerin aufbewahrt werden und behalten dann lange Zeit die charakteristische Färbung *(Ageno* und *Beisso)*.

Das Hantiren mit derartig conservirten Präparaten hat aber auch seine Unannehmlichkeiten; der Geruch, sowie die manchem Menschen für die Dauer unerträglichen Dämpfe des verdunstenden Alkohols, die Anätzung der Finger durch das Chromsalz und andere Umstände haben zu den Versuchen geführt, **Trockenpräparate** des Gehirns, wenigstens für das Studium der äusseren Formen, anzufertigen.

Unter den verschiedenen empfohlenen Methoden mögen folgende Erwähnung finden:

Das Gehirn wird zuerst gut gehärtet, und zwar entweder in Alkohol oder in doppeltchromsaurem Kali und Alkohol, oder aber in einer nahezu concentrirten wässerigen Lösung von Chlorzink (in letzterer Flüssigkeit bleibt das Präparat bis es untersinkt und kommt hierauf in Alkohol, welcher mehreremal zu wechseln ist, mindestens zwei Wochen). — Wie immer die Härtung vorgenommen wurde, muss das Gehirn aus Alkohol direct in Glycerin übertragen werden, woselbst es so lange zu verbleiben hat, bis es vollkommen mit letzterer Flüssigkeit durchtränkt ist; dies ist bei kleineren Präparaten früher (in circa 14 Tagen), bei grösseren aber nicht vor Ablauf eines Monats der Fall. Hierauf nimmt man das Präparat aus dem Glycerin und lässt es einfach, nachdem das überflüssige abgetropft ist, an der Luft trocknen *(Giacomini)*. Wenn man will, kann man das fertige trockene Präparat auch firnissen, wodurch es haltbarer wird. Schliesslich mag man auch die einzelnen Hirnabschnitte mit verschiedenen Farben bemalen.

Ganze menschliche Gehirne härten sich am sichersten in Alkohol oder allenfalls in Chlorzink; in doppeltchromsaurem Kali tritt häufig Fäulnis der centralst gelegenen Partien ein. Sogar schon an kleineren Stücken, z. B. einem menschlichen Hirnstamme, kann es geschehen, dass die innersten Theile, beispielsweise in der Brücke, zu einem weichen Brei zerfliessen; dies macht sich bereits von aussen

durch ein eigenthümlich elastisches Gefühl bemerkbar, wenn man das Präparat ein wenig stärker drückt.

Sehr empfehlenswerth ist die Methode von *Schwalbe* zur Herstellung von Trockenpräparaten: Härtung in Chlorzink oder Alkohol, hierauf (nach Chlorzinkhärtung müssen die Präparate in Wasser ausgewaschen werden) Entwässern in starkem Alkohol (96—97 Procent). Aus dem Alkohol kommen die Präparate in Terpentin, worin sie bis acht Tage verweilen, und dann in geschmolzenes Paraffin (am besten eine bei 45 bis 50° schmelzbare Sorte); hier werden sie im Brütofen bei 60° C. fünf bis acht Tage hindurch gehalten, damit sie sich völlig durchtränken. Nach dem Herausnehmen aus dem geschmolzenen Paraffin lässt man dasselbe abtropfen und dann das Präparat in möglichst günstiger Lage unter Vermeidung von Deformirung erkalten.

Wir werden in allen nachfolgenden Darstellungen die relative Lage der einzelnen Theile zu einander in der Weise bezeichnen, dass wir die Ausdrücke „aussen, innen, oben, unten, vorne und hinten" nur ausnahmsweise verwenden, nämlich blos dort, wo ein Irrthum vollkommen ausgeschlossen, und wo entweder ein eingewurzelter Sprachgebrauch nicht zu umgehen war (z. B. vordere und hintere Rückenmarkswurzeln) oder wo die Einfachheit der Diction, die Klarheit der Darstellung es erforderte.

Da wir das Gehirn als eigentliches Centrum annehmen, werden wir also vom Filum terminale des Rückenmarks gegen das Gehirn „cerebralwärts oder proximalwärts" fortschreiten und umgekehrt vom Gehirn „caudalwärts oder distalwärts" zum Filum terminale gelangen. Die Bezeichnungen dorsal und ventral (für das Rückenmark so viel als posterior und anterior) bedürfen keiner weiteren Erklärung, ebenso die allgemein üblichen Ausdrücke: lateral, medial (der Mittellinie näher) und median (in der Mittellinie gelegen).

Eintheilung des Centralnervensystems.

Man hat an dem gesammten Centralnervensysteme schon seit den ältesten Zeiten zwei Haupttheile unterschieden, von denen der eine strangförmig langgestreckte **Rückenmark** (Medulla spinalis), der andere mehr kugelige, massige **Gehirn** (Cerebrum im weiteren Sinne, Encephalon) genannt wird. Da Gehirn und Rückenmark anatomisch nicht scharf gegeneinander abgegrenzt sind, so pflegt man gewöhnlich jenen Abschnitt des Centralnervensystems, der von dem Wirbelcanale umschlossen wird, als Rückenmark zu bezeichnen; eine Schnitt-

ebene, welche die gesammte proximale Kante des Atlas in sich fasst, würde also etwa Gehirn und Rückenmark voneinander scheiden.

Das Gesammtgehirn wurde in mannigfacher Weise in weitere Theile zerlegt; am längsten bestand die Eintheilung in Grosshirn (Cerebrum), Kleinhirn (Cerebellum) und verlängertes Mark (Medulla oblongata). Gewöhnlich bezeichnet man als verlängertes Mark jenen Abschnitt des Centralnervensystems, welcher vom proximalen Ende des Rückenmarkes bis zur Brücke reicht, und rechnet letztere dem Kleinhirne zu. Manche aber (wie *Merkel*) wiesen dem verlängerten Marke auch noch die Brücke zu. Was vor der Brücke liegt, gehört dem Grosshirne an.

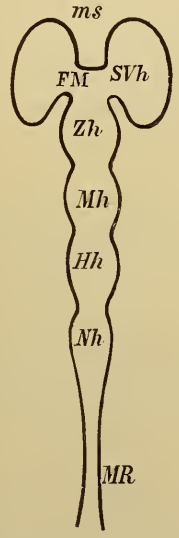

Fig. 2. Die Gehirnbläschen. *SVh* secundäres Vorderhirn, *Zh* Zwischenhirn, *Mh* Mittelhirn, *Hh* Hinterhirn, *Nh* Nachhirn, *ms* Mantelspalte, *FM* Foramen Monroi, *MR* Medullarrohr.

Am allgemeinsten angenommen, und unseren jetzigen Kenntnissen vorläufig auch am besten entsprechend, ist eine auf entwickelungsgeschichtliche Anschauungen basirte Eintheilung. Im Kopftheil des Embryos wird die Anlage des Gehirnes durch ein vorne geschlossenes Rohr (Gehirnrohr) dargestellt, an dem sich dann mehrere seichte Einschnürungen bemerkbar machen, durch welche es in anfangs drei, später vier hintereinanderliegende Abschnitte zerfällt (Fig. 2). Dieselben sind vom Kopftheil gegen das Rückenmark zu: das primäre Vorderhirnbläschen, das Mittelhirnbläschen, das vordere und das hintere Hinterhirnbläschen. Später stülpt sich von dem primären Vorderhirne (abgesehen von den beiden Augenblasen) ein fünftes Bläschen, das secundäre Vorderhirnbläschen, aus. Letzteres ist anfänglich ebenfalls einfach, wird aber weiterhin durch das Eindringen der primären Falx in sagittaler Richtung gespalten; die Spalte heisst Mantelspalte (*ms*).

Untersucht man nun, aus welchem dieser fünf Gehirnbläschen sich die einzelnen Abschnitte des Gehirns entwickeln, so erhält man folgende Eintheilung:

1. **Secundäres Vorderhirnbläschen** *(SVh)*; es bildet das Vorderhirn: Hirnmantel mit Balken, Fornix und vordere Commissur, Linsenkern und Schwanzkern.

2. **Primäres Vorderhirnbläschen** *(Zh)*; es bildet das Zwischenhirn: Sehhügel mit dem Trichter, der Sehnervenkreuzung und den Markkügelchen.

3. **Mittelhirnbläschen** *(Mh)* bildet das Mittelhirn: Vierhügel und Grosshirnschenkel.

4. **Vorderes Hinterhirnbläschen** *(Hh)* bildet das Hinterhirn: Kleinhirn mit seinen Armen und die Brücke.

5. **Hinteres Hinterhirnbläschen** *(Nh)* bildet das Nachhirn: verlängertes Mark.

Unter Hirnmantel versteht man mitunter alle Theile des ausgebildeten Gehirnes, welche aus dem secundären Vorderhirne entstehen, während man dann die aus den vier übrigen Bläschen sich entwickelnden Gebilde, mit Ausnahme des erst secundär entstehenden Kleinhirnes, als Hirnstamm *(Caudex)* zusammenfasst.

Meist aber rechnet man auch noch den Linsenkern und den Schweifkern zum Hirnstamme, so dass für den Hirnmantel nur die Grosshirnrinde mit der dazu gehörigen Marksubstanz übrig bleibt; allein da man gegenwärtig zu der Anschauung gelangt ist, dass der Schweifkern sowie der laterale Theil des Linsenkernes, als modificirte Hirnrinde aufzufassen seien, kann man sie ebenfalls dem Hirnmantel zuweisen.

Der Zugang, welcher aus dem primären Vorderhirnbläschen jederseits in das secundäre führt, wird späterhin zum Foramen Monroi *(FM)*; die Höhle der Gehirnbläschen bildet die Ventrikel, und zwar:

Die Höhle des secundären Vorderhirns — die Seitenventrikel,
„ „ „ primären „ — den dritten Ventrikel,
„ „ „ Mittelhirnes — den Aquaeductus Sylvii,
„ „ „ Hinter- und Nachhirnes — die Rautengrube,
„ „ „ Medullarrohres — den Centralcanal.

In diesem Capitel soll nun der gröbere Bau der einzelnen Abschnitte, in welche das Centralnervensystem nach obiger Eintheilung zerfällt, eine kurze Besprechung erfahren.

A. Das Rückenmark.

Das menschliche Rückenmark (Fig. 3 und 4) stellt einen cylindrischen Strang von 40 bis 50 Centimeter Länge dar, der bei gestreckter Körperhaltung vom ersten Halswirbel bis zum ersten oder zweiten Lendenwirbel hinabreicht (beim Kinde und noch mehr beim Fötus reicht es tiefer). Wird der Oberkörper stark nach vorne übergebeugt, so trifft das untere (caudale) Rückenmarksende nur mehr den zwölften Brustwirbel. Bei starker Körperflexion konnte *Heger* eine Dehnung des Rückenmarkes bis 6·8 Procent constatiren.

An zwei Stellen zeigt das Rückenmark spindelförmige Anschwellungen, und zwar fast ausschliesslich durch Zunahme des queren, frontalen Durchmessers; das erstemal innerhalb der Halswirbelsäule, wo die grösste Ausdehnung in die Breite (bis 15 Millimeter in der

Gegend des fünften oder sechsten Halswirbels) stattfindet, das anderemal in dem untersten Theile der Brustwirbelsäule; hier erreicht der Querdurchmesser aber nicht mehr als 11 bis 12 Millimeter, der Sagittaldurchmesser nimmt meist nur um 1 bis 2 Millimeter zu. Diese beiden

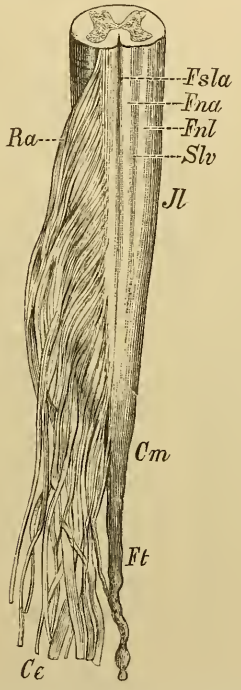

Fig. 3. Caudaler Theil des Rückenmarkes von der ventralen Seite. Nat. Grösse. Es sind der grösste (caudale) Theil der Lendenanschwellung (*Jl*), der Conus medullaris (*Cm*) und das Filum terminale (*Ft*) zu sehen. Die vorderen Nervenwurzeln der linken Seite sind wegpräparirt, die der rechten Seite (*Ra*) betheiligen sich an der Bildung der Cauda equina (*Ce*). *Fsla* Fissura longitudinalis ant. *Slv* Sulcus lateralis ventralis. *Fna* Funiculus anterior. *Fl* Funiculus lateralis.

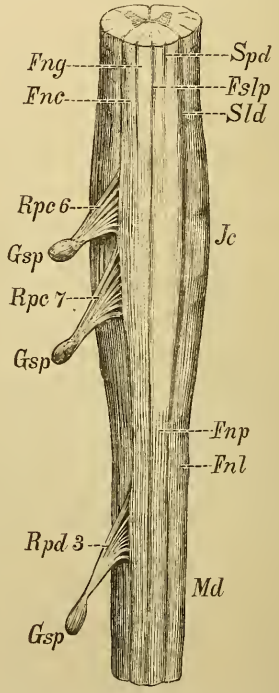

Fig. 4. Cervicalanschwellung des Rückenmarkes von der dorsalen Seite. Nat. Grösse. Ausser der Cervicalanschwellung (*Jc*) ist noch der sich anschliessende Theil des Dorsalmarkes (*Md*) sichtbar; rechts sind alle hinteren Wurzeln entfernt, links die hintere 6. und 7. Cervicalwurzel (*Rpc 6*, *Rpc 7*) und die 3. Dorsalwurzel (*Rpd 3*) bis zu den Spinalganglien (*Gsp*) erhalten. *Fslp* Fissura longitudinalis post., *Spd* Sulcus paramedianus dorsalis, *Sld* Sulcus lateralis dorsalis, *Fnp* Funiculus posterior, *Fnl* Funiculus lateralis, *Fng* Funiculus gracilis, *Fnc* Funiculus cuneatus.

verdickten Stellen werden als Halsanschwellung und Lendenanschwellung (Intumescentia cervicalis und lumbalis) bezeichnet. Die Lendenanschwellung setzt sich unmittelbar in den Markkegel (Conus medul-

laris. terminalis, Endzapfen) fort; dieser bildet zwar das untere Ende des Rückenmarkes, geht aber noch in einen bis 25 Centimeter langen dünnen Faden, den Endfaden (Filum terminale) über.

Die Dicke des Rückenmarkes ist nicht ganz geringen individuellen Schwankungen unterworfen; denkt man sich seinen Querschnitt vollkommen kreisförmig, so schwankt der Durchmesser des Rückenmarkes oberhalb der Cervicalanschwellung (Halsmark) bei verschiedenen Personen von 8 bis 11 Millimeter, im Dorsalmarke (Brustmark), d. i. zwischen beiden Anschwellungen, von 6 bis 9 Millimeter.

Flesch hat gezeigt, dass das Rückenmark in seiner Substanz die Vorbedingungen zu mehrfachen Krümmungen besitze, welche zwar im Allgemeinen auch den Krümmungen der Wirbelsäule entsprechen, aber nicht durch letztere allein bedingt sind.

Sowohl an der ventralen wie an der dorsalen Seite des Rückenmarkes zieht, der Mittellinie entsprechend, eine Furche über dasselbe herab, die vordere und hintere (ventrale und dorsale) Längsspalte, (Fissura longitudinalis ant. et post., Fig. 3 und 4 *Fsla*, *Fslp*). Erstere ist breit und tief, letztere blos oberflächlich. Parallel der dorsalen Längsspalte, 2 bis 3 Millimeter lateral von ihr, entspringen die dorsalen (hinteren) Nervenwurzeln (*Rp*) nahezu in einer einzigen ununterbrochenen Reihe; entfernt man sie, so ist ihre Austrittsstelle noch deutlich durch eine seichte (im Cervicalmarke aber mitunter auch ziemlich tief einschneidende) Furche, hintere, dorsale Seitenfurche, (Sulcus lateralis dorsalis, Sillon collateral posterieur) *Sld* markirt. An der ventralen Seite des Markes entspringen die vorderen, ventralen Wurzelbündel, aber meist mehrere nebeneinander, und nicht in einer einzigen fortlaufenden Reihe. Nach ihrer Entfernung bleibt daher eine sogenannte vordere Seitenfurche (Sulcus lateralis ventralis) häufig nur undeutlich zurück (*Slv*).

Die Wurzelbündel wenden sich, nach ihrem Austritte aus dem Rückenmarke, nicht blos lateralwärts, sondern auch caudalwärts, und zwar letzteres umsomehr, je näher wir dem caudalen Rückenmarksende kommen. Vom Lendenmarke angefangen ist die Verlaufsrichtung der Nervenwurzeln innerhalb des Wirbelcanals bereits mit der Längsachse des Rückenmarkes nahezu parallel, so dass der Conus medullaris und das Filum terminale inmitten eines reichen Bündels von Nervenwurzeln zu liegen kommen, welches wegen der Aehnlichkeit mit einem Pferdeschweife als Cauda equina (*Ce*) bezeichnet wird.

In Folge dieses schiefen Verlaufes der Nervenwurzeln kann man schon an einem ganz kleinen Abschnitte des Markes, wenn er noch die Nervenwurzeln enthält, angeben, welches der proximale und welches der distale Theil sei. Dies wird dann von Wichtigkeit,

wenn es sich darum handelt, an einem vorliegenden kurzen Stückchen des Rückenmarkes die linke und die rechte Hälfte voneinander zu unterscheiden, z. B. bei einseitigen Rückenmarkserkrankungen.

Im Halstheile des Rückenmarkes macht sich ferner etwa 1 Millimeter seitlich von der Fissura longitudinalis posterior noch eine weitere, cerebralwärts deutlicher werdende Furche bemerkbar, Sulcus paramedianus dorsalis *Spd* (Sulcus intermedius posterior).

Da die genannten Furchen alle der Längsrichtung des Rückenmarkes entsprechend verlaufen, wird dieses durch sie in eine Anzahl von parallelen, äusserlich ausgeprägten Längssträngen zerlegt, und zwar sind dies folgende:

1. Vorderstrang, Funiculus anterior, *Fna*, an der ventralen Fläche des Rückenmarkes, von der Fissura longitudinalis ventralis bis zum lateralen Rand der austretenden ventralen Nervenwurzeln.

2. Seitenstrang, Funiculus lateralis, *Fnl*, er legt sich lateralwärts an den Vorderstrang an und reicht dorsalwärts bis zum Sulcus lateralis dorsalis.

3. Hinterstrang, Funiculus posterior, *Fnp*, zwischen Sulcus lateralis dorsalis und Fissura longitudinalis dorsalis. Wo ein Sulcus paramedialis dorsalis ausgeprägt ist, zerfällt der Hinterstrang in eine laterale Hälfte, *Burdach*'scher Strang (Keilstrang, Funiculus cuneatus) *Fnc*, und in eine mediale Hälfte, *Goll*'scher Strang (zarter Strang, Funiculus gracilis) *Fng*.

Man rechnet gewöhnlich jederseits 31 Spinalnervenwurzelpaare, und zwar 8 Cervical-, 12 Dorsal-, 5 Lumbar-, 5 Sacralwurzeln und ein Steissbeinnervenpaar; doch kann man meist noch einen oder auch zwei weitere mikroskopische Nervi coccygei am Filum terminale auffinden (*Rauber*).

Die einzelnen vorderen Nervenwurzeln, welche das Rückenmark verlassen, stellen mit Bezug auf die von ihnen versorgten Muskeln nicht sowohl anatomische als vielmehr physiologische Einheiten dar. *Ferrier* und *Yeo* haben gezeigt, dass auf Reizung je einer motorischen Wurzel beim Affen immer ganz bestimmte, mit den Gewohnheiten des Thieres übereinstimmende, combinirte Bewegungen erfolgen. So z. B. Reizung der ersten Dorsalwurzel — Bewegung wie beim Pflücken einer Frucht; achter Cervicalnerv — die „Scalptor ani-Action"; siebenter Cervicalnerv — eine Bewegung, als ob der Körper an den z. B. an einem Aste festhaltenden Händen hinaufgezogen würde; sechster Cervicalnerv — die Hand wird zum Munde geführt.

B. Das Gehirn.

1. Das Nachhirn.

Cerebralwärts vom ersten Halswirbel nimmt der Querschnitt des Centralnervensystems rasch zu, namentlich in frontaler Richtung, das

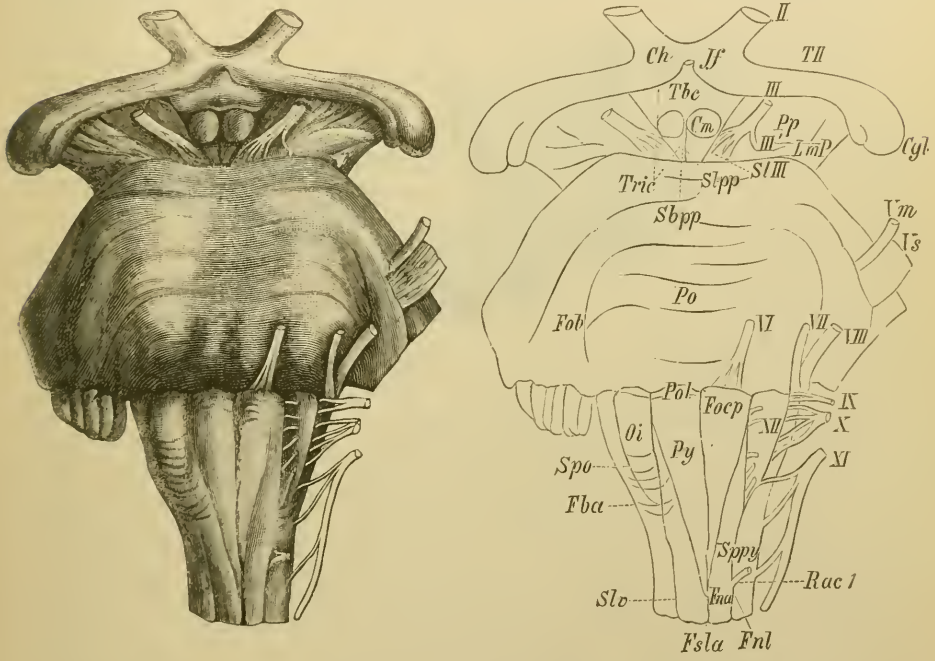

Fig. 5. Die Gehirnbasis bis zum Tractus opticus.

Das Kleinhirn ist nahezu vollständig entfernt; ferner sind das gesammte secundäre Vorderhirn und alle vor dem Tractus opticus befindlichen Theile weggeschnitten, die Nervenwurzeln sind links alle erhalten, rechts zum grossen Theile weggenommen. *II* Nervus opticus, *III* Nervus oculomotorius, *III'* accessorische laterale Oculomotoriuswurzel, *V* Nervus trigeminus, *Vs* sensible, *Vm* motorische Trigeminuswurzel, *VI* Nervus abducens, *VII* Nervus facialis, *VIII* Nervus acusticus, *IX* Nervus glossopharyngeus, *X* Nervus vagus, *XI* Nervus accessorius Willisii, *XII* Nervus hypoglossus, *Raci* Vordere Wurzel des ersten Cervicalnerven, *Fsla* Fissura longitudinalis anterior medullae, *Slv* Sulcus lateralis ventralis, *Sppy* Sulcus parapyramidalis, *Spo* Sulcus postolivaris, *Fna* Funiculus anterior, *Fnl* Funiculus lateralis, *Py* Pyramide, *Oi* Untere Olive, *Focp* Foramen cöcum posterius, *Po* Pons, *Fob* Fasciculus obliquus pontis, *Pp* Hirnschenkelfuss, *LmP* Bündel von der Schleife zum Fuss, *Sbpp* Substantia perforata posterior, *Slpp* Sulcus substantiae perf. post., *Tric* Trigonum intercrurale, *SlIII* Sulcus oculomotorii, *Cm* Corpus mammilare, *Tbc* Tuber cinereum, *Jf* Infundibulum, *Ch* Chiasma nervorum opticorum, *TII* Tractus nervi optici, *Cgl* Corpus geniculatum laterale.

Rückenmark gestaltet sich zum **verlängerten Mark (Medulla oblongata)** um; dieses erstreckt sich bis zu den mächtigen Querfasern des Pons (*Po*, Fig. 5 und 6); seine Längenausdehnung beträgt circa 3 Centi-

meter. An der Oberfläche des verlängerten Markes machen sich mehrere plastisch scharf ausgebildete Details bemerkbar, von denen wir zunächst die Furchen besprechen wollen.

Die Furchen der Medulla oblongata verlaufen alle mehr oder minder in der Längsrichtung dieses Organes und sind zum grossen

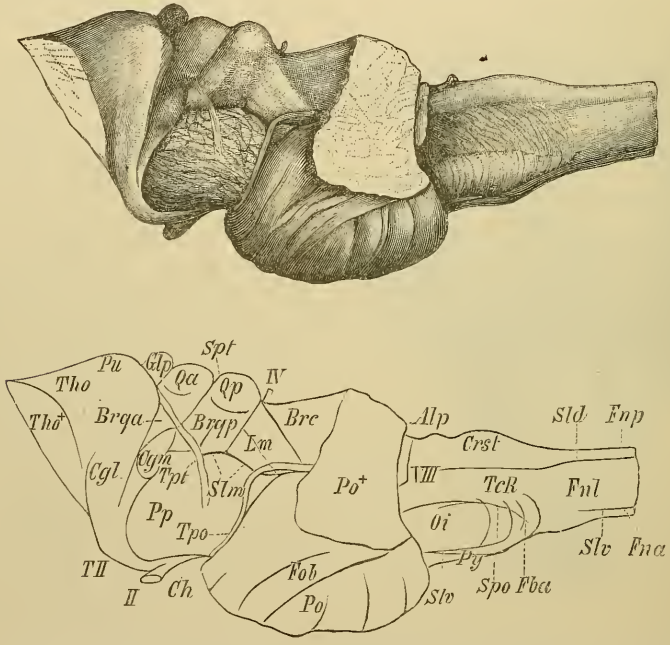

Fig. 6. Präparat ähnlich wie Fig. 5, von der linken Seite gesehen. Nat. Grösse. Die Nervenwurzeln sind zum grossen Theile entfernt. *Slv* Sulcus later. ventral. *Sld* Sulcus lateralis dorsalis, *Spo* Sulcus postolivaris, *Fna* Funiculus anterior, *Fnp* Funiculus posterior, *Fnl* Funiculus lateralis, *Fba* Fibrae arcuatae, *Py* Pyramide, *Oi* Untere Olive, *TcR* Tuberculum cinereum Rolandi, *Ast* Corpus restiforme, *Alp* Ala pontis, *VIII* Nervus acusticus, *Po* Pons bei *Po+* abgeschnitten, *Fob* Fasciculus obliquus, *Brc* Brachium conjunctivum, *IV* Nervus trochlearis, *Lm* Schleife, *Slm* Sulcus lateralis mesencephali, *Tpo* Taenia pontis, *Pp* Pes pedunculi, *Qp* Hinterer Vierhügel, *Qa* Vorderer Vierhügel, *Sqf* Sulcus corp. quadrig. transversus, *Brqp* Hinterer Vierhügelarm, *Brqa* Vorderer Vierhügelarm, *Glp* Glandula pinealis, *Tpt* Tractus pedunclularis transversus, *Cgm* Corpus geniculatum mediale, *Cgl* Corpus geniculatum laterale, *Tho* Thalamus opticus bei *Tho+* abgeschnitten, *Pu* Pulvinar Thalami, *II* Nervus opticus, *Ch* Chiasma und *T II* Tractus nerv. opt.

Theile nichts Anderes, als die directen Fortsetzungen jener Furchen, die wir bereits am Cervicalmarke kennen gelernt haben.

An der ventralen Fläche der Medulla oblongata (Fig. 5) verläuft die Fissura longitudinalis ventralis s. anterior, *Fla*, bis zum Brücken-

rande im distalen Theile des verlängerten Markes sehr seicht, weiterhin wieder tiefer, ja zuletzt durch das Uebergreifen von Brückenfasern zu einem blinden Loch, Foramen coecum posterius, *Focp*, vertieft.

Eine mehr oder minder seichte Furche bildet mit der genannten Fissur einen spinalwärts spitzen Winkel und verläuft lateral- und cerebralwärts zum Brückenrande (Sulcus parapyramidalis) *Sppy*. Die am Rückenmark nur schwach oder auch gar nicht erkennbare Furche, welche den vorderen Wurzelursprüngen entspricht, pflegt an der Medulla oblongata streckenweise deutlicher zu sein (Sulcus lateralis ventralis Sulcus intern. olivae) *Slv*. Doch wird auch sie durch hinüberstreichende Faserbündel hie und da verwischt.

Bereits der dorsalen Fläche der Medulla oblongata (Fig. 6 und 7) gehören an: 1. der Sulcus lateralis dorsalis *Sld*; 2. der Sulcus paramedianus dorsalis *Spd*, sowie 3. in der Mittellinie die Fissura longitudinalis posterior oder dorsalis, *Fslp*. Die beiden erstgenannten Sulci wenden sich im cerebralen Theile des verlängerten Markes lateralwärts, und zwar lässt sich der S. dors. later. bis an die Brücke hin verfolgen, während der S. dors. paramed. bald verschwindet. Die Fissura long. dors. aber endet plötzlich, indem (Fig. 7) die Medulla oblongata auseinanderweicht (Calamus scriptorius) *Cscr* und den vierten Ventrikel (die Rautengrube) frei zu Tage treten lässt.

Im proximalen Theile der Medulla oblong. ist endlich eine accessorische, scharf markirte, über einen Centimeter lange Furche zu erwähnen, welche zwischen Sulcus lateralis ventr. und S. l. dorsal. eingeschoben, vom unteren Brückenrand gegen erstere Furche herabsteigt, Sulcus postolivaris (Fig. 5 und 6) *Spo*.

Durch die besprochenen Furchen kommt die charakteristische, allerdings nicht an allen Gehirnen gleich markant hervortretende Reliefgestaltung dieser Gegend zu Stande. Die Vorderstränge des Rückenmarks werden dadurch, dass sich jederseits der vorderen Längsspalte der spitze Keil der Pyramiden (Fig. 5 *Py*) einschiebt, nach und nach bis zum völligen Verschwinden von der Oberfläche verdrängt. Eine sehr auffällige ellipsoidische Erhebung, im Breitendurchmesser 6 bis 7 Millimeter messend, reicht vom unteren (distalen) Brückenrande 12 bis 14 Millimeter weit spinalwärts: die untere Olive (Eminentia olivaris) *Oi*, vom Sulcus ventral. lateralis und vom Sulcus postolivaris begrenzt.

Sowohl das distale Ende der Olive bogenförmig umsäumende, als auch über sie hinwegstreichende, meist nur schwach hervortretende Faserbündel kann man regelmässig beobachten, Fibrae arciformes, *Fba*. Mitunter, namentlich an kindlichen Gehirnen, sieht man lateral von

der Olive, nahe ihrem distalen Ende, eine kleine rundliche Erhabenheit, Tuberculum cinereum Rolandi, *TcR.* Längsfaserzüge, welche gelegentlich die Olive an ihrer medialen oder lateralen Seite einsäumen, hat man als Hülsenstränge (Funiculi siliquae) beschrieben.

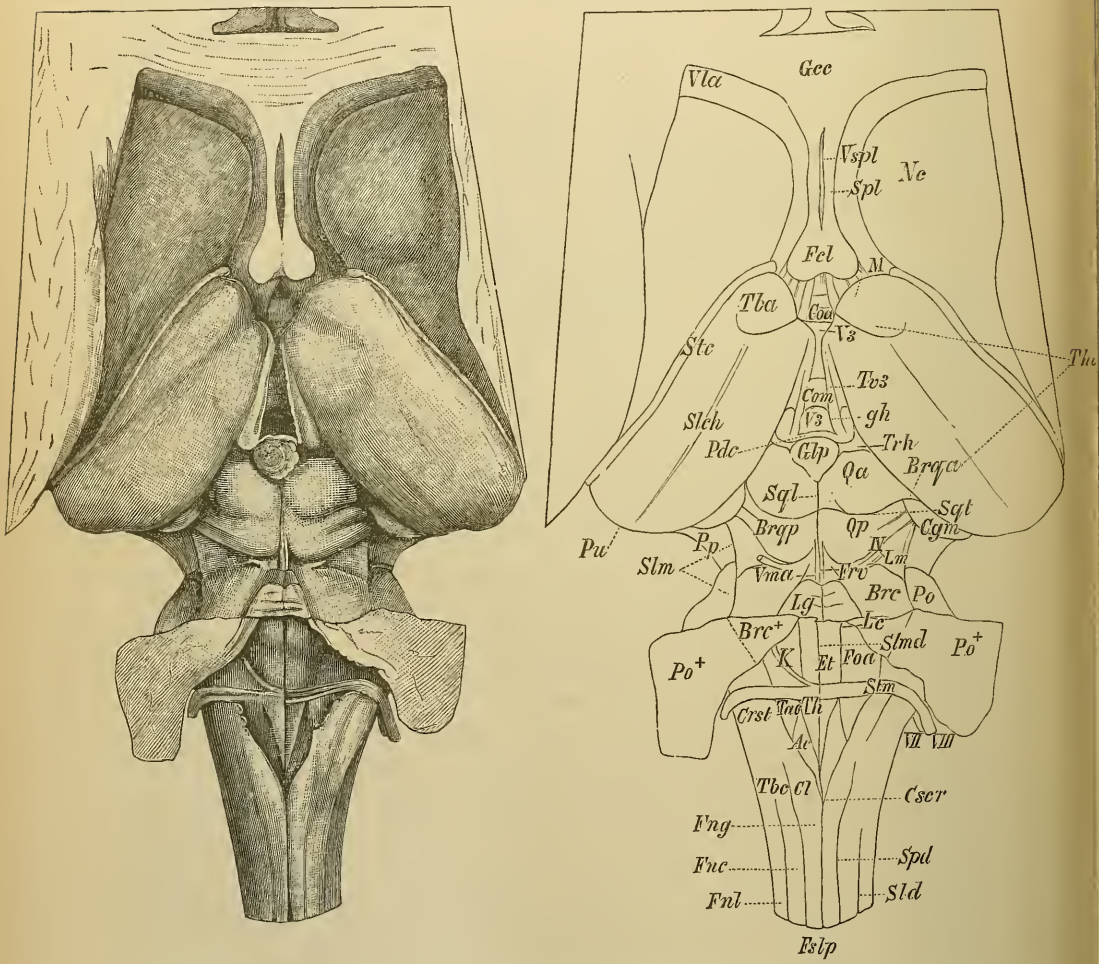

Fig. 7. Nachhirn, Hinterhirn, Mittelhirn und Zwischenhirn von der dorsalen Seite. Nat. Grösse.

Der grösste Theil des secundären Vorderhirnes ist durch einen Horizontalschnitt, durch zwei sagittale und einen frontalen Schnitt weggeschnitten. Die Nervenwurzeln sind zum grossen Theile entfernt. *Fslp* Fissura longitud. posterior, *Spd* Sulcus paramedianus dors., *Sld* Sulcus lateralis dorsalis, *Fng* Funiculus gracilis, *Fnc* Funiculus cuneatus, *Fnl* Funiculus lateralis, *Cscr* Calamus scriptorius, *Tbc* Tuberculum cuneatum, *Cl* Clava, *Crst* Corpus restiforme, *VII* Nervus facialis, *VIII* Nervus acusticus, *Stm* Striae medullares acusticae, *K* Klangstab, *Ac* Ala cinerea, *Th* Trigonum Hypoglossi,

Tac Trigonum acustici, *Et* Eminentia teres, *Foa* Fovea anterior, *Lc* Locus coeruleus, *Slmd* Sulcus longitudinalis medianus ventriculi quarti, *Po* Pons bei *Po*+ durchschnitten, *Brc* Bindearm bei *Brc*+ durchschnitten, *Vma* Velum medullare anterius mit der Lingula *Lg*, *Frv* Frenulum veli anterioris, *IV* N. Trochlearis, *Lm* Schleife, *Slm* Sulcus longitudinalis mesencephali, *Pp* Hirnschenkelfuss, *Qp* Hinteres Vierhügelpaar, *Qa* Vorderes Vierhügelpaar, *Brqp* Arm des hinteren Vierhügels, *Brqa* Arm des vorderen Vierhügels, *Sql* Sulcus corp. quadrig. longitudinalis, *Sqt* Sulcus corp. quadr. transversus, *Cgm* Corpus geniculatum mediale, *Glp* Glandula pinealis, *Pdc* Pedunculus conarii, *Trh* Trigonum habenulae, *Gh* Ganglion habenulae, *V3* Ventriculus tertius, *Tv3* Taenia ventriculi tertii, *Com* Commissura mollis, *Thos* Thalamus opticus, *Slch* Sulcus choroideus, *Pu* Pulvinar, *Tba* Tuberculum anterius, *Stc* Stria cornea, *M* Gegend des Foramen Monroi. *Coa* Commissura anterior, *Fcl* Columnae fornicis, *Spl* Septum pellucidum, *Vspl* Ventriculus septi pellucidi, *Nc* Nucleus caudatus, *Vla* Vorderhorn des Seitenventrikels, *Gcc* Genu corporis callosi.

Jener Theil der Medulla oblongata, der dorsal vom Sulc. later. dorsalis bis an den Rand des vierten Ventrikels folgt, wird als Strickkörper (Corpus restiforme, Kleinhirnstiel, unterer Kleinhirnarm, Pedunculus cerebelli inferior, brachium cerebelli ad medullam oblongatam) *Crst* bezeichnet. Bei äusserer Betrachtung scheint der Strickkörper die directe Fortsetzung des Rückenmarkshinterstranges darzustellen; beide Theile des letzteren schwellen in der Gegend des Calamus scriptorius merklich an, namentlich gilt dies vom zarten Strange (Clava, hintere Pyramide) *Cl*, weniger vom Keilstrange (Tuberculum cuneatum) *Tbc*.

Aus der Medulla oblongata entspringen zahlreiche Nerven. Das Ursprungsgebiet des ersten Cervicalnerven *Rac. 1* reicht noch ins verlängerte Mark hinein. Zwischen Pyramide und Olive, nahezu der ganzen Länge der letzteren entsprechend, treten die Wurzelfasern des N. hypoglossus (Fig. 5, XII) aus, während zwischen Olive und Corpus restiforme ein Theil des N. accessorius Willisii (Fig. 5, XI), der N. vagus (Fig, 5, X) und der N. glossopharyngeus (Fig. 5, IX) in ununterbrochener Reihenfolge erscheinen.

Der grösste Theil des N. accessorius entspringt aus der Seitenfläche des Cervicalmarkes bis ins Gebiet des fünften Halsnervenpaares hinab. Jene obersten Accessoriusbündel, die bereits aus der Gegend der Olive stammen, sowie die Wurzeln des N. vagus und des N. glossopharyngeus lassen sich voneinander kaum anders scheiden, als indem man von der Peripherie her, wo sich die Nervenstämme bereits durch ihren Verlauf charakterisiren, die Präparation vornimmt; mit Sicherheit kann man nur die distalsten Wurzelfasern dem N. accessorius, die proximalsten dem N. glossopharyngeus zuweisen.

Aus der Furche zwischen Pyramide und unterem Brückenrande drängt sich, 2 Millimeter seitlich der Mittellinie, der N. abducens

(Fig. 5, VI), aus mehreren sich rasch vereinigenden Bündeln bestehend, hervor.

Vom Boden des vierten Ventrikels schlingen sich um das Corpus restiforme, genau bevor es sich ins Kleinhirn einsenkt, Nervenbündel herum (Fig. 7, *Stm*), die sich mit einem anderen aus dem Corpus restiforme selbst hervortretenden Bündel zum N. acusticus (Fig. 5, VIII) vereinigen. Am Seitenrande der Rautengrube findet man unter diesen Bündeln meist eine kleine Anschwellung, welche einem Ursprungsgebiete des N. acusticus (accessorischer Acusticuskern) entspricht und Taeniola oder Fasciola cinerea genannt wird. Medial, ziemlich nahe neben der Acusticuswurzel, tritt aus dem distalen Brückenrande ein weiteres starkes Nervenbündel aus, der N. facialis (Fig. 5, VII). Die Beschreibung des Bodens der Rautengrube wird später erfolgen.

2. Das Hinterhirn.

Ein mächtiger Querfaserzug, circa 3 Centimeter in sagittaler und 4 Centimeter in frontaler Richtung messend, repräsentirt an der ventralen Seite das Gebiet des Hinterhirns, die Brücke (Pons), *Po.* (Fig. 5 und 6). Die Brückenfasern legen sich lateralwärts zu einem mehr rundlichen, starken Strange, dem Brückenarme (mittlerer Kleinhirnarm, Brachium cerebelli ad pontem), Fig. 6, *Po+*, zusammen, welcher dorsalwärts in die Hauptmasse des Hinterhirns, in das Kleinhirn (Cerebellum) eindringt. Dadurch wird der Ring geschlossen, durch welchen unter dem Boden der Rautengrube die Fortsetzungen der Stränge des Nachhirns cerebralwärts durchpassiren müssen.

Das **Kleinhirn** (Cerebellum) von der dorsalen (oberen) Fläche (Fig. 8) betrachtet, lässt eine tiefe, hintere Einkerbung, Incisura marsupialis, *Im*, und eine vordere, seichtere, aber breitere, Incisura semilunaris, *Isl*, erkennen. In erstere lagert sich ein Fortsatz der Dura mater, die Falx cerebelli ein, während der halbmondförmige Ausschnitt von Theilen des Mittelhirns (*Mh*) ausgefüllt erscheint. Zwischen beiden Incisuren verläuft in der Medianlinie eine stumpfe Kante, von welcher sich beiderseits, wie vom Firste eines Daches, die obere Fläche beider Kleinhirnhälften herabsenkt. Eine meist nicht vollständig ausgebildete Furche, Sulcus longitudinalis sup. cerebelli, *Slsp*, jederseits dieses Firstes macht es möglich, den mittelsten höchsten Theil des Kleinhirns als Oberwurm (Vermis superior), *Vrsp*, von den Seitentheilen, den Hemisphären, zu trennen.

Die gesammte dorsale Oberfläche des Kleinhirns erscheint mit grauer Rindensubstanz bedeckt.

Zur Ansicht der ventralen unteren Kleinhirnfläche (Fig. 9) gelangt man erst, wenn man jene mächtigen Markstränge, welche dasselbe mit den anderen Theilen des Centralorganes in Verbindung setzen und die alsbald beschrieben werden sollen, durchschneidet. An der ventralen Fläche des Kleinhirns fällt zunächst auf, dass der mediale Theil, der Unterwurm (Vermis inferior), *Vrif*, durch zwei sehr tiefe Furchen von den lateral gelegenen Hemisphären scharf geschieden ist, Sulcus longitudinalis inf., *Slif*; doch ist der Unterwurm ohneweiters nur zum geringeren Theile sichtbar, da die mächtig entwickelten Hemisphären sich über ihn fast bis zur Berührung hinüber-

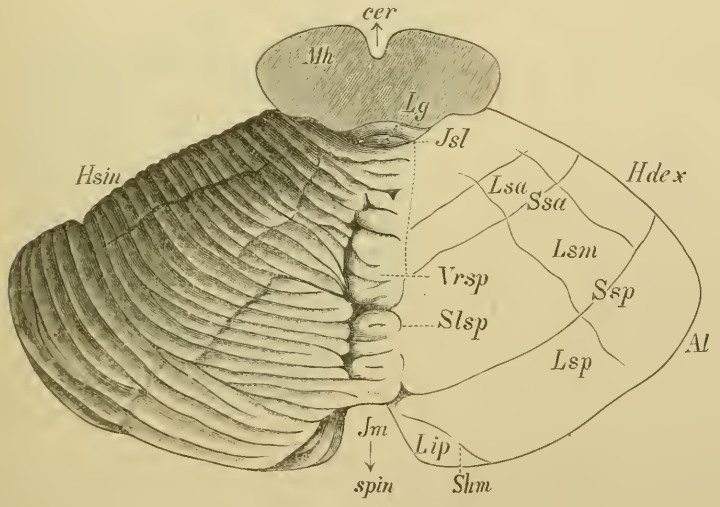

Fig. 8. Kleinhirn, dorsale Ansicht. Nat. Grösse.
Das Mittelhirn ist hinter den Vierhügeln abgetrennt, *Mh* Die Durchschnittsfläche *Im* Incisura marsupialis, *Jsl* Incisura semilunaris, *Vrsp* Vermis superior, *H* Hemisphäre des Kleinhirns, *Al* Seitlicher Winkel der Hemisphäre, *Ssa* Sulcus super. anterior, *Ssp* Sulcus sup. posterior, *Shm* Sulcus horizontalis magnus, *Lsa* Lobus sup. anterior, *Lsm* Lobus sup. medius, *Lsp* Lobus sup. posterior, *Lg* Lingula.

wölben, dadurch das Thal (Vallecula) bildend und erst auseinandergedrängt werden müssen, damit die ganze Länge des Unterwurms frei zu Tage trete.

Der vorderste Theil des Unterwurms entspricht keineswegs dem vorderen Rande des Kleinhirns, der Incisura semilunaris, wir sehen vielmehr vor ihm eine weisse Markplatte cerebralwärts hinaufragen: das vordere Marksegel (Velum medullare anterius) *Vma*, welche das Dach des vorderen (proximalen, oberen) Theiles der Rautengrube darstellt und an ihrer dorsalen Fläche einen Theil des Oberwurmes trägt. Daraus

geht also auch weiterhin hervor, dass der Oberwurm den Unterwurm an Länge merklich übertrifft. Die ventrale Oberfläche des Kleinhirnes zeigt nahezu überall einen Belag von grauer Rindensubstanz.

Eine grosse Zahl von **Furchen** macht sich an der Oberfläche des Kleinhirns bemerkbar, wodurch demselben ein ganz charakteristisches Aussehen verliehen wird. Sie sind nicht, wie eine oberflächliche Betrachtung etwa vermuthen liesse, von annähernd gleicher Tiefe.

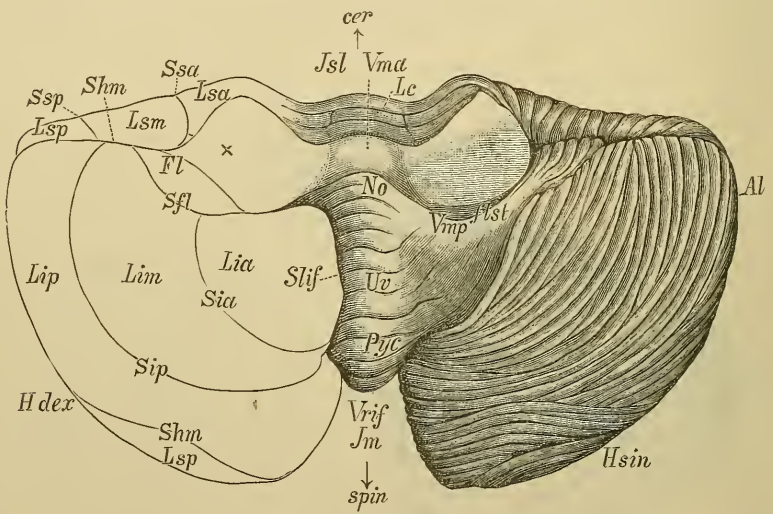

Fig. 9. Kleinhirn von der ventralen Seite. Nat. Grösse.
Die Kleinhirnarme sind bei × durchschnitten, ebenso ist das vordere Marksegel vorne von seiner Verbindung mit dem Mittelhirne abgetrennt. Der Lobus inferior anterior ist an der linken Hemisphäre weggebrochen. *Jm* Incisura marsupialis, *Jsl* Incisura semilunaris, *Vrif* Vermis inferior, *H* Hemisphäre des Kleinhirns, *Al* Angulus lateralis, *Shm* Sulcus horizontalis magnus, *Ssa* Sulcus sup. ant. *Ssp* Sulcus sup. post. *Sia* Sulcus inf. ant., *Sip* Sulcus inf. post., *Slif* Sulcus longitudinalis inf., *Lc* Lobulus centralis, *Lsa* Lobus sup. ant., *Lsm* Lobus sup. med. *Lsp* Lobus sup. post., *Lip* Lobus inf. post., *Lim* Lobus inf. med., *Lia* Lobus inferior ant., *Pyc* Pyramide des Kleinhirns. *Uv* Uvula, *No* Nodulus, *Vmp* Velum medullare posterius, *Fl* Flocculus, *Sfl* Sulcus flocculi, *Flst* Flockenstiel.

Man muss senkrecht auf den Verlauf der Furchen einschneiden (Fig. 10), um zu sehen, dass einzelne von ihnen vielmehr tief bis gegen die centrale, weisse Masse des Kleinhirns hinein vordringen (Hauptfurchen) und es dadurch ermöglichen, dieses Organ in einzelne Lappen abzutheilen.

Die Eintheilung des Kleinhirns in Lappen und deren Benennung wird von den einzelnen Autoren in sehr verschiedener Weise vor-

genommen. Diese Lappen zerfallen dann durch secundäre Furchen in Läppchen, die ihrerseits wieder primäre und secundäre Randwülste tragen können.

Die wichtigste Hauptfurche ist der Sulcus horizontalis magnus, *Shm*, welcher das Kleinhirn in eine obere und eine untere Hälfte theilt. Diese tiefste und constanteste Furche beginnt vom Brückenarme und zieht erst gegen den seitlichen Winkel des Kleinhirns hinauf, ziemlich parallel der hinteren Kleinhirnkante und ihr ganz nahe an der Unterfläche des Kleinhirns weiter, um nahe der Incisura marsupialis über die genannte Kante hinweg an die obere Fläche emporzusteigen (Fig. 8), welcher ihr letztes, mediales Stück ein kurze Strecke lang angehört.

An der oberen Fläche verlaufen die zahlreichen Furchen alle als untereinander, mit der hinteren Kante und mit der Incisura semilunaris concentrische Bögen, deren Centrum in der Vierhügelgegend zu suchen wäre. Zwei von diesen Furchen erweisen sich als ziemlich constante Hauptfurchen und theilen die obere oder dorsale Fläche jeder Kleinhirnhemisphäre in drei hintereinandergelegene Abtheilungen. Diese Furchen sind der Sulcus cerebelli superior anterior (*Ssa*) und der Sulcus cerebelli superior posterior (*Ssp.*). Erstere beginnt am Brückenarm (Fig. 9), zieht bogenförmig über die Hemisphäre hin und geht schliesslich (Fig. 8), den Oberwurm in zwei fast gleich lange Stücke theilend, ununterbrochen in die gleichnamige Furche der anderen Seite über. Die hintere obere Furche beginnt vom Sulcus horizontalis magnus, kurz vor dem lateralen hinteren Winkel des Kleinhirns und erreicht fast den genannten Sulcus wieder an der Stelle, wo er an den Oberwurm gelangt, ohne sich thatsächlich mit ihm zu vereinigen.

Auch an der Unterfläche der Kleinhirnhemisphären, wo die Regelmässigkeit im Verlaufe der Furchen nur eine theilweise ist, sind in ähnlicher Weise zwei concentrische Hauptfurchen zu erkennen, Sulcus cerebelli inf. ant. et post., *Sia* und *Sip*. Eine weitere Hauptfurche geht vom vordersten Ende des Sulcus horiz. magnus aus, zieht in kurzem, nach vorne offenem Bogen abwärts in den Spalt zwischen Kleinhirn und Medulla oblongata, Sulcus flocculi, *Sfl*. Der Sulcus inf. anterior erreicht nicht, wie der Sulc. inf. post., den Sulcus magn. horiz., sondern senkt sich in das Anfangsstück des Sulcus flocculi ein.

Auf einem Sagittalschnitte in der Mittellinie (Fig. 10) überblickt man die Verhältnisse der Furchen zum Wurm. Sowohl am Oberwurm wie am Unterwurm sind drei Hauptfurchen zu erkennen, die wegen ihrer Kürze keines Namens bedürfen. Hin-

gegen fehlt meist eine Furche, welche Oberwurm und Unterwurm voneinander trennen würde (als Hauptfurche); man kann etwa dafür jene ziemlich seichte Furche, welche die Fortsetzung des Sulc. horiz. magnus bildet, ansehen.

Die früher beschriebenen Furchen theilen die Gesammtmasse des Kleinhirns in eine Reihe von **Lappen** und Läppchen, doch sind namentlich an der Unterfläche die Furchen derart variabel, dass hier eine Einigung in der Eintheilung und Bezeichnung nicht erzielt werden konnte.

Die Hemisphären zerfallen:

Oben:

In den oberen vorderen Lappen, *Lsa*, Lob. lunatus ant. } L. quadrangul.
oberen mittleren „ *Lsm*, Lob. lunatus post. }
oberen hinteren „ *Lsp*, Lob. semilunar. sup.

Unten:

In den unteren hinteren Lappen, *Lip*, Lob. semilun. inf.
unteren mittleren „ *Lim*, Lob. gracilis } Lob. cuneiform., biventer
unteren vorderen „ *Lia*, Amygdala, Tonsilla, Mandel.

Die drei oberen Lappen, sowie die beiden erstgenannten unteren Lappen haben ausgesprochen halbmondförmige Gestalt; nur der untere vordere Lappen, die Mandel, welcher sich gegen die Mittellinie vorschiebt, den der anderen Seite fast erreicht und dadurch den Unterwurm verdeckt, hat eine complicirtere Form. Er drängt sich an die Medulla oblong. heran und bildet mit dem der anderen Seite für deren dorsalen Theil eine ziemlich enge anliegende, rinnenförmige Kapsel. Endlich trennt der Sulcus flocculi noch einen zwar kleinen, aber sehr auffälligen und constanten Lappen ab, der am Eingange des Sulcus horizont. magnus am Brückenarme sitzt, die Flocke, Flocculus, Lobulus vagi (*Fl*). Kleine accessorische Läppchen, welche neben dem Flocculus dem Brückenarme direct aufsitzen, werden als Nebenflocke, Flocculus accessorius, bezeichnet.

Als Theile des **Wurmes** haben wir von oben vorne nach rückwärts und wieder unten zurück nach vorne (Fig. 10):

1. Die Lingula, *Lg*, ein zungenförmiges, sehr kleines Läppchen, welches aus fünf bis acht queren Randwülsten besteht, die dem vorderen Marksegel, *Vma*, aufsitzen und in der Regel in der Medianlinie eine sagittale Furche zeigen. Mitunter ist die untere Fläche der Lingula ebenfalls eine Strecke weit frei und trägt dann mehrere Querwülste. Die Lingula geht jederseits seitlich in ein schmales

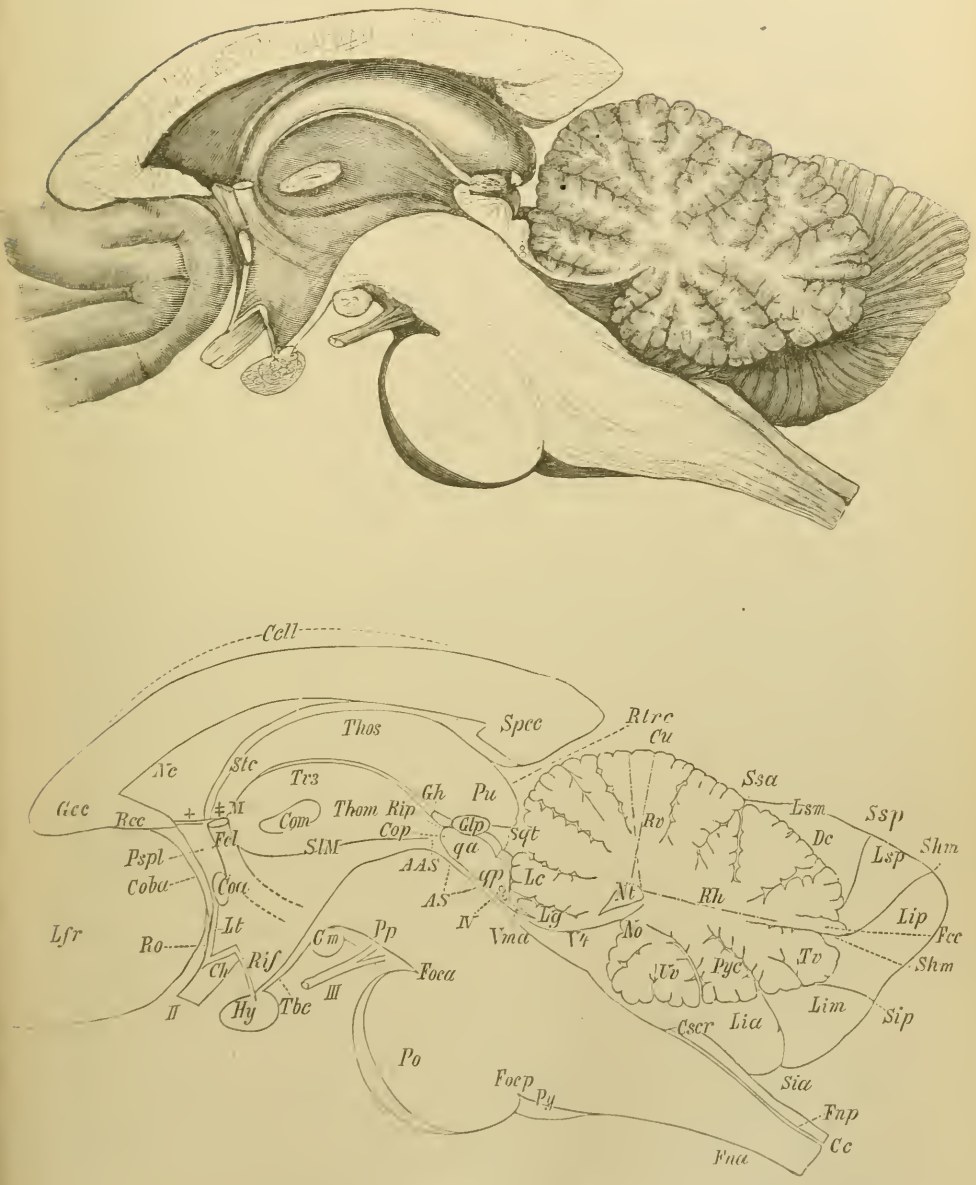

Fig. 10. Sagittalschnitt durch das Gehirn in der Medianlinie, rechte Hälfte. Nat Grösse.

Von den Grosshirnwindungen in der Mantelspalte ist nur ein Theil des Stirnlappens *Lfr* gezeichnet. *Fna* Funiculus ant. med. spinalis, *Fnp* Funiculus post. med. spin.

Cc Canalis centralis, *Cscr* Calamus scriptorius, *Focp* Foramen coecum post., *Py* Pyramide, *Po* Pons, *Foca* Foramen coecum ant., *Pp* Pes pedunculi, *III* Nervus oculomotorius, *Cm* Corpus mammillare, Cerebellum: *Sia* Sulcus inf. ant., *Sip* Sulcus inf. post., *Shm* Sulcus horizont. magnus, *Ssp* Sulcus sup. post., *Ssa* Sulc. sup. ant., *Lia* Lobus inf. ant., *Lim* Lobus inf. med., *Lip* Lobus inf. post., *Lsp* Lobus sup. post., *Lsm* Lobus sup. med., *V4* Vierter Ventrikel, *Vma* Velum medullare ant., *Lg* Lingula, *Lc* Lobulus centralis, *Cu* Culmen, *Dc* Declive, *Fcc* Folium cacuminis, *Tv* Tuber valvulae, *Pyc* Pyramis cerebelli, *Uv* Uvula, *No* Nodulus, *Nt* Nucleus tecti, *Rv* Ramus medullaris verticalis, *Rh* Ramus medullaris horizontalis, *IV* Kreuzung des N. Trochlearis, *Qp* hinterer Vierhügel, *Qa* Vorderer Vierhügel, *Sqt* Sulcus corp. quad. transversus, *AS* Aquäductus Sylvii, *AAS* Adlitus ad aquaeduct. Sylvii, *Glp* Glandula pinealis, *Cop* Commissura posterior, *Rip* Recessus infrapinealis, *Gh* Ganglion habenulae, *Thos* Thalamus opticus obere Fläche, *Thom* dessen mediale Fläche, *Pu* Pulvinar Thalami, *Tvs* Taenia ventriculi tertii, *Com* Commissura mollis, *SlM* Sulcus Monroi, *M* Gegend des Foramen Monroi, *Fcl* Columna fornicis bei =|= abgeschnitten, *Nc* Nucleus caudatus, *Stc* Stria cornea, *Pspl* Pedunculus septi pellucidi bei + abgeschnitten, *Coa* Commissura ant., *Lt* Lamina terminalis, *Ro* Recessus opticus, *II* Nervus opticus, *Ch* Chiasma nervorum opticorum, *Rif* Infundibulum, *Hy* Hypophysis, *Tbc* Tuber cinereum, *Cell* Corpus callosum, *Gcc* Genu, *Rcc* Rostrum, *Coba* Commissura baseos alba, *Spcc* Splenium, *Rtrc* Rima transversa cerebri.

Blättchen über, welches einen verkümmerten Hemisphärenantheil darstellt, Zungenbändchen (Frenulum lingulae).

2. Das Centralläppchen, *Lc*, entspricht einem einzigen Markästchen (dem vordersten) und reicht mit seiner vorderen Spitze bis an die hinteren Vierhügel heran. Auch diesem Wurmtheil kommt ein unbedeutender Hemisphärenantheil zu, Flügel der Centralläppchen (Ala lob. centralis).

3. Oberer Wurmlappen (Monticulus, Berg), welcher weitaus den grössten Theil des Oberwurmes umfasst und in zwei Abschnitte zerfällt: *a)* Culmen (Gipfel), *Cu*, bis zur Verbindung der beiderseitigen Sulci superior. anter., *Ssa*; *b)* Declive (hinterer Abhang), *Dc*, bis zum Sulcus sup. post., *Ssp*. Sowohl dem Oberwurm als dem Unterwurm gehört der

4. hintere Lappen des Wurmes an. Auch er zerfällt in zwei Abschnitte: *a)* das ganz schmale Wipfelblatt (Folium cacuminis) *Fcc*, ein einfaches Läppchen zwischen Sulcus superior post. und Sulcus horizont. magnus, und *b)* der Klappenwulst, *Tv* (Tuber valvulae).

5. Als Pyramiden, *Pyc* (Pyramis cerebelli), bezeichnet man den nun folgenden Theil des Unterwurms, der hinter der Mandel seine grösste Breite erreicht (5 bis 8 freie Querwindungen).

6. Der schmälere Theil des Unterwurms, der sich vorne an die Pyramiden anschliesst, hat die Gestalt eines steilen Dachfirstes; er wird von den beiden Tonsillen, welche sich herandrängen, in diese

Form gebracht und heisst wegen seiner Lage zwischen den Mandeln das Zäpfchen (Uvula), *Uv*; es besitzt 6 bis 10 freie, quere Windungen.

7. Vor dem Zäpfchen finden wir endlich das kleine Knötchen, Nodulus, *No*.

Die **centrale Marksubstanz** des Kleinhirns besteht aus den beiden etwa eiförmigen Markkernen der Hemisphären, welche an ihrer medialen Seite, näher nach vorne und oben durch den Markkern des Wurmes — gewissermassen einem Verbindungsbande — miteinander zusammenhängen. Im grossen Ganzen ist die Form des Markkernes eine Verkleinerung der Gesammtform des Kleinhirnes, wobei aber die Markmasse des Wurmes stark an Grösse zurücktritt.

Von dem markigen Centrum gehen zwischen den beschriebenen Hauptfurchen entsprechende Hauptäste gegen die Peripherie ab, welche dadurch, dass sie sich wiederholt theilen, in die Läppchen und deren letzte Unterabtheilungen eintreten. Eine besondere Beschreibung dieser Markäste erscheint nach dem bisher über Furchen und Lappen Gesagten überflüssig. Es mögen nur die Markäste des Wurmes, wie sie sich auf Fig. 10 repräsentiren, kurz erwähnt sein. Die centrale Markmasse des Wurmes (die man auch mit dem zu Verwechslungen Veranlassung gebenden Namen Corpus trapezoides bezeichnet hat) entsendet zwei besonders auffallende Aeste, von denen einer, der verticale Ast, *Rv*, aufwärts steigt und für den oberen Wurmlappen bestimmt ist, während der horizontale, *Rh*- direct nach hinten gerichtet ist und zunächst die centrale Markmasse des hinteren Wurmlappens darstellt, aber gleich nach seinem Ursprunge auch einen mächtigen Zweig abwärts in die Pyramide entsendet. Vor dem verticalen Aste geht ein weniger bedeutender Ast in das Centralläppchen, vor dem horizontalen Aste einer in die Uvula. Noch kleiner ist das von der Unterseite des Markkernes ausgehende Aestchen für den Nodulus, und am allerkleinsten die dem Velum medullare ant. aufliegende Marklamelle für die Lingula. — Die Gesammtheit der Markäste des Wurmes, wie sie sich am Medianschnitte darstellen sammt ihrem Rindenbelage, bezeichnet man auch als Lebensbaum (Arbor vitae). Als besonderes, dem eigentlichen Kleinhirne nicht mehr zuzurechnendes Blatt, das vielmehr einen Rest der embryonalen Decke des vierten Ventrikels darstellt, muss das hintere Marksegel angesehen werden (Velum medullare poster. Tarini, Valvula semilunaris, *Vmp*). Um dasselbe zur Ansicht zu bringen, schneide man die Medulla oblongata knapp am unteren Brückenrande ab und breche nun die beiden Tonsillen des Kleinhirns weg (Fig. 9 auf der linken Seite, im Bilde rechts). Man sieht nun, dass sie mit ihrer oberen Fläche in eine halbkugelige Vertiefung eingebettet waren, deren

Grund nicht der Markkern des Kleinhirns, sondern ein durchscheinendes zartes Häutchen bildet. Jederseits geht es von Uvula und Nodulus als ein halbmondförmiges Markblatt aus (am ehesten mit den Semilunarklappen der Aorta zu vergleichen), das mit seinem convexen, hinteren Rande ans Kleinhirn angewachsen ist, mit dem freien Rande nach vorne, cerebralwärts, sieht; lateralwärts setzt sich der freie Rand des hinteren Marksegels in ein Nervenbündel fort, das bis zum Flocculus hin verfolgt werden kann, *Flst* (Flockenstiel).

Auch im Inneren des Markkernes ist graue Substanz vorhanden; schneidet man eine Hemisphäre horizontal durch, also etwa, indem man sich an den Sulcus magnus horizont. hält, oder führt man einen senkrechten, aber schief nach hinten und aussen fallenden Schnitt von der Incisura semilunaris aus, so trifft man immer auf ein gezacktes, graues, schmales Band, das Corpus dentatum cerebelli.

Das Corpus dentatum, *Ndt.* Fig. 11 (Nucleus denticulatus, fimbriatus, lenticulatus, Corpus ciliare, rhomboideum, gezahnter Kern) ist eigentlich ein gefalteter Sack grauer Substanz, dessen Oeffnung cerebral- und medianwärts und ein Wenig ventralwärts sieht; es ist in der medialen Hälfte des Hemisphärenmarkes, und theilweise so nahe dem Ventrikeldache gelegen, dass es nur durch eine ganz dünne Schichte weisser Substanz vom Ventrikel getrennt wird. Der längste Durchmesser des Corpus dentatum in schief sagittaler Richtung (cerebralwärts mit dem der anderen Seite convergirend) beträgt circa 2 Centimeter. — Nicht in seiner grössten Ausdehnung trifft man das Corpus dentatum am Frontalschnitte.

Ein Horizontal- oder Frontalschnitt, welcher mitten durch den Markkern des Wurmes geht, zeigt zwischen den gezahnten Kernen der beiden Hemisphären jederseits der Mittellinie, eine nicht ganz scharf begrenzte, ovale, lichtgraue oder bräunliche Masse, welche die Mittellinie nahezu erreicht; dies ist der Dachkern *Stilling*'s, *Nt* (Nucleus tecti, fastigii, Substantia ferruginea sup.).

Zwischen Dachkern und gezahntem Kern befinden sich einige losgetrennte Häufchen grauer Substanz, welche *Stilling* Pfropf (Embolus, Nucleus emboliformis) und Kugelkern (Nucleus globosus) benennt; *Meynert* bezeichnet beide als gezackte Nebenkerne. (In Fig. 11, welche dem Hirne des Affen entnommen ist, sind Pfropf und Kugelkern nicht zu sehen.)

Der Markkern des Kleinhirns entsteht dadurch, dass jederseits, von drei Richtungen her, mächtige weisse Bündel in das Kleinhirn einstrahlen. Eines dieser Bündel wurde bereits bei Besprechung des Hinterhirns gewürdigt, es bildet beiderseits den gegen das Rückenmark hin

convergirenden Rand der distalen (hinteren, unteren) Hälfte der Rautengrube, den Strickkörper, *Crst.*

Die mittleren Kleinhirnarme, die Brückenarme, die mächtigsten, fanden ebenfalls bereits Erwähnung; sie gehören vollständig dem Hinterhirne an, und vermitteln die Verbindung des Kleinhirns mit der Brücke (Pons Varoli). Mit *Henle* kann man eine Linie, welche den Austritt des Nervus trigeminus mit dem des N. facialis verbindet (Fig. 5), als Trennungslinie des Brückenarmes von der eigentlichen Brücke betrachten. Die Brückenfasern zeigen äusserlich meist einen parallelen queren Verlauf (wie die in der Mitte gescheitelten Kopfhaare, *Foville*); auffallend ist immer ein breites Band von Fasern, welches im proxi-

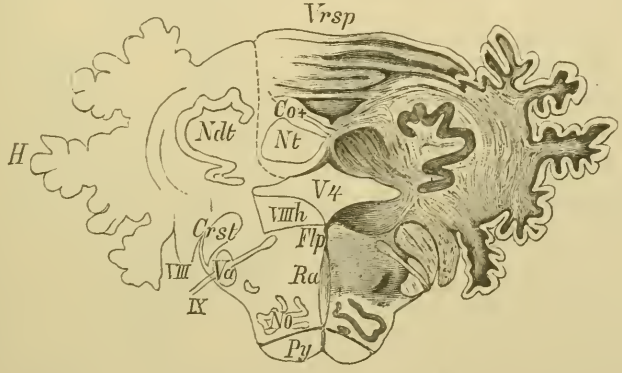

Fig. 11. Frontalschnitt durch das Kleinhirn und die Medulla oblongata eines Affen. Zweimal vergrössert.

H Hemisphären des Kleinhirns, *Vrsp* Oberwurm, *Ndt* Nucleus dentatus, *Nt* Nucleus tecti, *Co+* Kreuzungscommissur, *V4* Vierter Ventrikel, *Crst* Corpus restiforme, *Py* Pyramide, *Flp* Fasciculus longitudinalis post., *Ra* Raphe, *No* Nucleus olivaris, *VIII* Nervus acusticus, *VIIIh* Acusticus-Hauptkern, *IX* Nervus glossopharyngeus, *Va* Aufsteigende Trigeminuswurzel.

malen Theile, von der Mittellinie angefangen, ursprünglich ebenfalls quer verläuft, dann aber im Bogen gegen die Austrittsstelle des N. facialis hinzieht (Fasciculus obliquus, Ruban fibreux oblique v. *Foville*), Fig. 5, *Fob.*

Meist sieht man ein Bündel von Fasern unterhalb der Brücke über den proximalen Theil der Pyramide quer hinüberziehen, Propons (Ponticulus) *Pol.*

Das dritte, obere Paar der Kleinhirnarme, welchem wir bisher noch nicht begegnet sind, geht gegen das Grosshirn zu und convergirt cerebralwärts in ähnlicher Weise wie die hinteren Kleinhirnarme spinalwärts, so dass sie mit jenen zusammengenommen einen Raum

von rhombischer Form, die Rautengrube (Sinus rhomboidalis) umgrenzen. Die oberen Kleinhirnarme scheinen zu den Vierhügeln zu gehen, daher sie auch irrthümlicherweise Processus cerebelli ad corpora quadrigemina genannt wurden; der häufigste und kürzeste Name ist Bindearme (Brachia conjunctiva oder conjunctoria, Processus cerebelli ad cerebrum), vgl. Fig. 6 und 12, *Brc.*

Zwischen den medialen Rändern beider Bindearme ist eine dünne zungenförmige Markplatte, mit cerebralwärts gewendeter Spitze ausgespannt, das bereits erwähnte vordere Marksegel (Velum medullare anterius) *Vma,* welchem die Lingula des Kleinhirns *Lg* aufliegt.

Der laterale Rand des Bindearmes ist eigentlich von aussen nicht sichtbar, denn da, wo der Bindearm aus der Brücke hervortritt, legt sich alsbald ein anderes, durch eine seichte Furche markirtes Markblatt in der Weise über ihn hinüber, dass es mit dem der anderen Seite stärker convergirt als die Brachia conjunctiva, vor der Spitze des Velum medull. ant. nahezu die Mittellinie erreicht und hier unter die hinteren Vierhügel hineinschlüpft. Dieses sogenannte Schleifenfeld (Lemniscus, Laqueus, Ruban de Reil) *Lm,* hat eine dreieckige Form und zerfällt häufig durch eine seichte Furche, die ebenfalls cerebral- und medianwärts verläuft, in zwei Abtheilungen.

Am vorderen Rande der Brückenarme, in der Furche zwischen diesen und dem oberen Kleinhirnarme, sieht man fast immer ein isolirtes Bündel verlaufen, welches auch weiterhin dem Vorderrande der Brücke anliegt und sich in den Spalt zwischen den beiden Grosshirnschenkeln einsenkt (Taenia pontis), Fig. 6, *Tpo*; es kann mitunter eine grosse Strecke weit als vollkommen freier Strang abgehoben werden.

Es wurde schon erwähnt, dass im lateralen Theile der Brücke, näher ihrem proximalen Rande, jederseits der mächtige Nerv. Trigeminus seinen Ursprung nimmt; die motorische Wurzel entspringt proximalwärts von der bedeutend stärkeren sensorischen (Fig. 5, *Vm* und *Vs*).

Wenn man das Kleinhirn aus all seinen Verbindungen mit dem übrigen Gehirne loslöst, so liegt die **Rautengrube**, der Boden des vierten Ventrikels (Sinus sive Fossa rhomboidalis) frei zu Tage (Fig. 12). Wir haben bereits erfahren, dass diese eine rhombische Form besitzt, mit sagittaler Längenausdehnung (circa 3 Centimeter), während die grösste Breite in der Gegend des Acusticusaustrittes beiläufig 2 Centimeter beträgt. Die Seitenränder der Rautengrube werden für deren distalen Theil von den Strickkörpern, im proximalen Theile von den Bindearmen dargestellt.

Die beiden Diagonalen dieses Rhombus sind an der Rautengrube markirt, und zwar die längere sagittale durch eine deutliche Furche (Sulcus medianus longitudinalis sinus rhomboidalis) *Slmd*, die quere

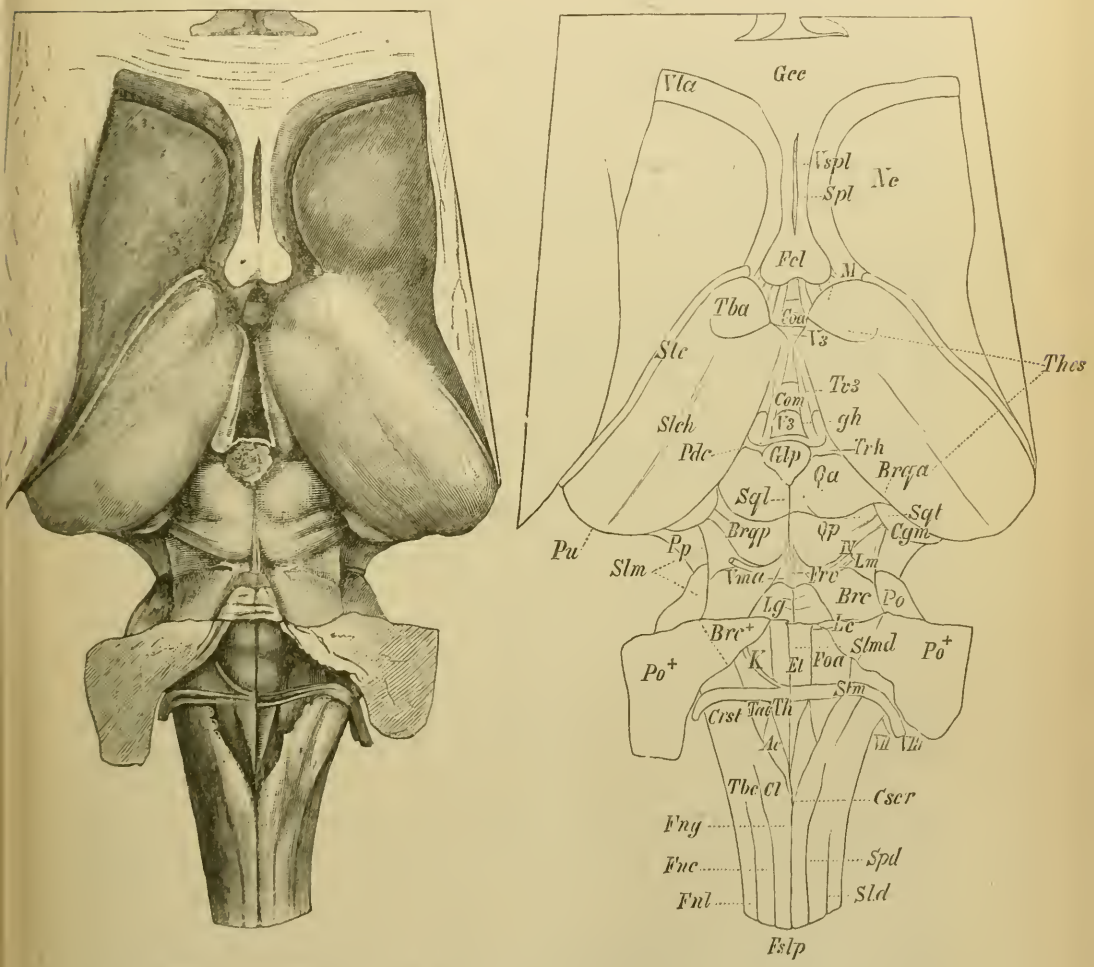

Fig. 12. Nachhirn, Hinterhirn, Mittelhirn und Zwischenhirn von der dorsalen Seite. Nat. Grösse.

Der grösste Theil des secundären Vorderhirnes ist durch einen Horizontalschnitt, durch zwei sagittale und einen frontalen Schnitt weggeschnitten. Die Nervenwurzeln sind zum grossen Theile entfernt. *Fslp* Fissura longitud. posterior, *Spd* Sulcus paramedianus dors., *Sld* Sulcus lateralis dorsalis, *Fng* Funiculus gracilis, *Fuc* Funiculus cuneatus, *Fnl* Funiculus lateralis, *Cscr* Calamus scriptorius, *Tbc* Tuberculum cuneatum, *Cl* Clava, *Crst* Corpus restiforme, *VII* Nervus facialis, *VIII* Nervus acusticus, *Stm* Striae medullares acusticae, *K* Klangstab, *Ac* Ala cinerea, *Th* Trigonum Hypoglossi,

Tac Trigonum acustici, *Et* Eminentia teres, *Foa* Fovea anterior, *Lc* Locus coeruleus, *Slmd* Sulcus longitudinalis medianus ventriculi quarti, *Po* Pons bei *Po*+ durchschnitten, *Brc* Bindearm bei *Brc*+ durchschnitten, *Vma* Velum medullare anterius mit der Lingula *Lg*, *Frv* Frenulum veli anterioris, *IV* N. Trochlearis, *Lm* Schleife, *Slm* Sulcus longitudinalis mesencephali, *Pp* Hirnschenkelfuss, *Qp* Hinteres Vierhügelpaar, *Qa* Vorderes Vierhügelpaar, *Brqp* Arm des hinteren Vierhügels, *Brqa* Arm des vorderen Vierhügels, *Sql* Sulcus corp. quadrig. longitudinalis, *Sqt* Sulcus corp. quadr. transversus, *Cgm* Corpus geniculatum mediale, *Glp* Glandula pinealis, *Pdc* Pedunculus conarii, *Trh* Trigonum habenulae, *Gh* Ganglion habenulae, *V3* Ventriculus tertius, *Tv3* Taenia ventriculi tertii, *Com* Commissura mollis, *Thos* Thalamus opticus, *Slch* Sulcus choroideus, *Pu* Pulvinar, *Tba* Tuberculum anterius, *Stc* Stria cornea, *M* Gegend des Foramen Monroi. *Coa* Commissura anterior, *Fcl* Columnae fornicis, *Spl* Septum pellucidum, *Vspl* Ventriculus septi pellucidi, *Nc* Nucleus caudatus, *Vla* Vorderhorn des Seitenventrikels, *Gcc* Genu corporis callosi.

frontale durch Markstreifen, welche, von der Mittellinie kommend, den Boden der Rautengrube durchziehen, sich um das vordere Ende des Strickkörpers herumschlingen (vgl. pag. 40) und sich der Wurzel des N. acusticus beigesellen, Striae medullares, *Stm.* (Str. acusticae). Die Markstreifen am Boden der Rautengrube variiren individuell in sehr hohem Grade; ausnahmsweise fehlen sie an einer Seite oder selbst an beiden Seiten vollständig; mitunter sind sie übermässig stark entwickelt; manchmal überkreuzen sich einzelne Bündel während ihres Querverlaufes; auch ganz freie, mit dem Boden streckenweise nicht verwachsene Stränge kann man antreffen. Ausser den erwähnten queren Bündeln, welche sich über die Taeniola cinerea in den Nervus acusticus fortsetzen, finden sich häufig noch weitere mit anderem Verlaufe, namentlich sieht man oft ein solches am Sulcus longitud. medianus neben den anderen Markstreifen beginnen und cerebral-lateralwärts gegen den Bindearm hinziehen (Fig. 12 *K*), Klangstab (*Bergmann*).

Die distale Hälfte der Rautengrube lässt jederseits der Mittellinie drei Abtheilungen erkennen. Die medialste von diesen hat die Form eines rechtwinkligen Dreiecks, dessen längere Kathede dem Sulcus medianus, dessen kürzere den Striae acustic. anliegt, während sich die Spitze kurz vor dem Calamus script. befindet; dieses Dreieck ist markweiss, entspricht theilweise dem Ursprungskerne des N. hypoglossus und mag daher Trigonum hypoglossi, *Th*, heissen. Lateral von diesem fällt ein zweites Dreieck auf, dessen Spitze aber die Striae acusticae trifft; es erscheint gegen die Umgebung etwas eingesunken und macht sich durch seine graue Färbung bemerkbar. Da es annähernd dem Ursprungsgebiete eines Theiles des N. vagus (und glossopharyngeus) entspricht, so mag es Trigonum vagi genannt werden. Ueblicher ist die Bezeichnung Ala cinerea, *Ac.* — Der lateralste Theil der hinteren Hälfte der Rautengrube wird durch eine Erhabenheit dargestellt, welche erst cerebralwärts

von den Striae acusticae ihre grösste Ausdehnung erreicht und ein gutes Stück weit in die vordere Hälfte der Rautengrube hineinreicht, es ist dies das Tuberculum acusticum, *Tac*, welchem entsprechend eine Anhäufung von Ganglienzellen liegt, die Viele als ein Ursprungsgebiet des N. acusticus ansehen.

Die proximale Hälfte der Rautengrube zeichnet sich zunächst dadurch aus, dass sie von einem, wenn auch dünnen, vollständigen Markdache überwölbt ist, und dass ihr lateraler Rand dadurch viel schärfer markirt ist, als an der distalen Hälfte. Gleichsam als Fortsetzung des Tuberculum hypoglossi sieht man eine circa 4 Millimeter breite, rundliche Erhabenheit beiderseits der Mittellinie nach vorne ziehen, bis gegen die proximale Spitze der Rautengrube hin unter den hinteren Vierhügeln; selbstverständlich müssen diese Erhabenheiten, welche unpassend Funiculi teretes, richtiger Eminentiae teretes, *Et*, genannt werden, im vordersten Theile der Rautengrube, wegen des Zusammenrückens der Bindearme, etwas schmäler werden.

Lateral von der Eminentia teres ist eine eingesunkene Stelle bemerkbar, welche Fovea anterior, *Foa*, heisst, und meist durch die Anwesenheit einer grösseren oberflächlichen Vene ausgezeichnet erscheint. Dass auch das Tuberculum acusticum bis in den vorderen Abschnitt der Rautengrube reicht, wurde bereits besprochen.

Endlich macht sich im proximalsten Theile der Rautengrube, neben dem lateralen Winkel, in einer Längenausdehnung von 4 bis 6 Millimeter bis gegen die Vierhügel heranreichend, eine dunkler, braun oder bläulich gefärbte Stelle bemerkbar, welche allerdings an manchen Gehirnen erst deutlich wird, wenn man die oberflächlichen Schichten abkratzt, Substantia ferruginea oder Locus coeruleus, *Lc.* Die eigenthümliche Farbe entsteht dadurch, dass der durchscheinende Ventrikelboden über der dunklen Unterlage einen bläulichen Ton annimmt (Farbe trüber Medien). Es sind sehr stark pigmentirte Ganglienzellen, welche dieser Stelle ihre Farbe verleihen.

An ihrem proximalen Ende hat die Rautengrube noch eine Breite von 3 Millimeter und senkt sich hier als Aquaeductus Sylvii, *A S*, unter die hinteren Vierhügel, *Qp*, hinein.

Als Dach des ursprünglichen Hinterhirns, respective auch Nachhirns, kann nicht das Kleinhirn betrachtet werden, welches sich als secundäre Bildung erst später von beiden Seiten her über die Rautengrube hinüberwölbt. Wir müssen vielmehr folgende Gebilde als Reste dieser Decke ansehen:

1. Den proximalen Winkel bedeckt das Velum medullare anterius.

2. Ueber dem mittleren Theil des Ventrikels finden wir die Vela medullaria posteriora.

3. Die Decke des distalen Winkels verdünnt sich dermassen, dass sie grösstentheils nur aus dem Epithele eines dreieckigen Blattes der inneren Hirnhaut, Tela choroidea cerebelli (Tela chor. inf. ventriculi quarti, untere Gefässplatte, unterer Gefässvorhang) gebildet wird, welches cerebralwärts mit dem Velum medullare posterius zusammenhängt. Man bringt es zur Ansicht, wenn man den hinteren Theil des Kleinhirns von der Medulla oblongata abdrängt. Als weitere unbedeutende Reste der Ventrikeldecke findet man in dieser Gegend kleine Markplättchen, welche sich vom freien Rande des Ventrikels eine Strecke weit in die Tela choroidea hinein verfolgen lassen — so der oft fehlende Obex (Riegel) am Calamus scriptorius zwischen den Anschwellungen beider Funiculi graciles, ferner weiter cerebralwärts, den Rand der Rautengrube zuschärfend, die Taenia ventriculi quarti (Ligula, Ala pontis, Ponticulus) *Alp* (Fig. 6) nach vorne bis gegen die Striae acusticae hin. Diese geschilderten Markplättchen sind sehr zart, reissen daher leicht beim Abziehen der Hirnhaut, mit der sie innig verwachsen, und sind auch auf Fig. 7 nur theilweise zu erkennen. — Am hinteren Marksegel — also der Basis der dreiseitigen Tela choroidea entsprechend — schlägt sich diese in die innere Hirnhaut des Unterwurmes um.

An der Unterfläche der Tela choroidea zieht sich vom Calamus scriptorius beiderseits der Mittellinie ein sagittaler Streifen eigenthümlicher, zottiger Gefässconvolute bis gegen die hinteren Marksegel hin, der Plexus choroideus cerebelli medialis (mittleres Adergeflecht des Kleinhirns). Kurz vor ihrem vorderen (proximalen) Ende, beim Velum medullare posterius, wenden sich diese Streifen lateralwärts und gelangen neben dem Flockenstiel verlaufend, an der Unterfläche des Kleinhirns, seitlich vom N. acusticus zum Vorschein; sie bilden hier ein etwas grösseres Convolut, den Plexus choroideus cerebelli lateralis (Ala, Plexus nervi vagi, seitliche Adergeflechte des Kleinhirnes). In jenem Theile der Ventrikeldecke, die sich zur Tela choroidea verdünnt, bilden sich im Laufe der Entwickelung drei Lücken, vielleicht die einzigen Communicationsstellen von den Gehirnventrikeln nach aussen. Eine leicht demonstrirbare grössere, ovale Lücke sieht man vor dem Calamus scriptorius zwischen beiden mittleren Adergeflechtssträngen, das früher vielfach angezweifelte Foramen Magendii (Apertura inferior ventriculi quarti, Orifice commun des cavités de l'encéphale). Ausserdem findet sich, wie *A. Key* und *Retzius* nachgewiesen haben, regelmässig dem seitlichen Winkel der Rautengrube entsprechend (Recessus laterales ventriculi quarti), dort, wo der Plexus choroideus

lateralis hervordringt, jederseits eine derartige Oeffnung des Ventrikels, die Aperturae laterales ventriculi quarti. Nach *Merkel* und *Mierzejewsky* wäre auch im Bereiche des Grosshirns eine solche Communicationsöffnung nachzuweisen, welche als langgezogener Spalt vom Unterhorn her über den Gyrus hippocampi nach aussen führt.

3. Das Mittelhirn.

Das Mittelhirn umfasst die nun proximal-(cerebral-)wärts folgende Vierhügelgegend. Wir werden aber bei Besprechung dieser Region auch Gebilde miterwähnen, welche zwar bereits dem Zwischenhirne angehören, sich aber derart zwischen Theile des Mittelhirns hineindrängen, dass sie füglich gleichzeitig in Betracht gezogen werden müssen.

Das Mittelhirn stellt einen in sagittaler Ausdehnung wenig über einen Centimeter langen Abschnitt des Gehirns dar, an dem sich leicht ein ventraler (basaler) und ein dorsaler Theil unterscheiden lassen, welche beide durch eine deutlich ausgeprägte Furche, Sulcus lateralis mesencephali, *Slm* (Fig. 6, 12 und 13), voneinander getrennt werden.

Den Sulcus lateralis sieht man, wenn man den Hirnstamm von oben oder von der Seite betrachtet; er geht vom proximalen Brückenrande aus und bildet zumeist die laterale Begrenzung der bereits bekannten Schleife.

Lateral und ventral von dem Sulcus lateralis liegt der mächtige Hirnschenkelfuss, Pes pedunculi cerebri (Fig. 5, 6 und 7) *Pp*; es ist dies ein bei seinem Austritt aus der Brücke 12 bis 20 Millimeter breites Faserbündel, welches, nachdem es während seines kurzen oberflächlichen Verlaufes noch an Breite gewonnen hat, unter dem Tractus nerv. optici, *TII*, in die Grosshirnmasse eindringt und damit von der Oberfläche verschwindet. Der Hirnschenkelfuss zeigt äusserlich eine deutliche Abtheilung in verschiedene Bündel, welche aber nicht genau dessen Gesammtrichtung einhalten, sondern ihm das Aussehen eines gewundenen Strickes verleihen; jene Bündel, welche als medialste aus der Brücke herauskommen, wenden sich so sehr lateralwärts, dass sie einen nahezu queren Verlauf haben (Bündel von der Schleife zum Fusse, *LmP*; woher diese Bezeichnung stammt, kann erst später gezeigt werden). Jeder Hirnschenkelfuss geht nicht direct sagittal nach vorne, sondern divergirt mit dem der anderen Seite unter einem Winkel von 70 bis 80°, so dass zwischen beiden ein dreieckiger Raum freibleibt, Trigonum intercrurale (Fossa interpeduncularis), *Tric*.

Eine tiefe Furche, aus welcher Fasern des N. oculomotorius, *III*, herauskommen (Sulcus oculomotorii), *Sl III*, trennt den Hirnschenkelfuss an seinem medialen Rande vom Trigonum intercrurale. Dieses zeigt in der Mittellinie eine gut ausgeprägte Furche, den Sulcus substantiae perfor. poster., *Slpp*. Der mediale Theil der Fossa interpeduncularis, vorne breit, hinten spitz endend, hilft schon die basale Wand des mittleren Grosshirnventrikels (graue Bodencommissur) bilden; er ist von vielen Gefässlücken durchbohrt und heisst Substantia perforata posterior, *Sbpp*; lateral davon verlaufen in der Fossa interpeduncularis zwei längliche Erhabenheiten, parallel dem Hirnschenkelfusse, welche der später zu erwähnenden Hirnschenkelhaube angehören. (Letztere sind erst bei weiterem Auseinanderdrängen des Hirnschenkelfusses erkennbar, daher auch in Fig. 5 nicht zu sehen.)

Der dorsal vom Sulcus lateralis mesencephali gelegene Theil des Mittelhirns umfasst zunächst jederseits zwei rundliche Körper, die Corpora quadrigemina oder bigemina, Vierhügel, *Qa* und *Qp*. Eine mediane Sagittalfurche, Sulcus corp. quadrig. longitudin. sive sagittalis, *Sql*, welche an ihrem vorderen Ende sich zu einer seichten dreieckigen Grube verbreitert (hier legt sich die später zu besprechende Zirbeldrüse, Glandula pinealis, *Glp*, hinein), hinten aber steil gegen das Velum medullare abfällt, trennt die beiden Vierhügelpaare einer Körperhälfte von denen der anderen Seite. Das erwähnte vordere dreieckige Feld, Trigonum subpineale, zeigt häufig eine kleine mittlere Erhebung, welche von *Schwalbe* Colliculus subpinealis genannt wurde. In der Gegend, wo die Furche sich gegen das Marksegel hinabsenkt, ist sie jederseits von einem schmalen Markbündel begrenzt (manchmal verschmelzen beide miteinander), Frenulum veli medullaris antic., *Frv*.

Unter rechtem Winkel kreuzt sich mit der beschriebenen Sagittalfurche eine quere, frontale Furche, Sulcus corp. quadrig. transversus s. frontalis, *Sqt*, welche in der Nähe der Mittellinie am seichtesten, das vordere von dem hinteren Vierhügelpaare trennt.

Die vorderen Vierhügel, *Qa*, messen in sagittaler Richtung 8 Millimeter, in frontaler 12 Millimeter, die hinteren, *Qp*, welche sich durch eine steil nach hinten abfallende Fläche auszeichnen, in sagittaler Richtung 6, in frontaler 8 Millimeter.

Von jedem der Vierhügel geht ein gut markirtes weisses Bündel ab, und zwar ventral-, lateral- und cerebralwärts; es sind dies die Vierhügelarme (Brachia conjunctiva, Seitenarme); die beiden Vierhügelarme einer Seite werden durch die Fortsetzung der frontalen Vierhügelfurche, die hier den Namen Sulcus interbrachialis verdient, voneinander geschieden.

Der hintere Arm, *Brqp*, wird bald durch eine seichte Furche in zwei Bündel zerlegt (Fig. 6), von denen das hintere im Sulcus lateralis mesenceph. neben den Fasern des Hirnschenkelfusses verschwindet, während das vordere zu einer spindelförmigen Erhabenheit von etwa 1 Centimeter Längsdurchmesser zieht, die im Sulcus interbrachialis eingeklemmt erscheint, dem inneren Kniehöcker, *Cgm* (Ganglion, Corpus geniculatum mediale, internum); letzterer muss bereits zu den Gebilden des Zwischenhirns gerechnet werden.

Der vordere Vierhügelarm, *Brqa*, setzt sich, von dem mächtig hinübergewölbten Sehhügel bedeckt, als ziemlich kurzes, fast direct lateral gerichtetes Bündel bis gegen den Tractus opticus fort. Bei seinem Austritte aus dem vorderen Vierhügel ist er anfänglich viel breiter, bald aber verschwindet ein beträchtlicher Theil unter dem inneren Kniehöcker.

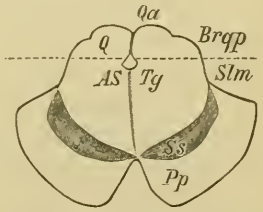

Fig. 13. Frontalschnitt durch die vorderen Vierhügel (halbschematisch). *Pp* Pes pedunculi, *SS* Substantia nigra Sömmeringi, *Tg* Tegmentum, *AS* Aquaeductus Sylvii, *Q* Vierhügelgebiet, *Qa* vorderer Vierhügel, *Brqp* Arm des hinteren Vierhügels, *Slm* Sulcus lateralis mesencephali.

Vor dem vorderen Vierhügelpaare entwickelt sich bei vielen Thieren sehr deutlich, beim Menschen nur manchmal gut sichtbar, ein dünner Nervenstrang, der über die Vierhügelarme spinalwärts und dann quer über den Hirnschenkelfuss nach der Basis zieht, Tractus peduncularis transversus, *Tpt*; sein Ende ist aber nie deutlich zu sehen (Fig. 6).

Schneidet man das Mittelhirn senkrecht auf seine Längsachse etwa im Bereiche der vorderen Vierhügel durch (Fig. 13), so zeigt sich zunächst die proximale Verlängerung der Rautengrube, welche zu den Ventrikeln des Grosshirns führt: der Aquaeductus Sylvii, *AS*. Ferner haben wir jederseits, wenn wir von der dorsalen Gegend gegen die Basis fortschreiten, mehrere Etagen zu unterscheiden:

1. Die Vierhügelganglien, über einer horizontalen Linie gelegen, welche quer durch den Aquäductus gedacht wird; sie werden als Vierhügelplatte *Q* zusammengefasst.

2. Ein aus grauer und weisser Substanz gemischtes Gebiet, die Haubenregion, Tegmentum, *Tg*.

3. Ein Gebiet, welches wegen des Vorhandenseins von zahlreichen, intensiv schwarz pigmentirten Nervenzellen schon makroskopisch durch seine dunklere Färbung auffällt (Stratum nigrum, Substantia nigra Soemmeringi, Stratum intermedium) *SS*.

4. Endlich, am meisten ventral, jederseits der halbmondförmige, weisse Querschnitt des Hirnschenkelfusses, *Pp*.

Der Ursprung des N. oculomotorius, *III* (Fig. 5) fand schon oben Erwähnung; er tritt zum Theile aus dem Sulcus oculomotorii heraus, doch entspringen auch Bündel vom medialen Rande des Hirnschenkelfusses. Nicht selten sieht man ein isolirtes, durch ein Blutgefäss von der übrigen Wurzel getrenntes Wurzelbündel bedeutend weiter seitlich aus dem Hirnschenkel austreten, *III'*.

Der N. trochlearis, *IV*, entspringt als ein dünner Faden, manchmal in zwei feine Wurzeln gespalten, seitlich neben der Spitze des vorderen Marksegels, meist aus der Furche, welche der hintere Vierhügel mit den Bindearmen bildet, am medialen Schleifenrande (Fig. 6 und 7).

4. Das Zwischenhirn.

Das Zwischenhirn ist am entwickelten Hirne nur sehr schwierig gegen das secundäre Vorderhirn, sowie auch, wie wir bereits erwähnt haben, gegen das Mittelhirn abzugrenzen.

Es umfasst als wichtigste Gebilde den Thalamus opticus, *Tho*, mit beiden Kniehöckern, *Cgl* und *Cgm*, den Tractus opticus, *TII*, und die Corpora mammillaria, *Cm* (Fig. 5, 6 und 7). Dass von Manchem der laterale Theil des Thalamus bereits zum secundären Vorderhirne gerechnet wird, beruht auf genetischen Betrachtungen, deren Auseinandersetzung hier zu weit führen würde.

Es wurde bereits gezeigt, dass ein Theil des Sehhügels, Pulvinar, *Pu*, sich nach rückwärts bis an die Vierhügel herandrängt. Wenn man nun durch Wegpräpariren aller jener Theile des Grosshirns, welche den ganzen übrigen Theil des Sehhügels von oben her bedecken, diesen freilegt, hat man zugleich Einsicht in die centralen Höhlen des Grosshirns (Ventrikel) erlangt. Wir werden uns, um das Präparat auch weiterhin verwendbar zu haben, vorderhand mit der äusseren Betrachtung der Zwischenhirngebilde begnügen und erst wenn das Grosshirn seine Besprechung findet, auch durch verschieden geführte Schnitte die gröberen Zeichnungen im Inneren nachtragen.

Der **Sehhügel** (Thalamus opticus, couche optique) stellt sich (Fig. 12) als ein länglicher, massiger Körper dar, dessen Längsachse von vorne medial, nach hinten lateral gerichtet ist und der sich in einem um den Grosshirnschenkel gelegten Bogen bis an die Grosshirnbasis in den Tractus opticus fortsetzt (Fig. 6). Die obere Fläche des Thalamus, *Thos*, erscheint durch eine dünne Schicht von Markfasern (Stratum zonale) weissgefärbt, während seine mediale Fläche, die von ersterer durch eine scharfe Kante abgegrenzt ist, die Farbe der grauen Substanz zeigt.

Die ziemlich ebenen medialen Flächen (Fig. 10), *Thom*, beider Thalami nähern sich fast bis zur Berührung, ja sie verwachsen sogar

kurz vor ihrer Mitte durch ein nur ausnahmsweise fehlendes Gebilde, die mittlere Commissur, *Com* (Commissura mollis, Trabecula cinerea). Dieselbe stellt ein sehr leicht zerreissliches, meist flaches, ganz kurzes Band dar.

Die centrale Höhle des Zwischenhirns bezeichnen wir als dritten (mittleren) Ventrikel, V_3. An seiner schief nach vorne abfallenden Hinterwand findet sich die vordere Oeffnung des Aquaeductus Sylvii, Aditus ad Aquaeductum Sylvii, *AAS* (Fig. 10). Von hier geht in der Mittellinie nach abwärts und vorne in der hinteren Wand und am Boden des dritten Ventrikels eine Furche ab, welche zu einer trichterförmigen Ausbuchtung, Recessus infundibuli, *Rif*, hinleitet; diesem entspricht auch von aussen an der Gehirnbasis hinter dem Chiasma nervorum opticorum, *Ch*, ein kegelförmiger, grauer Zapfen, Tuber cinerum (Fig. 5), *Tbc*, dessen Spitze, *If* (Infundibulum, Trichter), mit einem bohnengrossen, ellipsoiden Körper, der Hypophysis, *Hy* (Hirnanhang), zusammenhängt.

Die obere weisse Fläche des Thalamus, *Thos*, findet ihre seitliche Begrenzung durch eine Furche, in welcher ausser einer grösseren Vene auch eine Verdickung des Ependyms, sowie in der Tiefe ein der Furche entsprechend verlaufender Markstreifen, bemerkbar sind: Stria cornea (Fig. 10 und Fig. 12), *Stc* (Stria terminalis, Taenia cornea, Grenz- oder Hornstreif). Diese Furche beginnt ganz vorne am Thalamus, nahe der Mittellinie, hält eine nach hinten laterale Richtung ein und kann bis weit in das Unterhorn des Seitenventrikels verfolgt werden.

Abgesehen von einer allgemeinen Wölbung der oberen Thalamusfläche, lassen sich an ihr noch weitere Reliefs erkennen (Fig. 12). Immer findet man am vordersten, schmäleren Theile des Thalamus einen bohnengrossen, rundlichen Höcker deutlich ausgesprochen (Tuberculum anterius) *Tba*; von ihm geht nach hinten und seitlich eine ganz seichte Furche, Sulcus choroideus, *Slch*, welche die obere Fläche des Thalamus in einen medialen und einen lateralen Abschnitt trennt. Nach rückwärts zu wölbt sich endlich der Thalamus zu dem bereits wiederholt erwähnten massigen Höcker, dem Pulvinar (Polster), *Pu*, hervor. Verfolgt man die eben beschriebene Thalamusoberfläche weiter, so sieht man, wie der Sehhügel ventral- und lateralwärts umbiegt (Fig. 6), schmäler wird und, nachdem er nochmals zu einem nicht ganz bohnengrossen Wulste angeschwollen ist, *Cgl* (Corpus geniculatum laterale, externum, äusserer Kniehöcker), sich in den lateralen Theil des Tractus nervi optici, *TII*, fortsetzt. Dieser windet sich um den Grosshirnschenkel basalwärts herum (Fig. 5), um an der Grosshirnbasis mit dem der anderen Seite im Chiasma nerv. optic., *Ch*, zusammenzutreffen.

Der laterale Kniehöcker grenzt nicht direct an den Grosshirnschenkel; es schiebt sich noch zwischen beide das mediale Bündel, die innere Wurzel des Tractus opticus ein (Fig. 6), welches gegen den medialen Kniehöcker *Cgm* hinzieht. Als Ansa intergenicularis bezeichnet *Rauber* eine beim Neugeborenen deutlichere Markschleife zwischen den lateralen Polen des Corpus genic. laterale und mediale.

Die Trennungskante zwischen der medialen und der oberen Fläche des Thalamus wird noch zugeschärft durch eine nach hinten zu dicker werdende Markleiste (Stria medullaris Thalami), welche meist in ein medianwärts gerichtetes gelatinöses Plättchen (Taenia Thalami, T. Ventriculi tertii) (Fig. 10 und 12), Tv_3, ausgezogen erscheint. Diese Markleiste schwillt endlich kurz vor dem Trigonum subpineale zu einem keulenförmigen Körperchen, dem Ganglion habenulae, *Gh*, an. Zwischen diesem und dem zurückweichenden Rande des Thalamus bleibt ein dreieckiges kleines Feld, welches als Trigonum habenulae, *Trh*, bezeichnet wird. In der Mittellinie sieht man hier bei vorsichtiger Präparirung der Hirnhäute die Zirbeldrüse (Glandula pinealis, Conarium), *Glp*, als zapfenförmigen, 8 bis 12 Millimeter langen Körper mit hinterer Spitze in der sagittalen Furche zwischen den Vierhügeln liegen. Vom vorderen Rande der Zirbeldrüse, welche der hinteren Wand des dritten Ventrikels angehört, gehen beiderseits kurze Verbindungsstücke zum Ganglion habenulae ab (Zirbelstiele, Pedunculi Conarii), *Pdc*. Unter der Zirbel, in der hinteren Wand des mittleren Ventrikels, trifft man auf einen kleinen Spalt: Recessus infrapinealis (Ventriculus conarii) *Rip* (Fig. 10).

Weiter unten, bis nahe gegen die vordere Oeffnung des Aquaeductus Sylvii hinab, folgt ein wohl ausgeprägter, frontaler, weisser Markstrang, welcher nach Abreissen der Zirbeldrüse das Trigonum subpineale vorne begrenzt, die hintere Commissur (Commissura posterior).

Die an der Gehirnbasis befindlichen Gebilde des Zwischenhirns haben wir zum grossen Theile bereits kennen gelernt. Zuvorderst das Chiasma nervorum opticorum, *Ch* (Fig. 5), in dessen hinterem Winkel das Tuber cinereum, *Tbc*, hinter welchem zwei bisher noch nicht besprochene, erbsengrosse, weisse, runde Erhabenheiten folgen, Corpora mammillaria, *Cm* (Corp. candicantia, Markkügelchen). Sie bilden auch die eigentliche vordere Grenze des Trigonum interpedunculare.

5. Das Vorderhirn.

Das gesammte Vorderhirn erscheint, von oben gesehen, durch einen tiefen Spalt, die Fissura longitudinalis, Mantelspalte, in zwei gleiche Hälften, die beiden Hemisphären, getrennt (vgl. auch Fig. 2).

Die Hemisphären zeigen an ihrer freien Oberfläche, welche fast überall mit grauer Substanz (der Grosshirnrinde) bedeckt ist, eine Anzahl von Furchen und Windungen, in deren nähere Beschreibung später eingegangen wird. Vorerst sollen jene grauen Massen, welche man im Inneren des Grosshirns findet, besprochen werden.

Hat man in der beim Zwischenhirne angegebenen Weise den Sehhügel freigelegt (Fig. 12), so bemerkt man lateral und vorne von demselben, durch die Stria cornea von ihm getrennt, eine frei in die Hirnhöhle ragende kolbige graue Masse, den **Schweifkern** (geschwänzter Kern, Nucleus caudatus, Streifenhügel, intraventriculärer Theil des Streifenhügels), *Nc*, welcher vor dem Sehhügel seine grösste Breitenausdehnung erreicht und sich rückwärts zu einem dünnen Bande verschmächtigt; dieses wendet sich, der Stria cornea lateral anliegend, weiterhin basalwärts und dann schliesslich nach vorne, und kann so bis gegen die Spitze des Schläfenlappens verfolgt werden. Der Schweifkern beschreibt demnach einen nach vorne offenen Bogen, dessen oberer Schenkel vorne massig zum „Kopfe" verdickt erscheint, während der Bogen selbst und der untere Schenkel den schmalen „Schweif" darstellen. Dieser letzte Theil des Schweifkernes liegt in jenem Theile der Hirnhöhlen, welcher Unterhorn genannt wird.

Legt man einen Horizontalschnitt durch eine Hemisphäre, so nahe der Ventrikeloberfläche, dass eben die Kuppen des Streifen- und Sehhügels abgehoben werden (Fig. 14), so fällt im vordersten Theile des letzteren die Umgrenzung eines rundlichen, etwa einen halben Centimeter im Durchmesser haltenden Körpers auf, der dem Tuberculum anterius entspricht und nach rückwärts zu gewöhnlich in eine Spitze ausgezogen ist. Es ist dies der vordere Kern (oberer Kern, Nucleus anterior, superior, Centre antérieur) *Na*. Von der ziemlich scharf prononcirten Markkapsel, welche den Nuclus anterior abschliesst, geht ein weniger deutliches Markblatt, Lamina medullaris medialis Thalami optici, *Lmm*, nach rückwärts und theilt dadurch den Sehhügel weiterhin in zwei nahezu gleich breite Abschnitte, von denen der laterale (äusserer Kern, Nucleus externus), *Nl*, sowohl nach vorne, als namentlich nach hinten zu den medialen (innerer Kern, Nucleus internus), *Nm*, an Länge übertrifft. Die laterale Begrenzung des Thalamus wird durch eine dünne weisse Lamelle, die Lamina medullaris lateralis Thalami, *Lml*, dargestellt.

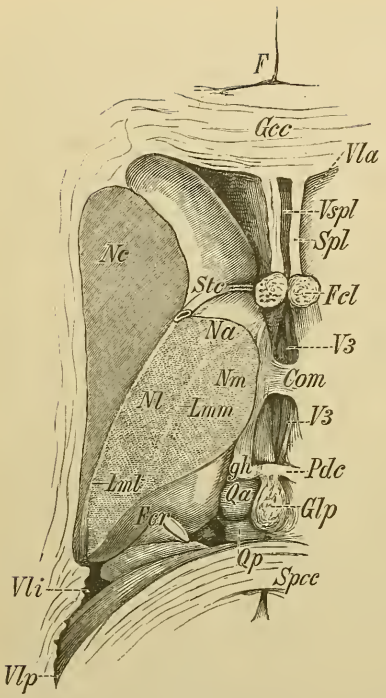

Fig. 14. Horizontalschnitt durch das Zwischenhirn und den angrenzenden Theil des Vorderhirnes, einen halben Centimeter unter der Oberfläche des Thalamus und des Nucleus caudatus. Nat. Grösse. Nur der Theil um den Nucleus caudatus und den Thalamus ist gezeichnet.

Spcc Splenium corporis callosi, *Gcc* Genu corp. callosi, *Fcr* Crus fornicis, *Fcl* Columna fornicis, *V3* dritter Ventrikel, *Vla* Seitenventrikel Vorderhorn, *Vli* dessen Unterhorn, *Vlp* dessen Hinterhorn, *Qp* hinterer Vierhügel, *Qa* vorderer Vierhügel, *Glp* Glandula pinealis, *Pdc* Zirbelstiel, *Gh* Ganglion habenulae, *Com* Commissura mollis, *Spl* Septum pellucidum, *Vspl* Ventriculus septi pellucidi, *Nc* Nucleus caudatus, *Ste* Stria cornea, im Thalamus opticus: *Na* Nucleus anterior, *Nl* Nucleus lateralis, *Nm* Nucleus medialis, *Lml* Lamina medullaris lateralis, *Lmm* Lamina medullaris medialis.

Führt man einen zweiten Horizontalschnitt durch die Hemisphäre, etwa $^1/_2$ Centimeter unter der Oberfläche des Kopfes vom Schweifkern (Fig. 15), so erhält man zunächst eine Anschauung davon, wie weit die graue Masse des genannten Körpers, *Nc*, in die Tiefe reicht; im Sehhügel ist der Nucleus anterior nicht mehr vorhanden, hingegen kann man die Lamina medullaris medialis, *Lmm*, noch erkennen, daher der Nucleus medialis, *Nm*, und der Nucleus lateralis, *Nl*, zu unterscheiden sind. Die laterale Begrenzung des Sehhügels bildet auch hier eine ziemlich schwach markirte Lamina medullaris Thalami lateralis, *Lml*.

Auf diesem Schnitte fällt ferner ein neuer grauer Körper auf, welcher an keiner Stelle die freie Oberfläche erreicht, sondern allseitig in einer weissen Markkapsel eingebettet ist; der **Linsenkern**, Nucleus lentiformis (medius, extraventriculärer Theil des Streifenhügels), *Nlf*. Der Linsenkern liegt wie ein stumpfwinkliger Keil zwischen die lateralen Seiten von Schweifkern und Sehhügel eingeschoben und gegen beide durch Markmassen (innere Kapsel, Capsula interna), *Ci*, abgegrenzt. Zwei dünne Markblätter durchziehen als concentrische, der lateralen Begrenzung des Linsenkernes parallele Bögen diese graue Masse und zerspalten sie dadurch in drei Abtheilungen, welche man, von der medialen Spitze an lateralwärts fortschreitend, als erstes, zweites und

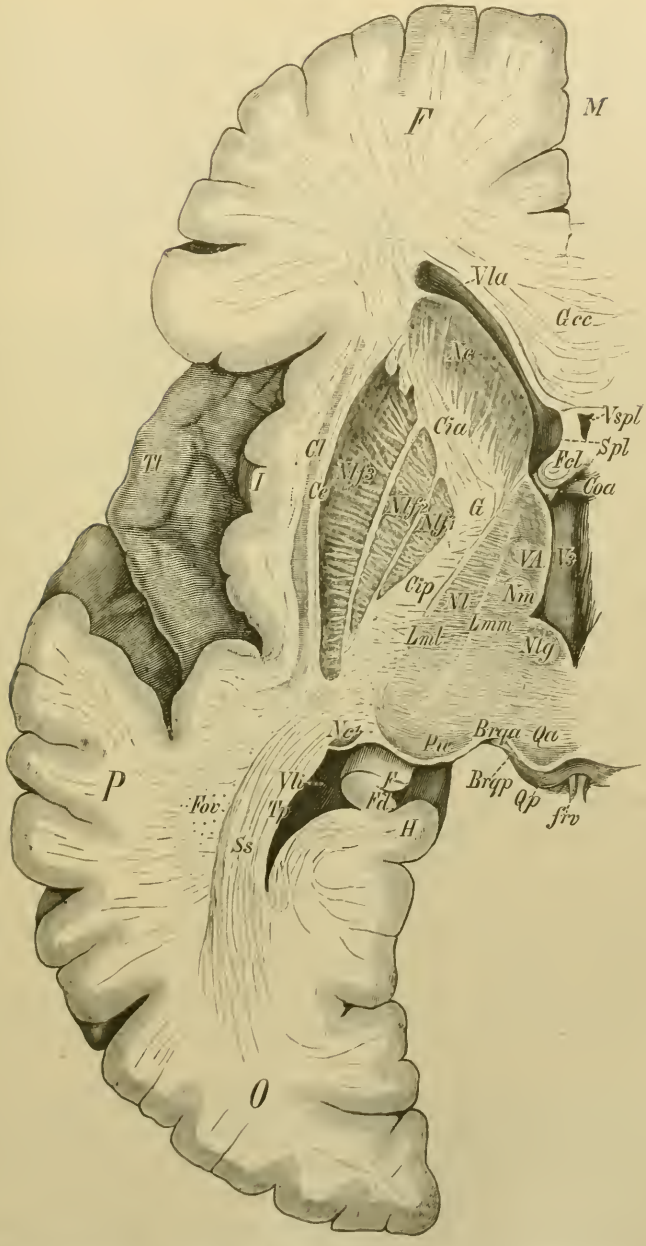

Fig. 15. Horizontalschnitt, einen Centimeter tiefer als Fig. 14. Nat. Grösse. Der Rest des Operculum lateral von der Insel ist entfernt.

F Stirnlappen, *P* Scheitellappen, *O* Hinterhauptslappen, *I* Insel, *Tt* Gyrus temporalis transversus, *H* Gyrus Hippocampi, *M* Mantelspalte, *Gu* Genu corporis callosi, *Nc* Nucleus caudatus (Kopf), *Nc'* Nucleus caudatus (Schweif), *Nlf* Nucleus lentiformis, *Nlf 1 u. 2*

Globus pallidus, *Nlf3* Putamen, *Cl* Claustrum, *Nl* Nucleus lateralis Thalami *Nm* Nucleus medialis Thalami, *Pu* Pulvinar, *VA* Vicq d'Azyr'sches Bündel, *Lml* Lamina medullaris Thalami lateralis, *Lmm* Lamina medullaris Thalami medialis, *Ntg* Rother Kern der Haube, *Qa* vorderer Vierhügel, *Qp* Hinterer Vierhügel, *Brqa* Arm des vorderen und *Brqp* Arm des hinteren Vierhügels, *Frv* Frenulum veli anterioris, *Spl* Septum pellucidum, *Vspl* Ventriculus septi pellucidi, *Coa* Commissura anterior, *Fcl* Columna fornicis, *Ce* Capsula externa, *Cia* Capsula interna, vorderes Glied und *Csp* hinteres Glied, *G* Knie der inneren Kapsel, *Tp* Tapetum, *Ss* Sagittales Marklager des Hinterhauptslappens, *Fov* senkrechtes Occipitalbündel von Wernicke, *F* Fimbria, *Fd* Fascia dentata, *Vla* Vorderhorn des Seitenventrikels, *Vli* Unterhorn des Seitenventrikels, *Vs* dritter Ventrikel.

drittes Glied des Linsenkernes bezeichnet, Nlf_1, Nlf_2, Nlf_3. Das mediale und das mittlere Glied erscheinen blass, dem benachbarten Thalamus opticus ähnlich (Globus pallidus), während das laterale grösste Glied, Nlf_3 dunkelgrau wie der Schweifkern gefärbt ist (Putamen).

Die Lage der lateralen Fläche des Linsenkernes entspricht jenem Theile der Grosshirnrinde, welcher als Inselrinde, *I*, bezeichnet wird. Linsenkern und Inselrinde werden aber noch durch zwei weisse Schichten und eine graue voneinander getrennt. Zunächst dem Linsenkerne folgt eine dünne Marklamelle — die äussere Kapsel, *Ce* (Capsula externa), an welche sich aussen der graue Streifen der Vormauer, *Cl* (Claustrum, Bandkern, Nucleus taeniaeformis, N. lateralis) anlegt. Zwischen Vormauer und Inselrinde liegt ein Markblatt, welches Lamina Fossae Sylvii (Capsula extrema) genannt wird. Der mediale Rand der Vormauer ist in seinem mittleren Theile dem lateralen Rande des Linsenkernes parallel; der laterale Rand der Vormauer hingegen accommodirt sich ein wenig den Inselwindungen und zeigt diesen entsprechende kleine Hervorragungen.

Die vordere Spitze des Linsenkernes reicht etwas weniger weit nach vorne als der Kopf des Schweifkernes, die hintere Spitze wieder etwas weniger nach hinten als der Thalamus. — In Schnittebenen, wo man nicht die grösste Ausdehnung des Linsenkernes getroffen hat, ist sein sagittaler Durchmesser selbstverständlich geringer.

Um ein klares Bild vom Linsenkerne zu bekommen, schneide man an der anderen Hemisphäre in senkrechter, frontaler Richtung durch den vorderen Theil des Thalamus (Fig. 16). Auch jetzt erscheint der Linsenkern in der Gestalt eines Keiles, dessen (laterale) Basis parallel der Inselrinde, dessen mediale Spitze, spitzwinkliger als am Horizontalschnitte, unter dem Thalamus liegt. — Zwischen Linsenkern und Inselrinde macht sich wieder das graue Band der Vormauer bemerkbar, eingeschlossen von der Capsula externa und der Lamina Fossae Sylvii. — Jenes Gebiet, welches auf solchen und auf weiter

rückwärts gelegten Frontalschnitten basalwärts vom Thalamus (Regio subthalamica) angetroffen wird und aus grauer und weisser Substanz besteht, kann erst bei der Beschreibung des feineren Baues be-

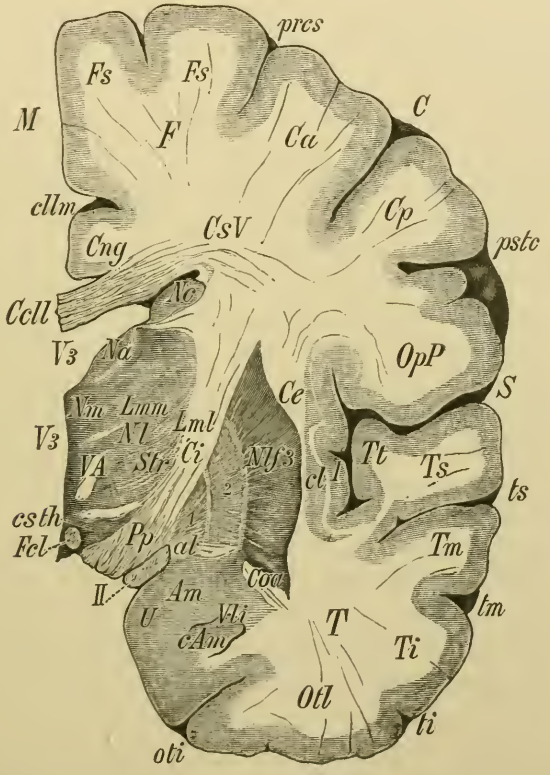

Fig. 16. Frontalschnitt durch die linke menschliche Grosshirnhemisphäre (hinterer Theil). Nat. Grösse.

M Mantelspalte, *F* Frontallappen, *T* Temporallappen, *I* Insel, *Fs* Gyrus frontalis superior, *Cng* Gyrus fornicatus, *Ca* Gyrus centralis anterior, *Cp* Gyrus centralis posterior, *OpP* Unteres Scheitelläppchen, Operculartheil, *Tt* Gyrus temporalis transversus, *Ts*, *Tm*, *Ti* Gyrus temporalis superior, medius, inferior, *Otl* Gyrus occipito-temporalis lateralis, *U* Uncus gyri Hippocampi, *cllm* Sulcus callosomarginalis, *prcs* Sulc. präcentralis (ob. Theil), *C* Centralfurche, *pstc* Sulcus postcentralis, *S* Fissura Sylvii, *ts*, *tm*, *ti*, Sulcus temporalis superior, medius, inferior, *oti* Sulc. occipito-temporalis inf., *Ncll* Corpus callosum, *CsV* Centrum semiovale Vieusenii, *Ci* Capsula interna, *Ce* Capsula externa, *cl* Claustrum, *V3* dritter Ventrikel, *Nc* Nucleus caudatus (Schweif), *Jm* Thalamus opticus: *Na*, *Nm*, *Nl*, Nucleus anterior, medialis, lateralis, *Lmn*, *Lml* Lamina medullaris medialis et lateralis, *Str* Gitterschichte, *VA* Bündel von Vicq d'Azyr. *csth* Corpus subthalamicum, *Fcl* Fornixsäule, *Pp* Pes pedunculi, *al* Gegend der Linsenkernschlinge, *Nlf3 2 1* die drei Glieder des Linsenkernes, *Coa* Commissura anterior, *II* Tractus opticus, *Am* Amygdala, *Vli* vorderstes Ende des Unterhornes vom Seitenventrikel, *CAm* Vorderes Ende des Cornu Ammonis.

sprochen werden. Ist der Schnitt gerade hinter dem Chiasma nervorum opticorum (also ein wenig vor dem in Fig. 16 dargestellten) gelegt, so sieht man noch besser als an dieser Abbildung das laterale Gebiet des Linsenkernes basal- und medialwärts in directem Zusammenhang mit einer grauen Masse, welche als der verdickte Theil der Hirnrinde einer Schläfenwindung, *Am* (Mandelkern, Nucleus amygdaliformis) aufgefasst wird.

Zwischen Linsenkern und Mandelkern schiebt sich der Tractus opticus, *II*, bei seinem Verlaufe um den Pedunculus cerebri hinein.

Die **Marksubstanz des Grosshirns** erreicht in jeder Hemisphäre ihre grösste Ausdehnung oberhalb der Centralganglien (oder Basalganglien: Schweifkern, Linsenkern und Sehhügel). An Horizontalschnitten in der Höhe der oberen Balkenfläche erscheint die ganze Centralmassse der Hemisphäre markweiss (Centrum semiovale Vieusseni) *CsV*, vgl. auch den Frontalschnitt Fig. 16. An tiefer gelegenen Schnitten (Fig. 15), welche die drei grossen Ganglien gleichzeitig treffen, verdienen jene uns bereits bekannten markweissen Bänder, welche den Linsenkern umsäumen (ihn gewissermassen wie eine Kapsel einschliessen), besondere Beobachtung, die äussere und die innere Kapsel; letztere zerfällt am Horizontalschnitte in zwei Abtheilungen, welche unter einem stumpfen Winkel (Knie der inneren Kapsel) *G*, aneinander stossen; man unterscheidet ein vorderes Glied der inneren Kapsel, *Cia*, zwischen Linsenkern und Schweifkern, und ein hinteres Glied, *Cip*, zwischen Linsenkern und Thalamus.

Als besondere weisse Markmassen haben wir noch zu erwähnen den Balken, den Fornix und die vordere Commissur.

a) **Der Balken.** Wenn wir beide Hemisphären auseinander ziehen und bis an den Grund der Spalte vordringen, so treffen wir auf einen weissen Körper von 7 bis 9 Centimeter sagittaler Ausdehnung, welcher von einer Hemisphäre in die andere hinüberzieht und eine leichte Querfaserung zeigt, den Balken *Ccll* (Corpus callosum). Ausser dieser Querstreifung sieht man auch noch mehr oder minder deutlich nahe der Mittellinie zwei dünne Streifchen in sagittaler Richtung über den Balken verlaufen (Striae longitudinales mediales, nervi Lancisii), *Stlm*, und zwischen ihnen eine Furche, die Raphe, Sutura corp. callosi. Das im Grunde der Mantelspalte freiliegende Stück des Balkens, Balkenstamm, entspricht mit seiner Ausstrahlung in die Substanz der Hemisphären (Radiatio corp. callosi) nur einem Theil dieses Körpers. Ein Sagittalschnitt in der Medianlinie (Fig. 17 und 18) lässt erkennen, dass der Balken an seinem hinteren Ende gerade über den Vierhügeln wulstartig verdickt und eingerollt ist, Splenium corporis callosi (Balkenwulst), *Spcc*. Derselbe Sagittal-

schnitt zeigt, dass der Balkenkörper vorne nach unten umbiegt, Balkenknie, *Gcc* (Genu corp. callosi), um, alsbald rasch schmäler werdend, sich fast direct nach hinten zu wenden (Rostrum, Schnabel des Balkens), *Rcc*. In der centralen Markmasse strahlen dann die Balkenfasern in einer später eingehender zu beschreibenden Weise auseinander. Jener dreieckige Raum, der zwischen dem Balkenkörper einerseits und dem Knie und Schnabel andererseits übrig bleibt, bis zu dem gleich zu besprechenden Fornix (Fig. 18), wird durch zwei dünne nervöse Platten ausgefüllt, *Splc* (Septum pellucidum, durchsichtige Scheidewand), zwischen denen sich ein medianer, senkrecht gestellter Spalt findet, der allseitig geschlossen und nicht unbedeutenden individuellen Verschiedenheiten bezüglich seiner Grösse unterworfen ist (Ventriculus septi pellucidi, Ventriculus quintus), *Vspl* (Fig. 14 und 15). Der untere Winkel des Septum setzt sich zwischen Rostrum corporis callosi und Fornix in den Pedunculus septi pellucidi (Fig. 17 und 19) *Pspl* an der Hirnbasis fort. Septum pellucidum und Fornix sind in Fig. 17 nur bis + und ≠ zu sehen; die Hauptmasse von beiden ist an dem Präparate entfernt worden.

b) **Der Fornix** (Gewölbe, voute à trois ou quatre piliers, trigone cerebral) erscheint als ein paariger Längsfaserzug, welcher unterhalb des Balkens einen nahezu vollständigen Bogen bildet (Fig. 18) und gewissermassen den Thalamus überspannt. Der Fornix kommt als flaches, nur mit einer Kante angewachsenes Band, Fimbria, *Fi*, aus dem Unterhorne des Seitenventrikels herauf und erreicht, mit dem der anderen Seite convergirend (es sind dies die Crura fornicis, hintere Gewölbsschenkel), *Fcr*, die Unterfläche des Balkens vor dem Splenium, welcher er dann enge anliegt, während er von dem unterhalb befindlichen Thalamus durch den Raum des Gehirnventrikels getrennt ist.

Beide Crura fornicis vereinigen sich in Folge ihrer Convergenz unter dem Balken, ein wenig vor der hinteren Commissur, verlaufen eine etwa 20 bis 25 Millimeter lange Strecke weit als ein anscheinend einziger Strang, *Fcp* (Körper des Fornix), fest mit dem Balken verwachsen nach vorne, trennen sich aber dann wieder von diesem, indem sich das Septum pellucidum, *Splc*, einschiebt. Nun ist der Fornix auch wieder deutlich in zwei nahezu rundliche Stränge, *Fcl* (Columnae fornicis, Säulen, vordere Fornixschenkel) gespalten (Fig. 14 und 15, 17 und 18), welche in weiterer Fortsetzung des grossen Bogens nicht blos basalwärts, sondern auch nach rückwärts ziehen, dabei aber von einer dünnen Schichte grauer Substanz bedeckt werden, die der medialen Fläche des Thalamus opticus angehört. Entfernt man diesen schwachen grauen Beleg, so sieht man die

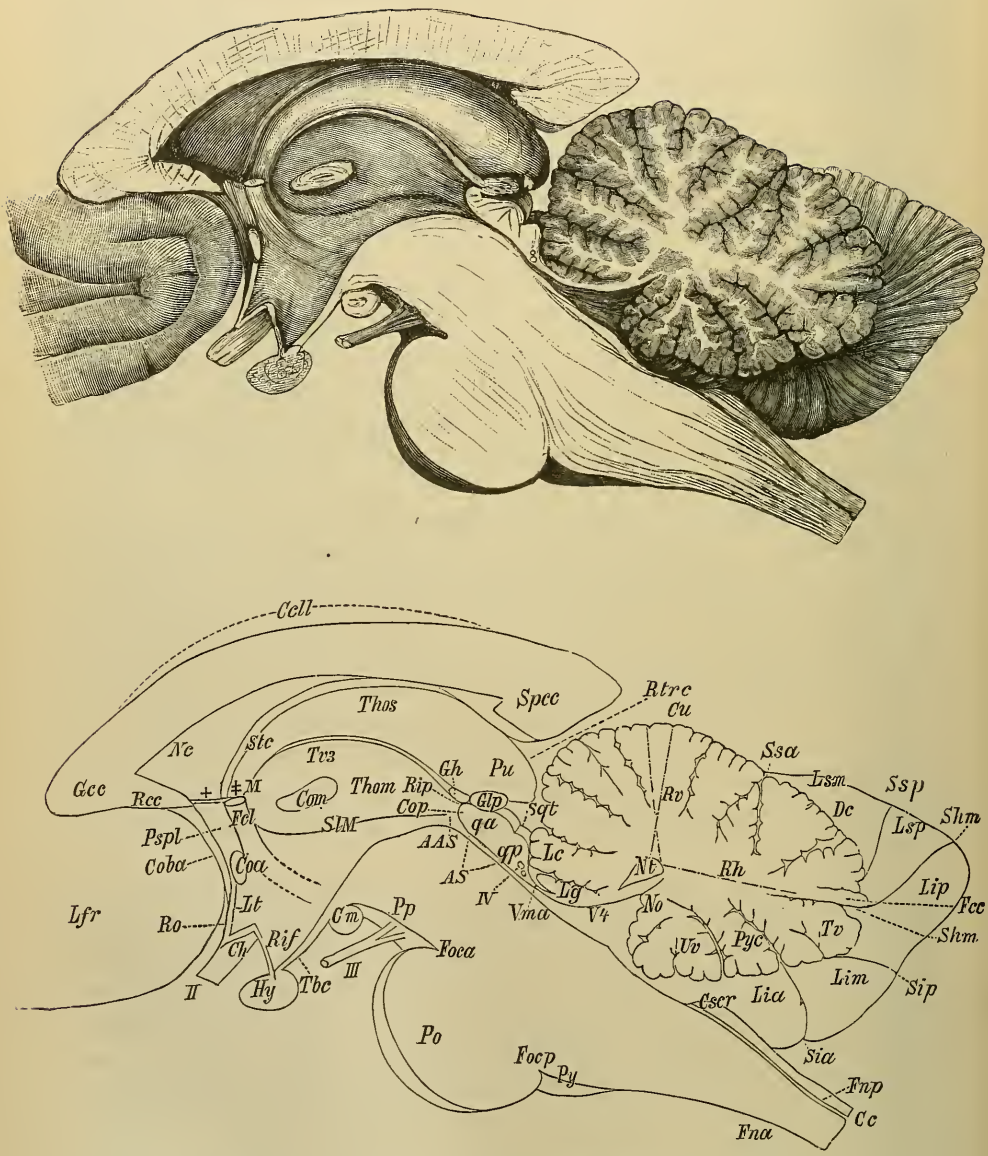

Fig. 10. Sagittalschnitt durch das Gehirn in der Medianlinie, rechte Hälfte. Nat. Grösse.

Von den Grosshirnwindungen in der Mantelspalte ist nur ein Theil des Stirnlappens *Lfr* gezeichnet. *Fna* Funiculus ant. med. spinalis, *Fnp* Funiculus post. med. spin.

Cc Canalis centralis, *Cscr* Calamus scriptorius, *Focp* Foramen coecum post., *Py* Pyramide, *Po* Pons, *Foca* Foramen coecum ant., *Pp* Pes pedunculi, *III* Nervus oculomotorius, *Cm* Corpus mammillare, Cerebellum: *Sia* Sulcus inf. ant., *Sip* Sulcus inf. post., *Shm* Sulcus horizont. magnus, *Ssp* Sulcus sup. post., *Ssa* Sulc. sup. ant., *Lia* Lobus inf. ant., *Lim* Lobus inf. med., *Lip* Lobus inf. post., *Lsp* Lobus sup. post., *Lsm* Lobus sup. med., *V4* Vierter Ventrikel, *Vma* Velum medullare ant., *Lg* Lingula, *Lc* Lobulus centralis, *Cu* Culmen, *Dc* Declive, *Fcc* Folium cacuminis, *Tv* Tuber valvulae, *Pyc* Pyramis cerebelli, *Uv* Uvula, *No* Nodulus, *Nt* Nucleus tecti, *Rv* Ramus medullaris verticalis, *Rh* Ramus medullaris horizontalis, *IV* Kreuzung des N. Trochlearis, *Qp* hinterer Vierhügel, *Qa* Vorderer Vierhügel, *Sqt* Sulcus corp. quad. transversus. *AS* Aquäductus Sylvii, *AAS* Adlitus ad aquaeduct. Sylvii, *Glp* Glandula pinealis, *Cop* Commissura posterior, *Rip* Recessus infrapinealis, *Gh* Ganglion habenulae, *Thos* Thalamus opticus obere Fläche, *Thom* dessen mediale Fläche, *Pu* Pulvinar Thalami, *Tvs* Taenia ventriculi tertii, *Com* Commissura mollis, *SlM* Sulcus Monroi, *M* Gegend des Foramen Monroi, *Fcl* Columna fornicis bei ⫩ abgeschnitten, *Nc* Nucleus caudatus, *Stc* Stria cornea, *Pspl* Pedunculus septi pellucidi bei ⫩ abgeschnitten, *Coa* Commissura ant., *Lt* Lamina terminalis, *Ro* Recessus opticus, *II* Nervus opticus, *Ch* Chiasma nervorum opticorum, *Rif* Infundibulum, *Hy* Hypophysis, *Tbc* Tuber cinereum, *Ccll* Corpus callosum, *Gcc* Genu, *Rcc* Rostrum, *Cobа* Commissura baseos alba, *Spcc* Splenium, *Rtrc* Rima transversa cerebri.

Fornixsäulen als gesonderte Bündel bis an die Corpora mammillaria herantreten (Fig. 17), Radix ascendens fornicis (aufsteigender oder absteigender [nach *Meynert*] Gewölbsschenkel). — Von jedem Corpus mammillare aus kann man durch Abpräpariren der grauen Substanz noch ein Bündel in die Substanz des Thalamus aufsteigend hineinverfolgen, welches mit leichter lateraler Wendung bis zum Tuberculum anterius reicht; dieses sieht *Meynert* als eigentliche Fortsetzung des Fornix an, von dem er meint, er biege im Mammillarkörper schlingenförmig um. Eine solche Beziehung dieses Bündels zum Fornix wird von *Gudden* und *Forel* geleugnet, man pflegt es daher häufig nicht als absteigende Fornixwurzel (Radix ascendens nach *Meynert*) zu bezeichnen, sondern benennt es als *Vicq d'Azyr*'sches Bündel (Fig. 15 und 16, *VA*). Beide Crura posteriora fornicis schliessen unterhalb des Balkens ein gleichschenkliges, dreieckiges Feld mit deutlicher transversaler Faserung und nach vorne gerichteter Spitze ein (Psalterium, Lyra Davidis), Fig. 20, *Ps*. Es besteht aus einem dünnen Markblatte, welches oft mit der Unterfläche des Balkens nicht vollständig verwachsen, sondern von ihr durch einen Spaltraum getrennt ist, *Verga*'scher Ventrikel (*Tenchini* und *Stanrenghi*) (Fig. 20), *VV*. Die gesammte Länge des Fornix beträgt ungefähr 10 Centimeter.

c) **Die vordere Commissur,** Commissura anterior, *Coa* (Fig. 7, 15, 17 und 18) erscheint am Medianschnitte des Grosshirns als ein sehr auffallendes, quergetroffenes weisses Bündel vor den

vorderen Gewölbschenkeln, das nur in einem sehr kurzen Verlaufsstücke in der Mittellinie freiliegt und alsbald unterhalb des Streifenhügels in die Substanz der Hemisphäre eindringt. — Man kann sowohl durch einfaches Abpräpariren, sowie auf Frontal- und Horizontalschnitten die vordere Commissur leicht als scharf gesondertes Bündel weiter verfolgen, das zunächst lateralwärts, dann bogenförmig nach rückwärts gewendet, unter dem Linsenkerne weiter zieht.

Es muss noch jener Theil der **Hirnbasis**, welcher vor dem Chiasma nervorum opticorum gelegen und dem Vorderhirne zuzurechnen ist, näher

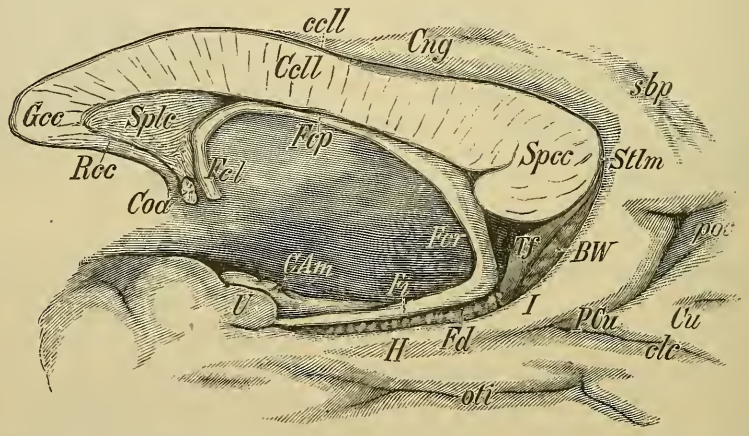

Fig. 18. Theil eines Medianschnittes durch das Grosshirn. Der Thalamus opticus ist herausgebrochen, die Gebilde am Schläfenlappen ein wenig auseinandergezogen. Nat. Grösse.

Ccl Corpus callosum, *Rcc* Balkenschnabel, *Gcc* Balkenknie, *Spcc* Balkenwulst, *Splc* Septum pellucidum, *Coa* Commissura anterior; *Fcl* Columna fornicis, *Fcp* Corpus fornicis, *Fcr* Crus fornicis, *Fi* Fimbria, *CAm* Cornu Ammonis, *Fd* Fascia dentata, *Tf* Tuberculum fascia dentatae. *Stlm* Stria longitudinalis medialis, *BW* Balkenwindung, *Cng* Gyrus cinguli, *I* Isthmus Gyri fornicati, *H* Gyrus hippocampi, *U* Uncus, *Cu* Cuneus, *PCu* Pedunculus cunei, *ccll* Sulcus corporis callosi, *sbp* Sulcus subparietalis *poc* Fissura parieto-occipitalis, *clc* Fissura calcarina, *oti* Sulcus occipito-temporalis inferior.

beschrieben werden (Fig. 19). Wir haben hier die laterale Partie von der mittleren zu trennen. Seitlich treffen wir ein lichtgraues Feld, welches hinten vom Tractus opticus, vorne von den Stirnwindungen und an der Seite von den Schläfenwindungen (*T*) begrenzt ist: die Substantia perforata anterior (Lamina cribrosa), *Spa*. Namentlich im vorderen seitlichen Theile dieses Feldes fallen die zahlreichen groben Gefässlücken auf, welche der ganzen Gegend ihren Namen gegeben haben. Von der Seite her, aus den Schläfenwindungen, sieht man einzelne weisse Markbündel

über die Substantia perforata anterior ziehen, sich dann im Bogen über die quer vorgelagerte Stirnwindung nach vorne wenden und einen freien weissen Strang erreichen, den Tractus nervi olfactorii (Riechnerv), *Trol.* Letzterer verläuft in sagittaler Richtung, ein wenig medianwärts gewendet nach vorne, ist circa 3·5 Centimeter lang und trägt an seinem vorderen Ende eine graugelbliche Anschwellung, den Bulbus nervi olfactorii (Riechkolben), *Bol.*

Der mittlere, gerade vor dem Chiasma nerv. optic. gelegene Theil der Hirnbasis ist schmäler als die Substantia perforata, reicht aber weiter nach vorne; er bildet den vordersten Theil der grauen Bodencommissur. Jener Abschnitt, welcher zunächst vor dem Chiasma liegt, ist sehr zart und leicht zerreisslich; man bezeichnet ihn als Lamina terminalis (Schlussplatte), *Lt* (vgl. auch Fig. 17). — Eine schwache quere Erhebung (*Coa*) wird durch die von einer dünnen Schicht der grauen Bodencommissur bedeckte vordere Hirncommissur bedingt.

Vor diesem Querwulste trifft man in der Mittellinie eine Furche, Sulcus medius Substantiae perforatae anterioris, *Slm*, welche bis zum Balkenschnabel, *Rcc*, hinführt.

Unter dem Balkenrostrum wird man ferner seitlich vom Sulcus medius zwei dünne Längswülste herauskommen und neben der Hirnrinde langsam sich verbreiternd nach rückwärts ziehen sehen: Stiel des Septum pellucidum (Pedunculus septi pell.), *Pspl.*

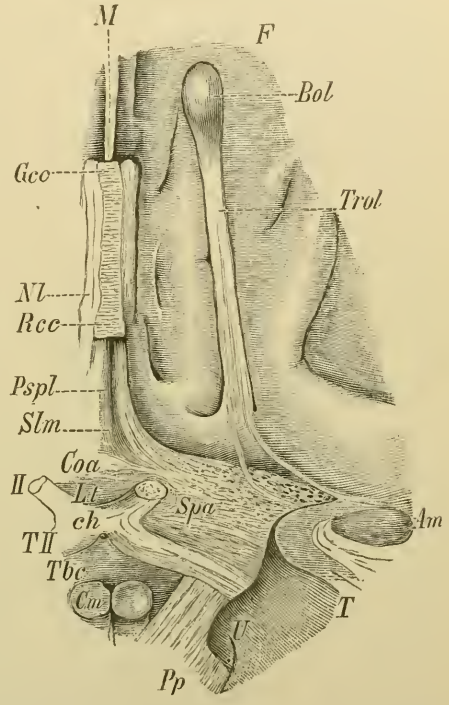

Fig. 19. Theil der Hirnbasis, linke Hemisphäre vor dem Chiasme nerv. opticorum. Die Spitze des Schläfenlappens ist weggeschnitten.
Pp Pes pedunculi, *Cm* Corpus mammillare, *Tbc* Tuber cinereum, *TII* Tractus opticus, *Ch* Chiasma *II* Nervus opticus, *T* Temporallappen, *N* Uncus, *Am* Mandelkern, *Spa* Substantia perforata anterior, *Lt* Lamina terminalis. *Coa* Hervorwölbung in der grauen Bodencommissur durch die vordere Commissur bedingt, *Pspl* Pedunculus septi pellucidi, *Slm* Sulcus medius subst. perf. ant., *Rcc* Rostrum corporis callosi, *Gcc* Genu corp. callosi, *NL* Nervus Lancisii, *M* Mantelspalte, *F* Frontallappen, *Bol* Bulbus olfactorius, *Trol* Tractus olfactorius.

Die Pedunculi septi pellucidi wenden sich dann seitwärts und verlieren sich auf der Substantia perf. ant.

6. Die Ventrikel des Grosshirns.

Trotzdem die anatomischen Verhältnisse der Grosshirnventrikel ziemlich einfache zu sein scheinen, so ist doch eine richtige Auffassung ihrer morphologischen Beziehungen zum Gehirn nur auf Grundlage eingehender genetischer Betrachtungen möglich..

Unterhalb des Balkenwulstes (Fig. 17) befindet sich eine quere Spalte, Querschlitz des grossen Gehirns (Fissura transversa cerebri anterior, Rima transversa), *Rtrc*, welcher den allerdings noch durch die inneren Hirnhäute verschlossenen Zugang in die Grosshirnhöhlen darstellt. Entfernt man den oberen Theil der Hemisphären mit dem Balken und dem Fornix (für die fernere Präparation lasse man den Fornix der einen Seite vorderhand bestehen), so gewinnt man noch nicht den Anblick, den Fig. 7 darbietet, sondern es tritt erst ein gefässreiches fibröses Blatt vor Augen; dasselbe ist über die Oberfläche beider Thalami optici ausgespannt und besitzt die Form eines gleichschenkligen Dreiecks. Die Basis des Dreiecks entspricht dem Querschlitz, die vordere Spitze den Fornixsäulen, während die Seitenränder medial von der Stria cornea und ihr parallel an die Thalami angeheftet sind (Fig. 20); dieses Blatt ist die Tela choroidea superior, *Tchs* (Velum triangulare, oberer Gefässvorhang). An den lateralen Rand der Tela schliesst sich ein nach rückwärts hin mächtiger werdendes zottiges Convolut von Gefässschlingen (sogenannten Choroidalzotten) an, welches man als seitliches Adergeflecht des Grosshirnes, *Plchl*, bezeichnet. Seine stärkste Entwickelung besitzt der Plexus choroideus lateralis etwa in einer Linie mit dem hinteren Rande der Tela choroidea, woselbst er zu dem sogenannten Glomus anschwillt. Von hier aus setzt sich der Plexus als rundlicher Strang noch weiter fort, biegt, dem Verlaufe des Fornix folgend, nach unten und weiterhin nach vorne um und gelangt so bis an die vorderste Spitze jenes Theiles der Seitenhöhle, den wir alsbald als Unterhorn kennen lernen werden.

Wenn der Fornix, *F*, noch nicht entfernt worden war, so bemerkt man, dass sein scharfer lateraler Rand mit der Tela choroidea in einer Linie verwachsen ist, welche ebenfalls der Stria cornea und der Anheftungsstelle der Tela an den Thalamus ziemlich parallel, aber medial von beiden verläuft. Diese Strecke ist am Thalamus durch eine seichte Furche ausgedrückt, Sulcus choroideus, *Slch* (Fig. 12 und 20).

Plexus choroidei medii (mittlere Adergeflechte), *Plchm*, heissen zwei feine mit Choroidalzotten besetzte Streifen an der Unterseite

der Tela choroidea, welche nahe der Mittellinie von der Spitze des Dreiecks bis an seine Basis verlaufen.

Durch die beschriebene Anheftung der Tela choroidea superior an die Thalami wird der ganze Hohlraum im Innern des Grosshirns in drei Hauptabtheilungen geschieden, in eine mediale, den mittleren Ventrikel, V_3, und in zwei symmetrische seitliche, die Seitenventrikel *Vl*. Ausserdem bleibt noch zwischen Tela choroidea und dem Fornix mit Einschluss des Psalteriums, *Ps*, ein Spaltraum übrig, also unterhalb dem *Verga*'schen Ventrikel, der im Schema absichtlich zu weit gezeichnet wurde. Spatium suprachoroideum, *Spch*.

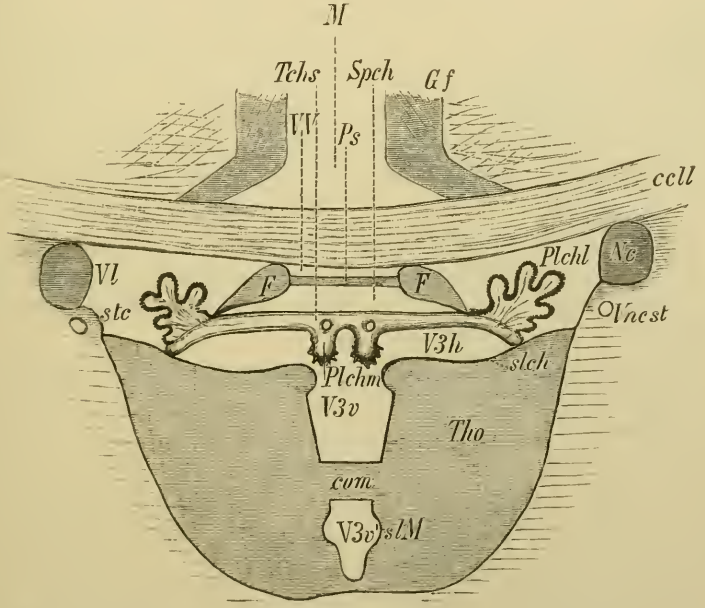

Fig. 20. Schema der Grosshirnventrikel und des Plexus choroideus.
Tho Thalamus opticus, *Tv3* Tänia ventriculi tertii, *Nc* Nucleus caudatus, *Stc* Stria cornea, *Vncst* Vena Striae corneae, *Ccll* Corpus callosum, *Gf* Gyrus fornicatus, *M* Mantelspalte, *V3* dritter Ventrikel. *V3v* sein verticaler, *V3h* sein horizontaler Theil, *Slch* Sulcus choroideus, *SlM* Sulcus Monroi, *Com* Commissura mollis, *Vl* Ventriculus lateralis *Tchs* Tela choroidea superior. *Plchm* Plexus choroideus med., *Plchl* Plexus choroideus lateralis, *F* Fornix, *Ps* Psalterium, *Spch* Suprachoroidalraum, *VV* Verga'scher Ventrikel.

Der **mittlere Ventrikel** (dritter Ventrikel, Ventriculus tertius) besteht aus zwei Abschnitten, einem verticalen und einem horizontalen, so dass er am Frontalschnitte T-förmig erscheint.

Der vertical gestellte Spalt zwischen beiden medialen, grauen Flächen der Thalami (Fig. 20, V_3v und V_3v', und Fig. 14, 15 und 16) ist der Haupttheil des mittleren Ventrikels. In seinen hinteren Theil

eröffnet sich der Aquaeductus Sylvii, Aditus ad Aquaeductum, *AAS* (Fig. 17), von hier aus senkt sich sein Boden ziemlich rasch bis zur Spitze des Infundibulums, *Rif*, herab. Die vordere Wand des Ventrikels wird durch die uns bereits bekannte Lamina cinerea terminalis, *Lt*, gebildet. Ihr unterstes Stück wird durch das Chiasma derart gegen den Ventrikel hineingedrückt, dass vor jenem eine Ausbuchtung des Ventrikels entsteht (Recessus chiasmatis, R. opticus), *Ro*. Der freie obere Rand des verticalen Ventrikelabschnittes wird durch die Stria medullaris Thalami gebildet, an welche meist durch Vermittlung der Taenia ventriculi tertii, Tv_3, die Plexus choroidei med. angeheftet sind. Vorne, wo die Stria medullaris schon den vorderen Fornixschenkeln ganz nahe gekommen ist, bleibt zwischen Fornix und Thalamus eine Lücke, Fig. 17 bei *M*, Foramen Monroi, durch welche der Plexus choroideus lateralis mit einer Vene aus dem Seitenventrikel hereindringt und in den Plexus choroideus medius umbiegt. Dieses Foramen Monroi stellt auch die einzige directe Verbindung zwischen mittlerem Ventrikel und den Seitenventrikeln dar. Vgl. auch Fig. 2.

An der medialen Fläche des Thalamus macht sich eine seichte Furche bemerkbar, welche in leicht geschwungenem Bogen unter der Commissura mollis vom Foramen Monroi zum Aditus ad Aquaeductum Sylvii hinzieht, Sulcus Monroi, *SlM*.

Der horizontale Theil des dritten Ventrikels, V_3h, welcher häufig in den Darstellungen nicht mehr dazu gerechnet wird, umfasst den Raum, welcher oben von der Unterfläche der Tela choroidea superior und unten von der oberen Fläche des Thalamus bis zur Anheftungsstelle der Tela umschlossen wird. Es ist begreiflich, dass dieser horizontale Spalt, entsprechend der Form der Tela choroidea media, nach vorne zu immer schmäler wird und endlich spitzwinklig endet.

Die beiden **paarigen Seitenventrikel** (Ventriculi laterales, tricornes) *Vl*, liegen im Inneren jeder Grosshirnhemisphäre und communiciren durch das Foramen Monroi mit dem mittleren Ventrikel; direct stehen sie aber mit einander nicht in Verbindung.

Gleichwie die gesammte Grosshirnhemisphäre als ein nach vorne offener Bogen aufzufassen ist, der beim Menschen eine hintere Verlängerung (Hinterhauptslappen) besitzt, so stellt auch jeder Seitenventrikel eine solche bogenförmige Höhle dar, von deren Convexität noch ein eigener für den Occipitallappen bestimmter Ansatz nach rückwärts abgeht.

Wir unterscheiden an jedem Seitenventrikel (Fig. 12, 14, 15) den mittleren Haupttheil (Cella media) und von diesem ausgehend, eine vordere Verlängerung (Vorderhorn), *Vla*, die erwähnte Verlän-

gerung nach hinten, das Hinterhorn, *Vlp*, und endlich den unteren Theil des Bogens, das Unterhorn, *Vli*.

Das **Vorderhorn** ist der Theil des Seitenventrikels, welcher dem Kopfe des Streifenhügels entspricht und noch ein Stück weiter nach vorne in den Stirnlappen reicht; seine mediale Wand wird von dem Septum pellucidum gebildet, der Balken stellt die vordere Wand und das Dach her.

Die **Cella media** beginnt etwa beim Foramen Monroi. Ihr Dach ist der mittlere Theil des Balkenkörpers, am Boden der Höhle liegt (von aussen nach innen) der Schweif des Nucleus caudatus, die Stria cornea, der laterale Theil des Thalamus und der Plexus choroideus lateralis (Fig. 12 und 20). Man kann auch die obere Fläche des Fornix, insoweit dieser nur mit seiner medialen Kante dem Balken anliegt, zu den Basalgebilden der Cella media rechnen.

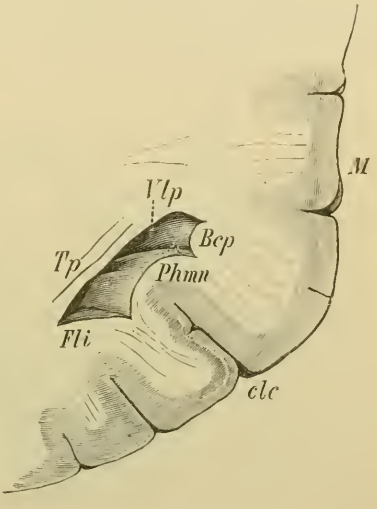

Fig. 21. Frontalschnittt durch die rechte Grosshirnhemisphäre (hinterer Theil). Hinter dem Splenium corpor. callosi. Nat. Grösse.

M Mediale Hemisphärenfläche, *clc* Fissura calcarina, *Vlp* Hinterhorn des Seitenventrikels, *Bcp* Bulbus cornu posterioris. *Phmn* Pes hippocampi minor, *Fli* Fasciculus longitudinalis inf., *Tp* Tapetum.

Das **Hinterhorn** des Seitenventrikels (Fig. 21) beginnt etwa in der Breite des Splenium corporis callosi und reicht meist ziemlich nahe an die hintere Spitze der Hemisphäre heran; zur lateralen, oberen Wand hat das Hinterhorn die Ausstrahlungen aus dem hinteren Theile des Balkenkörpers, das Tapetum, *Tp*. Die mediale und untere Wand des Spaltes wird, wenn man unmittelbar hinter dem Splenium einen Frontalschnitt anlegt, aus drei mehr oder minder deutlich ausgeprägten Längswülsten gebildet. Der oberste entspricht der Faserung aus dem Balkensplenium, Forceps posterior (Bulbus cornu posterioris), *Bcp*. Der mittlere Wulst (Calcar avis, Pes hippocampi minor, kleiner Seepferdefuss), *Phmn*, entsteht dadurch, dass an der medialen Fläche des Gehirns eine constante Furche, die Fissura calcarina, *clc*, tief einspringt und so die Ventrikelwandung vorwölbt. Dieser Wulst ist in manchen Gehirnen stark ausgebildet und dann häufig schwach quer eingekerbt, woher eine höchst oberflächliche Aehnlichkeit mit einer Vogelklaue entstehen mag. — Der unterste.

am wenigsten convexe Wulst wird durch einen Längsfaserzug in der weissen Substanz, Fasciculus longitudinalis inferior, *Fli*, gebildet. Ins Hinterhorn dringt der Plexus choroideus nicht ein.

Das **Unterhorn** (Fig. 22), *Vli*, erstreckt sich weit nach vorne in den Theil des Grosshirns, welchen man als Schläfenlappen bezeichnet, endet aber blind, etwa 2 Centimeter hinter dessen Spitze; es ist durch die Fissura Hippocampi, *h* (Ammonsfurche), anscheinend gegen die mediane Hemisphärenfläche offen. Die laterale und obere

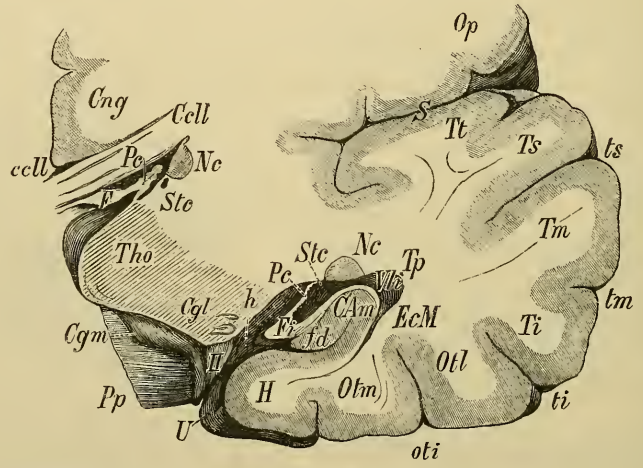

Fig. 22. Frontalschnitt durch die rechte Grosshirnhemisphäre (vorderer Theil) hinter dem Uncus. Der oberste Theil ist weggelassen.

Ccll Corpus callosum, *F* Fornix, *Pc* Plexus choroideus lateralis, *Stc* Striae cornea, *Nc* Nucleus caudatus, *Tho* Thalamus opticus, *Cgl* Corpus geniculatum laterale, *Cgm* Corpus geniculatum mediale, *Pp* Pes pedunculi, *II* Tractus opticus, *Vli* Unterhorn des Seitenventrikels, *h* Fissura hyppocampi, *U* Uncus, *H* Gyrus hyppocampi, *Fd* Fascia dentata, *Fi* Fimbria, *CAm* Cornu Ammonis, *EcM* Eminentia collateralis Meckelii, *Tp* Tapetum, *Cng* Gyrus cinguli, *ccll* Sulcus corporis callosi, *Op* Operculum, *s* Fissura Sylvii, *Tt* Gyrus temporalis transversus, *Ts*, *Tm*, *Ti* Gyrus temporalis superior, medius et inferior, *Otl*, *Otm* Gyrus occipito-temporalis lateralis et medialis, *ts*, *tm*, *tc* Sulcus temporalis sup. med. et inf., *oti* Sulcus occipito-temporalis inferior.

Wand des Unterhornes wird zum grossen Theile vom Tapetum, *Tp*, hergestellt, ausserdem verlaufen hier aber noch der Schweif des Nucleus caudatus, *Nc*, sowie die Stria cornea, *Stc*, nach vorne. Nahe dem vorderen Ende des Ammonshornes beginnt der zu einem sehr dünnen grauen Bande reducirte Schweif des Streifenhügels rasch anzuschwellen und geht in den bereits erwähnten (Fig. 16 und 19) Mandelkern über.

Um die am Boden des Unterhornes befindlichen Theile kennen zu lernen, versuchen wir, von der medialen Seite her durch die

Fissura Hippocampi, *h*, einzudringen; wir treffen dabei (Fig. 22 u. 23) auf eine Succession von Gebilden, welche, nebeneinander gelagert, alle einen longitudinalen Verlauf zeigen, und zwar 1. eine breite Hirnwindung, Gyrus hippocampi (Subiculum cornu Ammonis), *H*; an ihrer Oberfläche macht sich am frischen Gehirne ein leichter, netzförmig angeordneter weisser Beleg bemerkbar, Substantia reticularis Arnoldi; 2. im Grunde einer Furche mehr oder minder versteckt einen vielfach gekerbten grauen Strang, die Fascia dentata, *fd*; 3. einen dreikantigen oder flachgedrückten weissen Strang, die Fimbria, *Fi*; er

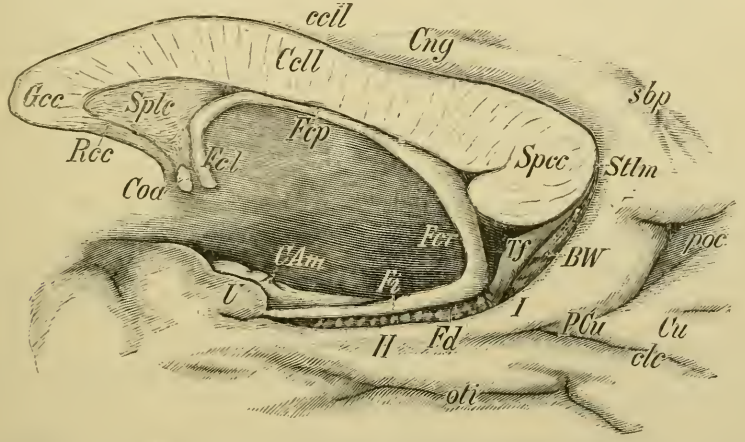

Fig. 23. Theil eines Medianschnittes durch das Grosshirn. Der Thalamus opticus ist herausgebrochen, die Gebilde am Schläfenlappen ein wenig auseinandergezogen. Nat. Grösse.

Ccl Corpus callosum, *Rcc* Balkenschnabel, *Gcc* Balkenknie, *Spcc* Balkenwulst, *Splc* Septum pellucidum, *Coa* Commissura anterior, *Fcl* Columna fornicis, *Fcp* Corpus fornicis, *Fcr* Crus fornicis, *Fi* Fimbria, *CAm* Cornu Ammonis, *Fd* Fascia dentata, *Tf* Tuberculum fascia dentatae, *Stlm* Stria longitudinalis medialis, *BW* Balkenwindung, *Cng* Gyrus cinguli, *I* Isthmus Gyri fornicati, *H* Gyrus hippocampi, *U* Uncus, *Cu* Cuneus, *PCu* Pedunculus cunei, *ccll* Sulcus corporis callosi, *sbp* Sulcus subparietalis, *poc* Fissura parieto-occipitalis, *clc* Fissura calcarina, *oti* Sulcus occipito-temporalis inferior.

bedeckt die Fascia dentata meist derart, dass letztere erst deutlich sichtbar wird, wenn man ihn wegdrängt; 4. hierauf folgt ein beträchtlicher weisser Wulst, das Ammonshorn (Cornu Ammonis, grosser Seepferdefuss, Pes hippocampi major), *CAm*, welcher vorne bedeutend anschwillt und dort deutliche Einkerbungen erkennen lässt; 5. ganz in der Tiefe des Unterhornes findet sich nicht selten noch ein Wulst, die Eminentia collateralis Meckelii, *EcM*, welche (sowie der Pes hippocampi minor des Hinterhorns) nur durch das tiefere Eindringen einer Hirnfurche, *oti*, hervorgewölbt wird. Die Eminentia collateralis wird vom Cornu Ammonis durch eine tiefe, das Subiculum gleichsam

spaltende Furche geschieden, die ich Fissura subiculi interna nennen will, ist gegen das Tapetum aber nicht scharf abgegrenzt.

Von diesen angeführten Gebilden liegen aber Subiculum und Fascia dentata vollständig und die Fimbria zum grossen Theile ausserhalb des eigentlichen Unterhornes. Die Fimbria besitzt eine scharfe Leiste, an welche sich der Plexus choroideus lateralis, *Pc*, ansetzt; nur der lateral von dieser Leiste gelegene Theil der Fimbria sieht wirklich ins Unterhorn; Ammonshorn und Eminentia collateralis sind es aber eigentlich, welche den Boden des Unterhornes bilden.

Verfolgt man die verschiedenen zuletzt besprochenen Gebilde nach rückwärts bis zum Splenium corporis callosi, so sieht man Folgendes:

1. Das Subiculum cornu Ammonis setzt sich oberhalb des Balkens als Gyrus cinguli, *Cng*, fort.

2. Die Fascia dentata hat im Unterhorne das letzte freie Ende der Hirnrinde dargestellt; weiterhin gestaltet sich ihre Fortsetzung zu einem mit freiem Auge kaum erkennbaren, mit dem Gyrus cinguli zusammenhängenden dünnen Belag von grauer Substanz an der Oberseite des Balkens um, dem Induseum griseum, dessen freier medialer Rand verdickt erscheint und die ohne weitere Hilfsmittel erkennbaren Striae longitudinales mediales (Nervi Lancisii), *Stlm* (Fig. 19 und 23), bildet. Kurz bevor die Fascia dentata das Splenium corporis callosi erreicht und sich anschickt, stark reducirt an die Oberseite des Balkens emporzusteigen, schwillt sie noch kolbig an, gleichsam als ob sie hier durch das mächtige Splenium nach abwärts zusammengeschoben wäre: Tuberculum fasciae dentatae, *Tf* (*Zuckerkandl*). Zwischen letzterem und dem aufsteigenden Gyrus hippocampi findet man ferner in der Tiefe meist einige kleine mit dieser Windung zusammenhängende Wülstchen von Rindensubstanz, welche bei vielen Thieren weitaus besser entwickelt sind und von *Zuckerkandl* als Balkenwindung, *BW*, beschrieben wurden. Ausnahmsweise sind sie auch beim Menschen zu einem strickartig gewundenen, ziemlich auffällig zu Tage tretenden Körper entwickelt, der unter dem Gyrus cinguli bis an die Oberfläche des Balkens reicht.

3. Die Fimbria wird zum Crus fornicis, *Fcr*, dabei muss sich das Splenium corporis callosi zwischen Fornix und Fortsetzung der Fascia dentata hineindrängen und es bleibt zwischen den beiden auseinanderweichenden, eben genannten Gebilden ein dreieckiges Gebiet von der Unterfläche des Balkens sichtbar.

Vom Foramen Monroi angefangen bis zum vorderen Ende des Ammonshornes treffen wir, entsprechend dem Hauptbogen des Seitenventrikels, respective des Fornix, eine bogenförmige Spalte, durch welche von der medialen Seite her der Plexus choroideus neben dem

Fornix in den Seitenventrikel einzudringen scheint (Fig. 20 und 22). Die Entwickelungsgeschichte lehrt aber, dass eine wirkliche Spalte (Fissura choroidea, Querspalte des grossen Gehirnes, Fissura transversa cerebri, Randspalte, Adergeflechtsfurche) thatsächlich nicht existirt, dass vielmehr das Foramen Monroi als Rest der relativ viel bedeutenderen embryonalen Verbindung zwischen primärem und secundärem Vorderhirn, den einzigen offenen Zugang zum Seitenventrikel bildet. Die Adergeflechte, welche aus der primitiven Falx cerebri entstehen, entwickeln sich schon in einer sehr frühen fötalen Periode; bei ihrem weiteren Wachsthum stülpen sie die mediale Wand der Hemisphärenblase lateralwärts gegen das Innere dieser Blase, den zukünftigen Seitenventrikel ein, und zwar in einer Linie, welche, vom Foramen Monroi beginnend, im Bogen über den Thalamus hinwegzieht (die spätere Querspalte). Dieser Linie entsprechend verdünnt sich im ganzen Bereiche des Plexus die von ihm vorgeschobene Hemisphärenwand und bildet schliesslich nur mehr den Epithelüberzug der Adergeflechte, welcher demnach im ganzen Verlaufe der Querspalte den wirklichen, wenn auch äusserst reducirten Abschluss des Ventrikels vervollständigt.

In Fig. 20 entspricht der Raum zwischen lateraler Fornixkante und der Anheftung der Tela choroidea an den Thalamus der Querspalte. Hier sehen wir den Plexus choroideus in den Seitenventrikel vordringen.

Fig. 22 zeigt den Plexus choroideus, *Pc*, als Hemisphärenwand zweimal, sowohl im Unterhorn, als auch unterhalb des Balkens (*ccll*); an letzterer Stelle ist auch die Einstülpung des Plexus zu erkennen.

7. Die Furchen und Windungen an der Oberfläche des Grosshirns.

Fasst man das gesammte Grosshirn als einen Körper auf, der eine annähernd kugelförmige Gestalt hat, und denkt man sich diese Kugel durch einen sagittalen Schnitt in der Medianebene — der bereits erwähnten Mantelspalte entsprechend — in zwei Halbkugeln (Hemisphären) getrennt, so werden wir an jeder dieser beiden Hälften eine äussere, laterale, convexe und eine mediane, ebene Oberfläche zu unterscheiden haben. Beide Flächen treffen sich an einer zum grossen Theile scharfen Kante, der Mantelkante.

An der Oberfläche des Grosshirns machen sich beim erwachsenen Menschen (abgesehen von solchen der Hirnoberfläche nicht angehörigen Gebilden, die wir in der Mitte der Medianfläche antreffen) in wechselnder Anzahl zahlreiche Furchen bemerkbar, zwischen welchen Windungen verlaufen. Nachdem die Erkenntnis platzgegriffen hatte,

dass Furchen und Windungen keineswegs ganz regellos über die Hirnoberfläche vertheilt sind, sondern dass wenigstens ein grosser Theil von ihnen einem bestimmten Typus folgt, hat man sich vielfach bemüht, die Gesetze für die topographische Eintheilung dieser Gegend aufzufinden. Diese Untersuchungen, welche sich auf vergleichend-anatomische, sowie auf entwickelungsgeschichtliche Erwägungen stützen, können noch nicht als vollkommen abgeschlossen betrachtet werden.

Wenn wir uns im Nachfolgenden hauptsächlich an die Darstellung von *A. Ecker* halten wollen, so hat dies zum Theil auch seinen Grund in dem Umstande, dass die von dem genannten Forscher eingeführte Nomenclatur von sehr vielen Seiten acceptirt, fast in allen Ländern verstanden, gewissermassen international geworden ist.

Es ist häufig die Frage aufgeworfen worden, ob den Windungen oder den Furchen grössere Aufmerksamkeit zuzuwenden sei. Die richtige Antwort lautet, dass uns unbedingt die Furchen zuerst beschäftigen müssen; die Windungen sind nicht das primär Entstehende, sie sind nur die Wälle, welche zwischen den Gräben übrig bleiben; denn betrachtet man ein embryonales Menschenhirn aus dem fünften oder sechsten Monate oder das Gehirn eines Nagers, so sieht man allerdings einzelne Furchen, welche die glatte Oberfläche durchschneiden, aber keine Windungen; letztere bilden sich erst, wenn die Furchen zahlreicher werden und dadurch näher aneinander rücken.

Die Furchen an der Grosshirnoberfläche sind dreierlei Art und lassen sich ihrer Wichtigkeit nach in folgende Reihe bringen:

1. Hauptfurchen, Totalfurchen, Totalfalten, Fissurae, Scissurae, primäre Furchen.

2. Typische Nebenfurchen, secundäre Furchen, typische Rindenfalten (-Furchen), Sulci secundarii.

3. Atypische Nebenfurchen, tertiäre Furchen, atypische Rindenfalten, Sulci tertiarii.

Die Hauptfurchen treten im Laufe der Entwickelung zuerst auf und zeichnen sich am ausgebildeten Gehirne durch ihre Tiefe aus. Sie heissen auch Totalfurchen, weil sie in den früheren Embryonalperioden die damals nur dünne Hemisphärenwand gegen die Ventrikelhöhle vorwölben, wie wir dies beispielsweise auch noch am Gehirne des Erwachsenen im Hinterhorne am Calcar avis erkennen können (Fig. 21, *Phmn*). — Die später auftretenden Nebenfurchen senken sich nur in die Oberfläche ein, sie finden sich entweder an jedem normalen menschlichen Gehirne (secundäre) oder sind in wechselnder Anzahl und Richtung zahlreichen individuellen Verschiedenheiten unterworfen (tertiäre Furchen).

Die durch die Furchen abgegrenzten Hemisphärentheile unterscheidet man in Lappen (Lobi), Läppchen (Lobuli) und Windungen (Gyri).

Die Hauptabtheilungen, in welche die Hemisphären zerfallen, nennt man Lappen, und zwar bezieht sich diese Eintheilung in Lappen nicht auf die Oberfläche allein, sondern begreift die Gesammtmasse des Grosshirns in sich. Jeder Lappen ist aus einer Anzahl von Windungen zusammengesetzt, von denen man einige im Sprachgebrauche als Läppchen bezeichnet. Von typischen Furchen eingeschlossene Windungen werden selbstverständlich wieder typisch sein, während die tertiären Furchen Veranlassung geben zur Bildung atypischer Windungen.

Man pflegt oft nur jene Windungen zu berücksichtigen, die an der freien Oberfläche des Gehirns zu Tage treten und vergisst, dass auch in der Tiefe gewisser Furchen Windungszüge, allerdings von geringer Länge (Tiefenwindungen, Uebergangswindungen) vorkommen. Die oberflächlichen Verbindungsstücke zwischen zwei Windungen bezeichnet *Merkel* als Gyri transitivi. — Am menschlichen Gehirne beträgt die Flächenausdehnung der in der Tiefe der Windungen versteckten Rinde circa das Doppelte von dem an der freien Oberfläche sichtbaren Antheile.

Die Hauptfurchen.

1. Die Fissura Sylvii (Fossa Sylvii, Sylvische Furche, Grube, Fissura lateralis, Fig. 24). Sie unterscheidet sich auch durch die Art ihrer Entstehung wesentlich von den anderen Hauptfurchen. Sie entsteht nämlich dadurch, dass sich die ganze Hemisphäre während des Wachsthums des secundären Vorderhirnbläschens um den centralen Stammtheil herumkrümmt und so einen nach unten (und vorne) offenen Bogen bildet, welcher ein ebenfalls mit Rinde überzogenes, anfänglich ovales, dann dreiseitiges Gebiet, die Insel einschliesst.

Während nun die Insel im weiteren Wachsthume an den Stammtheil gewissermassen angeheftet ist, können die dem Manteltheile angehörigen Partien der Hemisphären ungehindert weiter wachsen und wölben sich dabei von drei Seiten her (vorne, oben und unten) so weit über die Insel *I* (Fig. 25), bis sie sich gegenseitig berühren und somit einen Spalt darstellen, die Fissura Sylvii, in dessen Grund man — wenn die Windungen auseinandergezogen werden — die Insel findet.

Durch dieses Zusammenrücken der Windungen von drei Seiten her wird auch die Gestalt der Sylvischen Furche bestimmt; sie besteht nämlich aus einem kurzen Anfangsstücke (Truncus fissurae Sylvii), *trs*, welches von der Substantia perforata anterior steil an

der lateralen Fläche der Hemisphäre aufsteigt und dann in den Haupttheil (Ramus horizontalis posterior), *sh*, umbiegt; dieser zieht nahezu horizontal, nur wenig aufsteigend, weit nach hinten. Am vorderen Ende des horizontalen Astes gehen gewöhnlich zwei kurze Seitenfurchen ab, von denen die erste horizontal nach vorne (Ramus

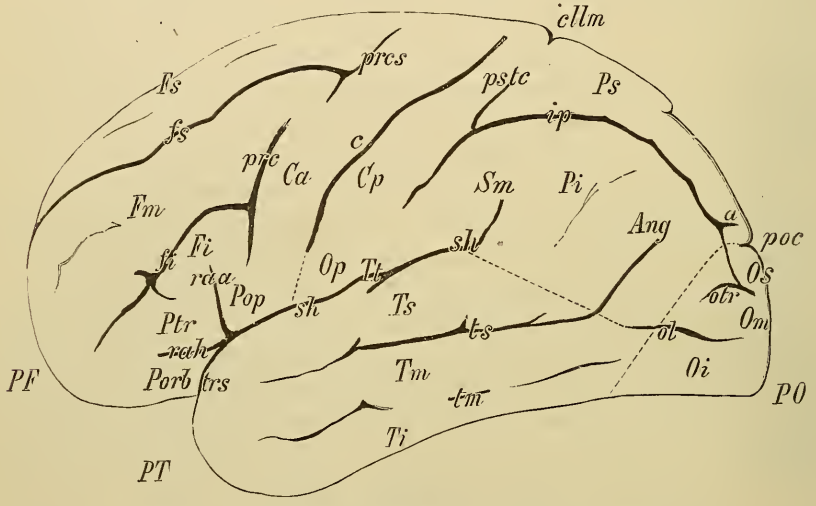

Fig. 24. Linke Grosshirnhemisphäre, von der Seite. $^1/_2$.*)

PF Frontalpol, *PT* Temporalpol, *PO* Occipitalpol. Furchen: Sylvische Furche: *trs* Truncus, *rah* Ramus anterior horizontalis, *raa* Ramus anterior ascendens, *sh* Pars horizontalis. — *c* Centralspalte, *poc* Fissura parieto-occipitalis, pars lateralis, *fs* Sulcus frontalis superior, *fi* Sulcus frontalis inferior, *prc* Sulcus präcentralis inferior, *prcs* Sulcus präcentralis superior, *cllm* Sulcus calloso-marginalis, *ip* Fissura interparietalis, *pstc* Sulcus postcentralis, *a* constanter kleiner Seitenast der Interparietalfurche vor der Parietooccipitalfurche, *otr* Sulcus occipitalis transversus, *ol* Sulcus occipitalis lateralis, *ts* Sulcus temporalis superior, *tm* Sulcus temporalis medius. Windungen: *Fs* Gyrus frontalis superior, *Fm* G. front. medius, *Fi* G. frontalis inferior, *Porb* Pars orbitalis, *Ftr* Pars triangularis, *Pop* Pars opercularis, *Op* Operculum, *Ca* Gyrus centralis anterior, *Cp* G. centr. posterior, *Ps* Lobulus parietalis superior, *Pi* Lobulus parietalis inferior, *Sm* Gyrus supramarginalis, *Ang* Gyrus angularis, *Os* Gyrus occipitalis sup., *Om* G. occ. medius, *Oi* G. occ. inferior, *Ts* Gyrus temporalis superior, *Tt* G. tempor. transversus, *Tm* G. tempor. medius, *Ti* G. tempor inferior. — Die Grenzen zwischen den vier Hauptlappen sind, soweit sie nicht mit Furchen zusammenfallen, durch die punktirten Linien angedeutet.

anterior horizontalis), *rah*, die andere senkrecht nach oben (Ramus anterior ascendens), *raa*, gerichtet ist.

2. Sulcus centralis (Sulcus Rolandi, Centralspalte, Fissura transversa, Scissura perpendicularis), *c*. Diese Furche verläuft ebenfalls ganz

*) Die Figuren 24, 26, 27, 28, 29 sind mit theilweiser Benützung der Zeichnungen von *Ecker* angefertigt.

an der convexen Oberfläche, und zwar beginnt sie, etwa der Mitte der Mantelkante entsprechend (Fig. 26), ohne bis an diese heranzureichen und zieht von hier aus schief vor- und abwärts gegen den horizontalen Ast der Sylvischen Furche, die sie aber ebenfalls meist nicht erreicht. Ihr unteres Ende liegt nicht ganz 3 Centimeter hinter dem Ramus ascendens der Sylvischen Spalte. Da die Centralspalte nicht so tief einschneidet, um eine Hervorwölbung der Ventrikelwand zu erzeugen, dürfte sie streng genommen nicht zu den Hauptfurchen gezählt werden; doch sind ihre Constanz, Tiefe und ihr frühzeitiges Auftreten Umstände, welche es rechtfertigen, sie hier einzureihen.

3. Fissura parieto-occipitalis (Fissura occipitalis, F. occipitalis perpendicularisa) *poc*. Sie gehört in ihrem Haupttheile der medialen Fläche, zum geringeren der lateralen Fläche an. Daher unterscheidet man an ihr auch zwei Abschnitte, die vielfach verschiedene Bezeichnung gefunden haben: den medialen Theil (Fissura perpendicularis interna, Fig. 27), und den lateralen Theil (oberer Theil, Fissura perpendicularis externa, Fig. 26). An der medialen Fläche sieht man diese durch ihre Tiefe und ihren Verlauf mit keiner anderen zu verwechselnde Furche, etwa 4 bis 5 Centimeter vor der hinteren Spitze der Hemisphäre, von der Mantelkante aus abwärts und ziemlich stark vorwärts ziehen und sich unter spitzem Winkel mit einer anderen Furche, der alsbald zu besprechenden Fissura calcarina, vereinigen. Die Fissura parieto-occipitalis greift, wie erwähnt, über die Mantelkante auf die convexe Oberfläche über (lateraler Theil), wo sie gewöhnlich nach kurzem Verlaufe (1 bis 2 Centimeter) endet; ausnahmsweise reicht sie hier weiter hinab.

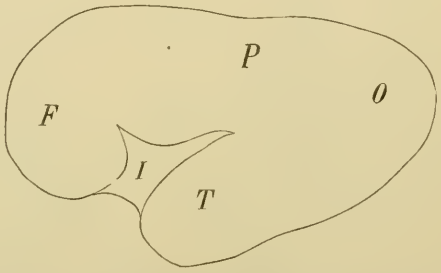

Fig. 25. Linke Hemisphäre eines menschlichen Embryos von fünf Monaten.
I Insel, *F* Frontallappen, *P* Parietallappen, *O* Occipitallappen, *T* Temporallappen.

4. Fissura calcarina (Fissura occipitalis horizontalis, pars posterior fissurae hippocampi), *clc*, Fig. 27. Sie gehört ausschliesslich der medialen Fläche an, beginnt nahe der hinteren Spitze der Hemisphäre, meist mit zwei sehr kurzen Schenkeln, zieht horizontal nach vorne, vereinigt sich mit der Fissura parieto-occipitalis und endet nicht weit unter dem Splenium des Balkens.

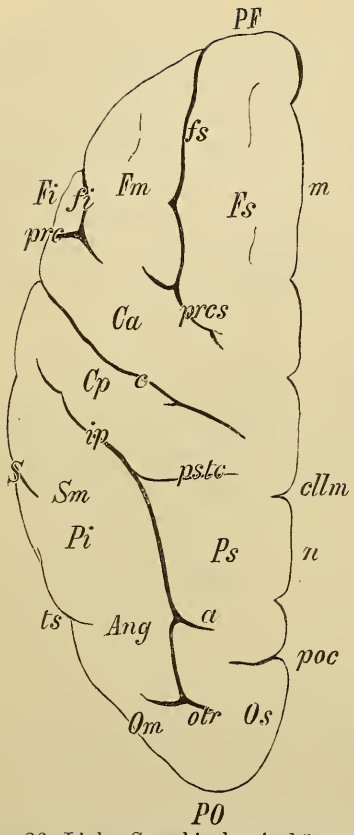

Fig. 26. Linke Grosshirnhemisphäre von oben. $^1/_2$.
PF Frontalpol, *PO* Occipitalpol. Furchen: *s* Fissura Sylvii, *c* Centralfurche, *poc* Fissura parieto-occipitalis, *fs* Sulcus frontalis sup., *fi* S. front. inf., *prc* S. präcentralis inferior, *prcs* S. präcentralis superior, *cllm* Sulcus calloso-marginalis, *ip* Fissura interparietalis, *pstc* Sulc. centralis post., *a* Seitenast von *ip* vor der Parietooccipitalfurche, *otr* S. occipitalis transversus, *ts* Sulc. temporalis superior. Windungen: *Fs* Gyrus frontalis sup., *Fm* G. front. medius, *Fi* G. frontalis inf., *Ca* Gyrus centralis ant., *Cp* G. centr. posterior, *Ps* Lobulus parietalis sup., *Pi* Lobulus parietalis inf., *Sm* Gyrus supramarginalis, *Ang* Gyrus angularis, *Os* G. occipitalis superior, *Om* G. occip. medius. Die Länge des Balkens in der Mantelspalte ist durch *mn* angegeben.

Zu den Hauptfurchen müssen wir schliesslich noch zwei Furchen rechnen, die an der medialen Fläche den embryonalen Randbogen begrenzen, als eigentliche Furchen aber am ausgewachsenen Gehirn nicht mehr vollständig zu erkennen sind:

1. Die Bogenfurche, die einerseits der oberen Begrenzung des Balkens, Sulcus corporis callosi (*ccll*), weiter unten aber einer Furche entspricht, die das Ammonshorn in das Unterhorn des Seitenventrikels vorwölbt, daher Fissura hippocampi (*h*) genannt (Fig. 22 und 27).

2. Die Fissura choroidea, die am ausgebildeten Gehirn nur mehr andeutungsweise vorhanden und gar nicht mehr im Bereiche der eigentlichen Hirnrinde gelegen ist. Wir finden sie durch die wiederholt erwähnte Einstülpung des Plexus choroideus gegen den Seitenventrikel rudimentär repräsentirt (vergl. pag. 79).

Die einzelnen Lappen des Grosshirnes.

Bei der Eintheilung der Hemisphären in Lappen trachtete man, von den Hauptfurchen auszugehen; dieselben können aber nur als einzelne Stücke von Grenzlinien gelten, über welche hinaus die Trennung immer eine mehr oder minder willkürliche bleiben muss. Jenen Theil, der vor der Centralspalte gelegen ist, bis zur Fissura Sylvii hinab, benennen wir als Stirnlappen (Lobus frontalis). Hinter der Centralspalte beginnt der Scheitellappen (Lobus parietalis), welcher nach rückwärts

bis zur Fissura parieto-occipitalis, nach unten bis zur Fissura Sylvii reicht; damit ist aber eine scharfe Abgrenzung weder gegen den am meisten hinten liegenden Hinterhauptslappen, noch gegen den unter der Sylvischen Furche befindlichen Schläfenlappen überall gegeben. Dementsprechend wird diese Abgrenzung eine künstliche und von verschiedenen Autoren sehr different aufgefasste sein müssen. Um dem *Ecker*'schen Typus der Hirnwindungen möglichst treu zu bleiben, wollen wir einen seichten Eindruck an der Unterseite der Hemisphäre, welcher dem oberen Winkel der Schläfenbeinpyramide entspricht und

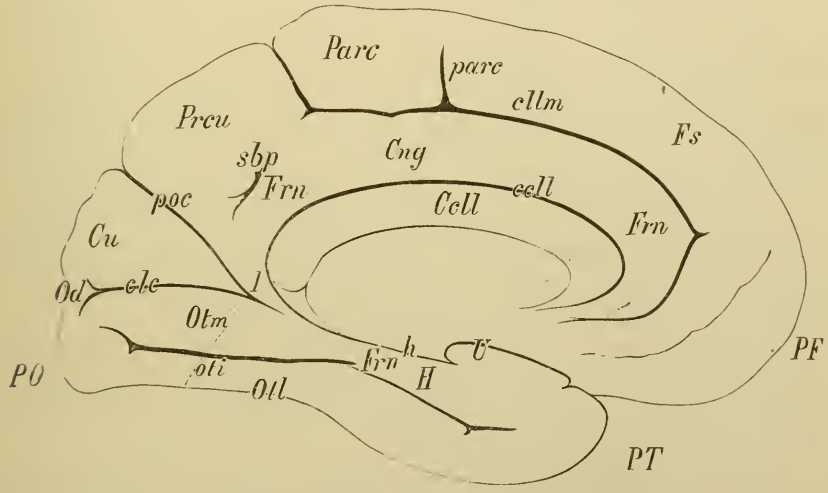

Fig. 27. Linke Grosshirnhemisphäre, mediane Fläche. $^1/_2$.
PF Frontalpol, *PO* Occipitalpol, *PT* Temporalpol, *Cell* Corpus callosum. Furchen: *cllm* Sulcus calloso-marginalis, *parc* Sulcus paracentralis, *ccll* Sulcus corporis callosi, *sbp* Sulcus subparietalis, *poc* Fissura parieto-occipitalis, *clc* Fissura calcarina, *oti* Sulcus occipito-temporalis inferior, *h* Fissura hippocampi. Windungen: *Fs* Gyrus frontalis sup., *Parc* Lobulus paracentralis, *Prcu* Präcuneus, *Cu* Cuneus, *Frn* Gyrus fornicatus, *Cng* Gyrus cinguli, *J* Isthmus gyri fornicati, *H* Gyrus hippocampi, *U* Uncus, *Od* Gyrus descendens. *Otm* Gyrus occipito-temporalis medialis, *Otl* Gyrus occipito-temporalis lateralis. Die Grenze zwischen Occipital- und Temporallappen ist durch die punktirte Linie angedeutet, ebenso wie in Fig. 24.

der oft nur am ganz frischen Gehirne, gleich nach Herausnahme desselben aus dem Schädel, erkannt werden kann, als Grenzmarke verwenden und den Hinterhauptslappen (Lobus occipitalis) dadurch abtrennen, dass wir einen Schnitt durch die Fissura parieto-occipitalis zu der erwähnten Impression führen. Noch schwieriger ist es, den Schläfenlappen (Lobus temporalis, temporo-sphenoidalis) abzugrenzen. Meist wendet sich die Sylvische Furche vor ihrem hinteren Ende in einem ziemlich scharf ausgedrückten Winkel nach oben. Von

diesem Winkel können wir eine Linie occipital- und basalwärts ziehen bis zu jener Furche, die wir als Sulcus occipitalis lateralis (*ol*, Fig. 24) kennen lernen werden. Unter und vor dieser Linie ist der Temporallappen gelegen.

Als besonderen, leicht abzugrenzenden Hirntheil haben wir noch die Insel im Grunde der Sylvischen Furche zu erwähnen (Insula Reili, Stammlappen, Zwischenlappen, Lobus caudicis, Lobus intermedius, opertus, centralis, Lobus insulae).

Bezüglich dieser Eintheilung in Lappen muss auf mehrere Punkte aufmerksam gemacht werden:

Jene Windung, welche vor der Centralspalte verläuft, die vordere Centralwindung, wird mitunter noch zum Scheitellappen gerechnet.

An der medialen Fläche ist die Grenze zwischen Stirn- und Scheitellappen nicht ausgedrückt; wenn wir sie uns in einer idealen Verlängerung der Centralspalte denken, so wird ein kleiner, höchst charakteristischer Windungszug, das sogenannte Paracentrallläppchen, in zwei Theile zerrissen — auch für jenen langen Windungszug, der den Balken umgibt, müssen wir dann eine solche gekünstelte Spaltung annehmen; daher, wie wir später sehen werden, letztere Windung mitunter als eigener Hirnlappen angesehen wird.

Von Manchen, namentlich von *Eberstaller*, wird angegeben, dass der Occipitallappen an der lateralen Hemisphärenfläche gar nicht bis an die Basis herab und auch nicht so weit nach vorne reiche, wie es bei unserer Eintheilung der Fall ist.

Es darf aber nicht vergessen werden, dass die Trennung der Hemisphären in Lappen immer nur eine künstliche sein kann, die nicht in der inneren Organisation des Gehirns selbst begründet ist, sondern lediglich zum Zwecke einer leichteren Orientirung, namentlich an der Oberfläche, ihren Werth hat; wir mögen uns daher über die Mängel, welche jeder dieser Trennungsmethoden anhaften, ruhig hinwegsetzen.

1. Der Stirnlappen.

Wir haben an ihm drei Flächen zu unterscheiden: die laterale, die mediale und eine basale, welch letztere, da sie der knöchernen Decke der Orbita aufliegt, auch Orbitalfläche genannt wird. An der lateralen Fläche finden sich drei constante Furchen:

1. Der Sulcus praecentralis, *prc + prcs* (senkrechte Stirnfurche, Sulcus praerolandicus), verläuft vor der Centralspalte mit ihr nahezu parallel.

2. Der Sulcus frontalis superior, *fs* (obere Stirnfurche), und

3. der Sulcus frontalis inferior, *fi* (untere Stirnfurche), gehen

von den beiden Stücken des Sulcus praecentralis ab und verlaufen mit der Mantelkante parallel nach vorne.

In der Regel reicht der Sulcus praecentralis, der oberhalb der Fissura Sylvii beginnt, nicht ganz bis zur oberen Stirnfurche hinauf und heisst daher Sulcus praecentralis inferior; doch findet sich am hinteren Ende der oberen Stirnfurche immer zum mindesten eine kurze Furche, welche in der Richtung des Sulcus praecentralis gegen die Mantelkante verlaufend, als dessen Fortsetzung anzusehen ist, *prcs* (Sulcus praecentralis superior); meist setzt sich dieser Sulcus praecentralis superior auch noch ein kurzes Stück lateral-abwärts fort.

Durch diese genannten Furchen werden vier Windungen abgegrenzt:

1. Gyrus centralis anterior, *Ca* (vordere Centralwindung, Gyrus frontalis ascendens, praecentralis, premier pli ascendant); ein Windungszug, der parallel der Centralspalte, ihre vordere Begrenzung bildend, von der Fissura Sylvii an, über die ganze laterale Hemisphärenfläche hinaufzieht. Von ihm gehen nach vorne ab:

2. Der Gyrus frontalis superior, *Fs* (obere, erste, dritte *[Meynert]* Stirnwindung, Gyrus frontalis marginalis).

3. Der Gyrus frontalis medius, *Fm* (mittlere, zweite Stirnwindung).

4. Der Gyrus frontalis inferior, *Fi* (untere, dritte, erste *[Meynert]* Stirnwindung, Pli surcilier, linkerseits Circonvolution de Broca).

Der Gyrus frontalis superior fasst die Mantelkante in sich, reicht daher über diese auf die mediale Hemisphärenfläche hinüber; an seinem der lateralen Fläche angehörigen Theile wird er häufig — sowie auch der Gyrus frontalis medius — durch inconstante, tertiäre seichte Furchen vielfach complicirt.

Der Gyrus frontalis inferior muss sich, vom unteren Ende der vorderen Centralwindung ausgehend, um den Ramus anterior ascendens und den Ramus anter. horiz. der Fissura Sylvii herumwinden und zerfällt dadurch in drei Abtheilungen: *a)* die Pars opercularis, *Pop*, zwischen Sulcus praecentralis und Ramus ascendens fiss. Sylvii; *b)* Pars triangularis, *Ptr* (Cap de la circonvolution de Broca) zwischen Ramus ascendens und Ramus horizontalis; *c)* die Pars orbitalis, *Porb*, vor dem Ramus horizontalis; letztere zieht bereits an die Orbitalfläche des Stirnlappens hinab.

Verbindungswindungen zwischen den einzelnen Stirnwindungen, namentlich zwischen der oberen und der mittleren, sind sehr häufig und erschweren dann den Ueberblick.

Alle drei Stirnwindungen lassen sich an die untere, die orbitale Fläche des Stirnlappens weiter verfolgen. Hier ist das Verhalten der

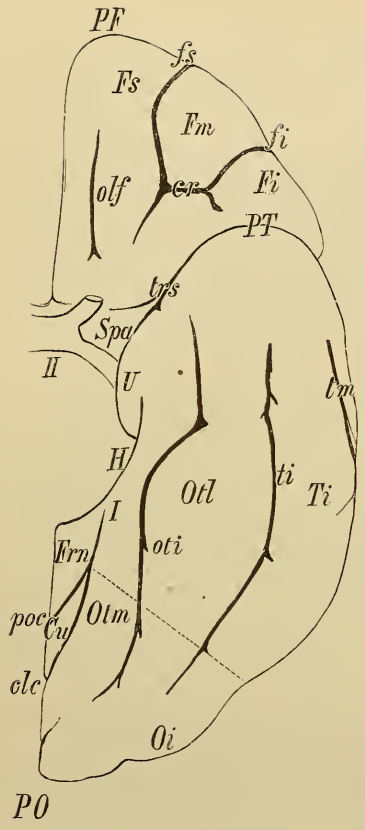

Fig. 28. Linke Grosshirnhemisphäre von der Basis. $^1/_2$.

PF Frontalpol, *PT* Temporalpol, *PO* Occipitalpol, *II* Chiasma nervorum opticorum, *Spa* Substantia perforata anterior. Furchen: *olf* Sulc. olfactorius, *fs* Sulcus frontalis superior, *fi* Sulcus frontalis inferior, *cr* Sulcus cruciatus, *trs* Truncus fissurae Sylvii, *tm* Sulcus temporalis medius, *ti* Sulcus temporalis inferior, *oti* Sulcus occipito-temporalis inferior, *poc* Fissura parieto-occipitalis, *clc* Fissura calcarina. Windungen: *Fs* Gyrus frontalis superior, *Fm* G. front. medius, *Fi* G. front. inferior, *Ti* Gyrus temporalis inf., *Otl* Gyrus occipito-temporalis lateralis, *Otm* Gyrus occipito-temporalis medialis, *Oi* Gyrus occipitalis inferior, *Cu* Cuneus, *Frn* Gyrus fornicatus, *I* Isthmus, *H* Gyrus Hippocampi, *U* Uncus.

Furchen und Windungen ein sehr inconstantes (Fig. 28). Man kann häufig sehen, dass die obere Stirnwindung (hier ist sie dann die mediale) und die untere (hier laterale) bis zur Substantia perforata anterior, *Spa*, nach rückwärts reichen und unter scharfer Einknickung durch ein Verbindungsstück miteinander zusammenhängen, so dass die mittlere Stirnwindung nicht bis an die Substantia perforata herangelangen kann. Die Gesammtheit der Furchen, *cr* (Sulcus cruciatus, orbitalis, cruciformis, triradiatus) bildet dann ein *H* oder *X*. Parallel der Mantelspalte sieht man in der medialen (oberen) Stirnwindung hier eine constante, geradgestreckte Furche, in welche sich der Tractus olfactorius hineinlegt, Sulcus olfactorius, *olf* (Sulcus rectus).

Die Orbitalfläche des Stirnlappens als eigenen Lappen (Lobus orbitalis) aufzufassen, ist vollkommen unbegründet. Die mediale Oberfläche des Stirnlappens wird besser später gemeinschaftlich mit der medialen Fläche der anderen Lappen besprochen.

Der vorderste Theil des Stirnlappens wird als Stirnpol, *PF* (Frontalpol) bezeichnet.

Die untere Stirnfurche reicht fast nie ununterbrochen bis an die Orbitalfläche herab. In der Regel findet sich in der Nähe des Stirnpoles eine (in Fig. 24 nicht gezeichnete) quere Furche vor dem vorderen Ende des Sulcus frontalis inferior von 3 bis 5 Centimeter Länge, Sulcus fronto-marginalis (*Wernicke*).

2. Der Scheitellappen.

Dieser Lappen besitzt eine laterale und eine mediale Fläche, von welchen zunächst nur die erstere in Erwägung zu ziehen ist. Wir finden hier blos eine einzige typische Furche, den Sulcus interparietalis, *ip* (Sulcus parietalis, Scheitelfurche, Fissura parietalis + paroccipitalis von *Wilder*). Sie beginnt hinter dem Sulcus centralis, ober der Fissura Sylvii, steigt anfänglich mit ersterer parallel aufwärts, wendet sich dann in weitem, medianwärts convexem Bogen nach rückwärts und reicht über die imaginäre Grenze des Parietallappens noch in den Hinterhauptslappen hinein.

Von ihrem Anfangsstück geht eine der Centralspalte parallele Verlängerung gegen die Mantelkante hinauf, ohne sie aber zu erreichen, so dass dadurch gewissermassen eine dritte Querfurche entsteht (Sulcus praecentralis und Sulcus centralis sind die beiden anderen), welche als Sulcus centralis posterior (postrolandicus) bezeichnet werden darf (*pstc*). — Unterbrechungen der Interparietalfurche sind äusserst häufig, vorzüglich rechts. — Nahezu constant ist ein ganz kurzer Seitenast, der vor dem lateralen Theile der Fissura parieto-occipitalis medianwärts abgeht (*a*).

Drei Windungszüge sind am Scheitellappen zu unterscheiden:

1. Der Gyrus centralis posterior, *Cp* (hintere Centralwindung, Gyrus ascendens parietalis, Gyrus postrolandicus, deuxième pli ascendant); er wird vorne von der Centralspalte begrenzt und geht ober- und unterhalb derselben im engen Bogen in die vordere Centralwindung über, mit welcher er parallel verläuft. Sein oberes Stück ist in der Regel schmal und unterscheidet sich dadurch auffallend von der breiten, vorderen Centralwindung.

2. Gyrus parietalis superior, *Ps* (Lobulus parietalis superior, obere Scheitelwindung, Vorzwickel, Praecuneus, Gyrus parietalis primus, oberes Scheitelläppchen), es ist dies jener Theil des Scheitellappens, der hinter dem Gyrus centralis posterior ober der Interparietalfurche gelegen ist, also auch über die Mantelkante hinüber auf die mediale Fläche reicht, wo er Praecuneus, *Prcu* (Vorzwickel) genannt wird.

3. Gyrus parietalis inferior, *Pi* (Lobulus parietalis inferior, Lobulus tuberis, untere Scheitelwindung, unteres Scheitelläppchen, Gyrus parietalis secundus). Der unter der Interparietalfurche gelegene Theil des Scheitellappens umzieht zuerst das hintere Ende der Sylvischen Furche, *Sm* (Gyrus supramarginalis), weiterhin umzieht er in ähnlicher Weise die vom Schläfenlappen herstammende, der Sylvischen Furche parallele obere Temporalfurche; letzterer Theil wird Gyrus angularis, *Ang* (Pli courbe), genannt. Gegen den Occipitallappen ist der Gyrus parietalis inferior in keiner Weise scharf abgegrenzt.

Der Gyrus frontalis inferior, mit Ausnahme der Pars orbitalis, ferner der Verbindungsbogen zwischen den unteren Enden beider Centralwindungen und der Gyrus parietalis inferior, insoweit sich dieser über die Insel hinüberlegt, werden zusammen Klappdeckel, *Op* (Operculum insulae) genannt. Hebt man das Operculum in die Höhe oder macht man einen Frontalschnitt durch die Hemisphäre (Fig. 16), so bemerkt man, dass ein sehr beträchtlicher, mit mehreren inconstanten Furchen versehener Rindenabschnitt des Operculums gegen die Fossa Sylvii und den Schläfenlappen sieht.

Die mediale Oberfläche des Scheitellappens wird später besprochen werden.

3. Der Hinterhauptslappen.

Der Hinterhauptslappen hat im Ganzen die Gestalt einer dreiseitigen Pyramide, welche mit der Basis dem Scheitel- und Schläfenlappen aufsitzt und deren Spitze durch die Hinterhauptspitze (Occipitalpol), *PO*, repräsentirt wird. Wir haben demnach auch drei Flächen zu unterscheiden, eine laterale, eine mediale und eine basale, von denen uns hier zunächst nur die laterale beschäftigen wird.

Von den im Ganzen recht inconstanten Furchen an der lateralen Fläche sind die beiden nachfolgenden noch am leichtesten aufzufinden:

1. Sulcus occipitalis transversus, *otr* (quere Hinterhauptsfurche, hinteres Querstück der Interparietalfurche). Diese Furche liegt hinter dem lateralen Stücke der Parieto-occipitalfurche und meist senkt sich die Interparietalfurche in sie ein; sie verläuft in sehr wechselnder Länge quer über den Hinterhauptslappen. — Man kann sie als Analogon der bei den Affen so auffallenden Affenspalte betrachten.

2. Sulcus occipitalis lateralis, *ol* (Sulcus occipitalis longitudinalis inferior). Etwa in der idealen Verlängerung des Hauptstückes der später zu beschreibenden oberen Schläfenfurche verläuft diese Furche am unteren Theile des Occipitallappens nach rückwärts bis nahe gegen die Hinterhauptspitze hin. (Von *Eberstaller* wird sie als untere Begrenzung des Hinterhauptslappens angesehen.)

Drei nicht immer gleich scharf begrenzte Windungen convergiren gegen die Occipitalspitze hin:

1. Gyrus occipitalis superior, *Os* (obere, erste Hinterhauptswindung, Gyrus occipitalis primus, parieto-occipitalis medialis).

2. Gyrus occipitalis medius, *Om* (mittlere, zweite Hinterhauptswindung).

3. Gyrus occipitalis inferior, *Oi* (untere, dritte Hinterhauptswindung, Gyrus temporo-occipitalis).

Der Gyrus occipitalis superior geht durch ein bogenförmig um die Fissura parieto-occipitalis herumziehendes Windungsstück (Gyrus paroccipitalis von *Wilder*, premier pli de passage von *Gratiolet*) in den gyrus parietalis superior über. Der Gyrus occipitalis medius ist die Fortsetzung des Gyrus parietalis inferior (Gyrus angularis) und der Gyrus occipitalis inferior endlich verbindet sich mit der mittleren (theilweise auch der unteren) Schläfenwindung.

4. Der Schläfenlappen.

Er besitzt eine laterale und eine untere Fläche, welche abgerundet ineinander übergehen. Wir haben an ihm vier Furchen zu unterscheiden, welche alle sagittal, der Länge nach verlaufen; dieselben sind, von der Sylvischen Furche angefangen, folgende:

1. Sulcus temporalis superior, *ts* (obere Schläfenfurche, Parallelfurche, Sulcus temporalis primus), eine sehr constante, deutliche Furche. Ihr Hauptstück ist anfänglich direct nach rückwärts gegen den Occipitallappen gerichtet, zuletzt aber wendet sich diese Furche aufwärts und wird vom Gyrus angularis umzogen.

2. Sulcus temporalis medius, *tm* (mittlere Schläfenfurche, S. tempor. secundus), sehr häufig durch Verbindungsbrücken unterbrochen.

3. Sulcus temporalis inferior, *ti* (untere Schläfenfurche, S. temporalis tertius).

4. Sulcus occipito-temporalis inferior, *oti* (innere, untere Längsfurche, Sulcus longitudinalis inferior, Fissura collateralis).

Die beiden erstgenannten Furchen erblickt man bei seitlicher Betrachtung der Hemisphäre, die beiden anderen gehören bereits der unteren Fläche an.

Die Windungen der lateralen Fläche des Schläfenlappens bilden in ähnlicher Weise wie am Stirnlappen, nur in einfacherer Gestaltung, drei parallele sagittale Züge. Vorne, an der Schläfenspitze, *PT* (Extremitas temporalis, Schläfenpol), vereinigen sich diese drei Windungen, sowie ein Theil der Windungen, welche die Unterfläche bilden, zu einer runden Kuppe.

1. Gyrus temporalis superior, *Ts* (obere Schläfenwindung, Gyrus inframarginalis, Parallelwindung, Gyrus temp. primus). Nach rückwärts zu geht diese Windung in das untere Scheitelläppchen über; sie bildet die untere Begrenzung der Sylvischen Furche. Zieht man die einzelnen Hirnlappen so weit auseinander, um einen deutlichen Einblick in die Sylvische Grube zu gewinnen, so sieht man, dass, ähnlich wie früher beim Operculum, auch ein beträchtlicher Rindentheil des Schläfenlappens, der verborgen lag, zu Tage tritt (obere Fläche des Schläfenlappens) (Fig. 15 und 16). Wir finden hier zwei oder drei, aus-

nahmsweise vier Windungen, welche, vom Gyrus temporalis superior ausgehend, schief nach rückwärts gegen den hinteren Winkel der Insel ziehen, Gyri temporales transversi (*Heschl*), von denen der vorderste, Gyrus temp. transvers. anterior, *Tt*, am constantesten und längsten ist (Fig. 15).

2. Gyrus temporalis medius, *Tm* (mittlere Schläfenwindung, Gyrus temporalis secundus).

3. Gyrus temporalis inferior, *Ti* (untere Schläfenwindung, Gyrus temporalis tertius). Diese Windung bildet den Uebergang von der lateralen zur basalen Fläche des Schläfenlappens.

4. Gyrus occipito-temporalis lateralis, *Otl* (Gyrus occipito-temporalis kurzweg, Gyrus seu Lobulus fusiformis, Spindelwindung), zwischen Sulcus temporalis inferior und S. occipito-temporalis inferior, meist in der Mitte am breitesten, daher mehr oder minder spindelförmig. Nach rückwärts zu lässt sich dieser Windungszug fast immer bis zur Occipitalspitze der Hemisphäre verfolgen, er bildet also einen wesentlichen Bestandtheil der basalen Fläche des Hinterhauptslappens.

5. Gyrus occipito-temporalis medialis (*Otm*) Gyrus seu Lobulus lingualis, Zungenwindung), zwischen Sulcus occipito-temporalis inferior und Fissura calcarina; er geht ebenfalls von der Spitze des Hinterhauptslappens aus, an dessen unterer Fläche er den grössten Theil des Raumes occupirt. Nach vorne zu verschmälert er sich und geht etwa unterhalb des Balkenspleniums in eine bisher noch nicht besprochene Windung, den Gyrus hippocampi, über; dieser letztgenannte Gyrus ist die sechste der durchwegs sagittal verlaufenden Schläfenwindungen; da er aber gewissermassen die mediale Fläche des Schläfenlappens repräsentirt, so wird er gemeinsam mit den übrigen Windungen der medialen Hemisphärenfläche besprochen werden.

Die mediale Fläche der Hemisphäre.

An der medialen Fläche (Fig. 29) macht sich die Bogengestalt der Hemisphäre am auffälligsten bemerkbar, und zwar tritt diese bogenförmige Anordnung nicht blos im Ganzen, sondern auch in den Einzelheiten der Configuration besonders deutlich hervor.

Schon der Querschnitt des Corpus callosum, *Ccll*, ist ein solcher Bogen. Um ihn schlingt sich eine Windung herum, die unterhalb des Balkenschnabels am Stirnhirne beginnt, dann aber dem Balken (durch den Sulcus corporis callosi, *ccll*, von diesem geschieden) nach hinten verläuft und nach dem Splenium weiter zum Schläfenlappen und bis nahe an dessen vordere Spitze hinzieht, Gyrus fornicatus, *Frn.* — Diese Windung besteht demnach aus zwei Abtheilungen, einer, die dem Balken anliegt, Gyrus cinguli, *Cng* (Zwinge, Gyrus corporis

callosi, häufig wird auch nur dieses Stück Gyrus fornicatus benannt) und einem freien Antheil, Gyrus hippocampi, *H* (Subiculum cornu Ammonis). Die Stelle des Gyrus fornicatus, an welcher die beiden genannten Abtheilungen sich verbinden, ist auffällig verschmälert, *I* (Isthmus gyri fornicati); hier tritt oberflächlich der Gyrus occipito-temporalis medialis heran, während in der Tiefe eine weitere versteckte Verbindung mit dem Hinterhauptslappen, und zwar mit der medialen Fläche desselben, *Cu* (dem Zwickel), aufgefunden werden kann:

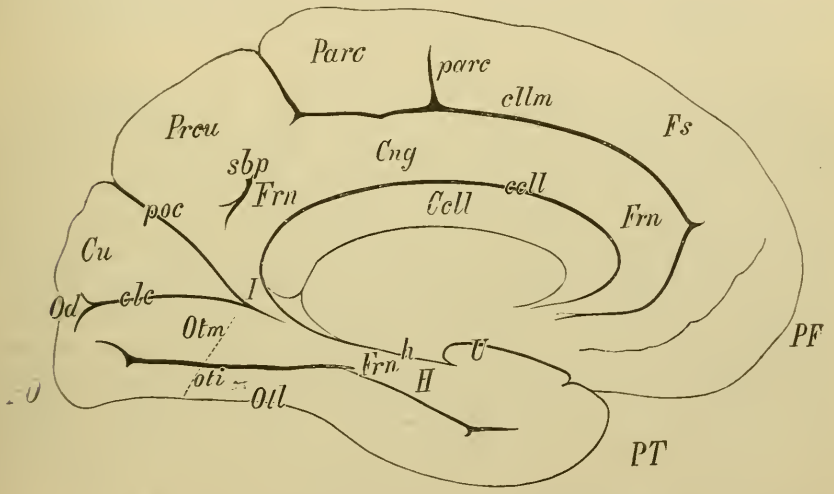

Fig. 29. Linke Grosshirnhemisphäre, mediale Fläche. $^1/_2$.

PF Frontalpol, *PO* Occipitalpol, *PT* Temporalpol, *Ccll* Corpus callosum. Furchen: *cllm* Sulcus callosomarginalis, *parc* Sulcus paracentralis, *ccll* Sulcus corporis callosi, *sbp* Sulcus subparietalis, *poc* Fissura parieto-occipitalis, *clc* Fissura calcarina, *oti* Sulcus occipito-temporalis inferior, *h* Fissura hippocampi. Windungen: *Fs* Gyrus frontalis sup., *Parc* Lobulus paracentralis, *Prcu* Präcuneus, *Cu* Cuneus, *Frn* Gyrus fornicatus, *Cng* Gyrus cinguli, *I* Isthmus gyri fornicati, *H* Gyrus Hippocampi, *U* Uncus, *O* Gyrus descendens, *Otm* Gyrus occipito-temporalis medialis, *Otl* Gyrus occipito-temporalis lateralis. Die Grenze zwischen Occipital- und Temporallappen ist durch die punktirte Linie angedeutet.

der Zwickelstiel *PCu* (Fig. 18). Am vorderen Theile des Schläfenlappens schwillt der Gyrus hippocampi stark an und bildet dabei eine Art von hakenförmiger Umbeugung, *U* (Uncus, Gyrus uncinatus, Hakenwindung). Die innere Abgrenzung jenes Bogens, der den gesammten Gyrus fornicatus bildet, entspricht der embryonalen Bogenfurche; sie wird oberhalb des Balkens im Bereiche der Zwinge durch den Sulcus corporis callosi, *ccll*, dargestellt, in ihrem unteren Antheile aber durch die Fissura hippocampi, *h*, vergl. pag. 84.

Broca fasst den Gyrus fornicatus (mit Einschluss des Tractus olfactorius) als eigenen Hirnlappen, Lobus limbicus, auf; in ähnlicher Weise statuirt *Schwalbe* seinen Lobus falciformis aus genetischen Gründen; dieser wird hauptsächlich aus Gyrus fornicatus, Septum pellucidum und Fascia dentata gebildet.

Jenen Theil der medialen Hemisphärenfläche, welchen der Gyrus fornicatus nicht beansprucht, nehmen durchwegs Rindentheile ein, die zu bereits früher besprochenen Windungszügen gehören. Es sind dies nämlich solche Windungen, die an der Mantelkante gelegen sind und daher sowohl an der lateralen, respective unteren, wie an der medialen Hemisphärenfläche zu Tage treten.

Eine Furche, Sulcus calloso-marginalis, *cllm* (Balkenfurche, Sulcus fronto-parietalis internus), die unterhalb des Balkenknies beginnt und in einem dem Balken parallelen Bogen, etwa in der Mitte zwischen Balken und Mantelkante verläuft, bildet die obere Grenze des Gyrus cinguli. Kurz vor dem Splenium wendet sich diese Furche nach aufwärts und schneidet über die Mantelkante hinüber noch ein wenig in die laterale Hemisphärenfläche, hinter der hinteren Centralwindung, ein. Ueber der Mitte des Balkens entsendet der S. calloso-marginalis einen meist nur kurzen Seitenast nach oben hin (Sulcus paracentralis, *parc*). Nachdem sich die Balkenfurche aufwärts gegen die Mantelkante gewendet hat, ist die Fortsetzung ihres anfänglichen bogenförmigen Verlaufes entweder nur durch eine leichte Impression oder aber durch eine inconstante Furche, Sulcus subparietalis, *sbp*, angedeutet.

Wir treffen nun an der medialen Fläche, abgesehen vom Gyrus fornicatus, am Stirnende beginnend, eine Anzahl verschiedener Abtheilungen. Diese sind:

1. Der Gyrus frontalis superior, *Fs*.

2. Der Verbindungsbogen zwischen den oberen Enden beider Centralwindungen, Lobulus paracentralis, *Parc* (Paracentralläppchen); er reicht nach rückwärts bis zum aufsteigenden Stücke des Sulcus calloso-marginalis; nach vorne zu ist die Abgrenzung durch den Sulcus paracentralis angedeutet.

3. Der Präecuneus, *Prcu* (Vorzwickel, Lobulus quadratus, mediale Fläche des Gyrus parietalis superior, Quader); er reicht als plumpes vierseitiges Rindenstück — annähernd von der gleichen Grösse wie der Lobulus paracentralis — bis zur Fissura parieto-occipitalis nach hinten. Ausnahmsweise bezeichnet man auch noch das obere Scheitelläppchen an der convexen Grosshirnfläche, welches allerdings in den Praecuneus übergeht, mit diesem Namen.

4. Der Cuneus, *Cu* (Zwickel, Lobulus triangularis, mediale Fläche des Gyrus occipit. superior), eine auffällige dreieckige Rindenpartie zwischen Fissura parieto-occipitalis und Fissura calcarina. Die vordere Spitze dieses Dreiecks läuft in der Tiefe als schmale Windung bis zum Isthmus gyri fornicati (vgl. Fig. 18) und wird Zwickelstiel genannt (*PCu*).

5. Den Gyrus descendens, *Od*, sehen wir als schmalen Windungszug hinter den beiden Endästchen der Fissura calcarina an der Occipitalspitze hinabziehen und den Cuneus mit

6. dem Gyrus occipito-temporalis medialis, *Otm*, verbinden.

Die Insel.

Die Insel wird von drei Seiten durch überwuchernde Hirntheile bedeckt. Dies prägt sich auch darin aus, dass die Gesammtheit der Insel eine sehr niedere dreiseitige Pyramide darstellt, deren breite Basis, medialwärts gewendet, dem Hirnstamme aufsitzt, während die Spitze, Inselpol, am meisten lateralwärts hervorragt. Sie ist gegen die anderen Hirnrindentheile durch den Sulcus circularis Reili abgegrenzt, welcher nur an jener Stelle fehlt, wo die Insel vorne und ventral in die Lamina perforata anterior übergeht (Limen Insulae, Inselschwelle, in Fig. 28 bei *trs*). Vom Inselpole strahlen 5 bis 9 Windungen (die längsten rückwärts) als Inselwindungen (Gyri recti, operti sive breves insulae) nach oben und hinten aus.

Bei dem Umstande, als die vorher geschilderten einfachen Windungsverhältnisse durch das Hinzutreten atypischer Furchen und Windungen mannigfach maskirt werden können, fällt es dem Ungeübten häufig schwer, sich in dem anscheinend regellosen Durcheinander an der Hemisphärenoberfläche zurecht zu finden. Man beginne daher mit der Sylvischen Spalte, welche durchaus mit keiner anderen Furche verwechselt werden kann, hierauf suche man die Centralspalte auf; da aber namentlich auf den ersten Blick hin ein Irrthum möglich sein könnte, so wird für das Auffinden der Centralwindungen die erwähnte und in der Regel stark auffällige Verschmächtigung der hinteren Centralwindung an ihrem oberen Theile meist einen guten Anhaltspunkt darbieten, sowie das Heraufsteigen des Sulcus callosomarginalis über die Mantelkante hinter der hinteren Centralwindung. Wenn man nun noch die Parietooccipitalspalte an der Stelle, wo sie über die Mantelkante an die laterale Hemisphärenfläche gelangt, gefunden hat, verfügt man bereits über eine Anzahl von Ausgangspunkten, welche genügen, um sich weiterhin zu orientiren.

Jedenfalls empfiehlt es sich für den Anfänger, eine grössere Anzahl von Grosshirnhemisphären auf ihre Furchen und Windungen zu untersuchen, um damit einen raschen Ueberblick über das oft sehr complicirt erscheinende Gewirr von Furchen und Windungen zu erwerben.

Solange die Hirnoberfläche noch von den inneren Hirnhäuten bedeckt wird, ist ein Auffinden der Furchen äusserst schwierig.

Varietäten und Anomalien der Hirnwindungen.

Wir haben eine Darstellung der Hauptfurchen, sowie der typischen Nebenfurchen gegeben und Verhältnisse geschildert, wie sie mit mehr oder minder grosser Leichtigkeit an jeder normalen Grosshirnhemisphäre wieder aufgefunden werden können.

Unwesentliche Verschiedenheiten in dem Verlaufe dieser primären und secundären Furchen, sowie das ganz atypische wechselnde Verhalten der tertiären Furchen bedingen die individuellen Unterschiede, welchen wir an der Gehirnoberfläche begegnen. Selbst beide Hemisphären desselben Gehirns sind in Bezug auf den Verlauf der Furchen und Windungen immer wesentlich verschieden, und zwar umsomehr, je windungsreicher das Gehirn ist. Auch bei Thieren finden wir derartige individuelle Schwankungen und solche zwischen beiden zusammengehörigen Hemisphären; hier ebenfalls um so entschiedener, je ausgebildeter, stärker gefaltet die Hirnoberfläche ist.

Die Schädelform ist von grosser Bedeutung für den Gesammthabitus der Hirnwindungen. Während nämlich in dolichocephalen Schädeln auch die Windungen und Furchen entsprechend sagittal, in die Länge gestreckt sind, wird in brachycephalen Schädeln die Tendenz zu Querwindungen und Querfurchen (respective zu welliger Gestaltung) vorherrschen müssen. Frühzeitig acquirirte Nahtsynostosen können in ähnlicher Weise den Verlauf der Windungen alteriren (*Zuckerkandl*).

Man ist oft geneigt, windungsreiche Gehirne im Allgemeinen mit einer grösseren intellectuellen Leistungsfähigkeit in Zusammenhang zu bringen; doch ist eine derartige Beziehung im einzelnen Falle nicht immer zu demonstriren. Auch hat man mitunter beobachtet, dass jene Windungszüge, denen eine bestimmte nachweisbare physiologische Bedeutung zukommt, bei solchen Individuen besonders gut entwickelt erschienen, die sich durch eine auffallende Ausbildung der betreffenden Fähigkeit auszeichneten. Das bekannteste Beispiel dafür bildet die untere Stirnwindung, die mit dem Sprachvermögen in inniger Beziehung steht. *Rüdinger* meint, dass an den Gehirnen von guten

Rednern diese Windung eine auffällige Ausbildung erkennen lässt; auch an dem sonst exceptionell kleinen Gehirne von *Gambetta* war die Pars triangularis sehr gross, stark gewunden, gewissermassen verdoppelt (*Duval*). Die Pars opercularis kann andererseits so wenig entwickelt sein, dass ein Theil der Inselwindungen ohne Bedeckung bleibt und somit von aussen sichtbar wird.

Vielfach hat man sich bemüht, eine constante Differenz zwischen dem Windungstypus beider Geschlechter ausfindig zu machen, doch haben sich nur geringe und wenig constante relative Unterschiede ergeben (*Huschke, Wagner, Rüdinger*). Namentlich wird die stärkere Entwickelung des Stirnlappens beim Manne hervorgehoben; ferner soll bei diesem der Sulcus centralis länger sein als beim Weibe (*Passet*).

Zur Zeit der Geburt sind beim Menschen die Hauptfurchen bereits alle vorhanden, die secundären und tertiären Furchen brauchen aber noch einige Zeit (nach *Sernoff* nur einen Monat) zu ihrer vollständigen Ausbildung. Uebrigens ändert sich während der ganzen Wachsthumsperiode das Gesammtbild der Furchen dadurch, dass einzelne Hirntheile sich mächtiger entwickeln, andere aber zurückbleiben; daher kann es geschehen, dass der nach vorne offene Winkel, den beide Centralspalten miteinander umschliessen, beim Kinde durchschnittlich 52 Grad, beim Erwachsenen 70 Grad beträgt (*Hamy*).

Tritt in Folge von senilem Marasmus oder aus anderen Ursachen (z. B. chronische Geisteskrankheiten) Atrophie des Gehirns ein, so werden die Windungen schmäler, die Furchen breiter. Im umgekehrten Falle kommt es zur Hypertrophie der Gehirnsubstanz, wobei die Windungen gegen die Knochenhülle des Schädels gepresst und abgeplattet werden.

Eine auffällige Vermehrung von Furchen, die aber nur oberflächlich in die Windungen einschneiden, wird Polygyrie genannt. Gelegentlich findet man, namentlich an der oberen Stirnwindung, kleine Höckerchen der Hirnrinde aufsitzen, welche ebenfalls aus Rindensubstanz bestehen.

Die Häufigkeit wirklicher **Windungsanomalien** wird verschieden angegeben, indem Manche dort eine Anomalie sehen, wo Andere lediglich eine Variation annehmen.

Der Sulcus centralis z. B. kann bis zur Fissura Sylvii herabsteigen oder umgekehrt von ihr weiter entfernt bleiben, als dies gewöhnlich der Fall ist. Diese beiden Fälle können wohl nicht mit Recht als eigentliche Anomalien angesehen werden; eher darf man eine solche supponiren, wenn diese Furche durch die ausnahmsweise mächtige Entwickelung einer fast immer vorhandenen Tiefenwindung

(in der hinteren Verlängerung des Gyrus frontalis medius) in eine obere und eine untere Hälfte zerfällt (*Heschl*), oder wenn eine Verdoppelung des Sulcus centralis vorliegt (*Giacomini*). Immerhin aber sind solche Windungsanomalien im strengen Sinne des Wortes überaus selten. Der Sulcus postcentralis oder das vordere Ende des Sulcus interparietalis schneidet nicht gar selten bis in die Sylvische Furche ein.

Auffallendere Anomalien der Hirnoberfläche finden wir als rein teratologische Erscheinungen, z. B. bei der Cyclopie, bei Mikrocephalen in Verbindung mit Defecten einzelner Hirntheile, wie Mangel des Balkens, der Hinterhauptslappen (Inoccipitie, *Richter*), der Riechorgane (Arhinencephalie, *Kundrat*) — aber auch im Anschlusse an gewisse pathologische Destructionsprocesse (intra- oder extrauterin entstanden), z. B. in der Porencephalie (ein bis in den Seitenventrikel reichender, aussen nur von den Hirnhäuten abgeschlossener Substanzverlust).

Eine der interessantesten und seletneren teratologischen Windungsanomalien besteht darin, dass beide Hemisphären nicht völlig voneinander getrennt sind, so dass einzelne Windungszüge die Mantelspalte überschreiten (*Hadlich, Wille, Kundrat, Arnold, Turner*).

Physiologische Bedeutung der Grosshirnwindungen.

Eine genaue Kenntnis der topographischen Verhältnisse an der Gehirnoberfläche schien namentlich von jener Zeit an geboten, als man zu der Ueberzeugung gelangte, dass den einzelnen Regionen der Grosshirnrinde verschiedene physiologische Bedeutung zukomme. Wenn auch einige Physiologen noch immer auf dem Standpunkte verharren, dass ein derartiges **Localisiren** der differenten Hirnrindenfunctionen im Bereiche dieses Organes gar nicht oder nur im allerbescheidensten Masse erlaubt sei, so liefert doch die klinische Erfahrung durch eine überaus grosse Anzahl gelungener Localdiagnosen den unwiderleglichen Beweis dafür, dass einzelne Gebiete der Grosshirnrinde mehr als andere mit bestimmten Leistungen zusammenhängen. Eine völlige Uebereinstimmung in der Vertheilung der Functionen an der Hirnrinde konnte allerdings auch unter den Anhängern der Localisationstheorie bisher nicht erreicht werden und wir wollen uns daher damit begnügen, jene Punkte anzuführen, welche als feststehend gelten dürfen. Da wir uns auch der Anschauung einer gemässigten Localisation, wie sie namentlich durch *Exner* zuerst und am entschiedensten ausgesprochen wurde, anschliessen müssen, so sind vorerst folgende Punkte wohl zu beachten:

Die einzelnen Rindencentren oder Rindenfelder darf man sich nicht als genau umschriebene, von den Nachbarcentren scharf abgegrenzte Gebiete denken; sie stellen vielmehr nur die Orte der maximalen Beziehung zu der entsprechenden Function dar, von wo diese functionelle Beziehung über einen grossen Theil der Gehirnoberfläche allmählich abklingend sich ausbreitet. Daraus folgt aber fernerhin, dass die Rindenfelder theilweise ineinander zu liegen kommen, sich also theilweise decken.

An dieser Anschauungsweise müssen wir in der nun folgenden Uebersicht festhalten und dürfen die dort namhaft gemachte functionelle Bedeutung der einzelnen Hirnrindentheile nur in dem obigen Sinne als maximale physiologische Beziehung verstehen.

Der Gyrus frontalis superior und medius sind in ihrer Function noch nicht genügend erkannt, häufig hat man sie in Beziehung zu den höheren psychischen Leistungen, der „Intelligenz", bringen wollen. Sie sind es auch, welche bei der Dementia paralytica am meisten leiden.

Der Gyrus frontalis inferior, Gyrus centralis anterior et posterior, Lobulus paracentralis und etwa noch der vorderste Theil des Gyrus parietalis superior bilden zusammen ein Gebiet, welches als motorische Rindenregion (motorisches Feld, motorische Sphäre) bezeichnet wird. Hier ist die motorische Thätigkeit der Hirnrinde localisirt, und zwar hauptsächlich in Beziehung zu den Muskeln der entgegengesetzten Körperhälfte und nur in weitaus untergeordneterem Grade zu den gleichseitigen Muskeln.

Die Vertheilung der einzelnen Muskelgruppen auf diesem Gebiete ist folgende:

Zungenmuskeln — Gyrus frontalis inferior, und zwar Pars opercularis und wahrscheinlich auch noch Pars triangularis (linkerseits: motorisches Sprachcentrum).

Gesichtsmuskeln — unterer Theil des Gyrus centralis anterior.

Muskeln der oberen Extremität — mittlerer Theil des Gyrus centralis anterior und noch übergreifend auf den Gyrus centralis posterior.

Muskeln der unteren Extremität — oberster Theil beider Gyri centrales, Lobulus paracentralis und etwa noch vorderster Theil des Gyrus parietalis sup.

Für die übrigen hier nicht genannten willkürlichen Muskeln ist eine sichere Localisation vorderhand noch nicht möglich. Die unwillkürlichen Muskeln stehen aller Wahrscheinlichkeit nach in keiner derartigen directen Abhängigkeit von der Grosshirnrinde.

Die Anschauung von *Munk*, dass in den motorischen Rindengebieten auch die Sensibilität der entsprechenden Körperregionen

ihre corticale Vertretung habe (Fühlsphäre), konnte durch klinische Beobachtungen bisher noch nicht genügend gestützt werden.

Ein grosser Theil des Parietallappens functionirt in einer noch fast gar nicht aufgeklärten Weise.

Der Occipitallappen (hauptsächlich der Cuneus), vielleicht auch die angrenzende Partie des Parietallappens (namentlich der Gyrus angularis, *Ferrier*) stehen in unzweifelhafter Beziehung zum Gesichtssinne; wir haben hier den Sitz der Gesichtsempfindungen für die temporale Hälfte der gleichseitigen und für die nasale Hälfte der contralateralen Retina zu suchen. Ob auch die motorischen Rindencentren für die äusseren Augenmuskeln in dieser Gegend, etwa in den angrenzenden Theilen des Parietallappens liegen, muss noch dahingestellt bleiben.

Der Temporallappen hat wahrscheinlich ähnliche Beziehungen zu den Gehörsempfindungen, wie der Occipitallappen zum Sehen; doch gilt dies wohl nur für die obere, höchstens noch für die mittlere Temporalwindung. Der vorderste Theil des Temporallappens, vorzüglich aber die Gegend des Uncus ist anatomisch mit dem centralen Riechapparate enge verknüpft. Das ganze übrige, sehr bedeutende Gebiet dieses Lappens ist bisher in physiologischer Beziehung noch vollständig unergründet.

Aus der gegebenen Darstellung ersieht man, dass eine scharfe Abgrenzung der einzelnen Rindencentren thatsächlich nicht besteht. Wahrscheinlich sind individuelle Schwankungen in nicht geringem Grade vorhanden. Die, wie bereits erwähnt wurde, sehr beträchtlichen Rindenantheile, welche in der Tiefe der Furchen verborgen sind, schliessen sich, soweit es bekannt ist, functionell dem hier Mitgetheilten an.

Rücksichtlich der Hirnfaltungen im Allgemeinen konnte bisher nicht einmal die principielle Frage entschieden werden, ob die Furchen nur den Zweck haben, eine Vergrösserung der Hirnoberfläche zu ermöglichen, oder ob sie letztere gleichzeitig auch in physiologisch ungleichwerthige Territorien abtheilen sollen. — Nach den eben auseinandergesetzten physiologischen Anschauungen dürfte aber diese zweiterwähnte Bedeutung den Furchen nur in beschränktem Masse zukommen.

Es kann keinem Zweifel unterliegen, dass die Schädelkapsel und deren Inhalt (das Gehirn) sich in ihrem Wachsthum wechselseitig beeinflussen (vergl. pag. 96); es wäre aber völlig verfehlt, die Entstehung und Anordnungsweise der Hirnwindungen lediglich auf den durch die Schädelwand geleisteten Widerstand zurückführen zu wollen.

Soviel steht jedenfalls fest, dass durch die Furchung am Grosshirne eine Vergrösserung der Oberfläche erzielt wird — das Gleiche gilt für die Kleinhirnwindungen, die Windungen der unteren Olive und des Corpus dentatum cerebelli. — In die Furchen des Gross- und Kleinhirnes dringen Falten der innersten, gefässreichen Hirnhaut, wodurch eine möglichst ausgiebige Ernährung der Hirnrinde ermöglicht wird; die Hirnfurchen sind daher auch als Nährschlitze aufzufassen (*J. Seitz*).

Für alle Windungen im Centralnervensysteme gilt das Gesetz, dass sie um so schmäler sind, je schmäler das gewundene graue Blatt ist. Daher sind die Occipitalwindungen die schmälsten am Grosshirn, die des Kleinhirns aber noch viel weniger breit.

Auch die vergleichende Anatomie konnte bisher wenig neue Gesichtspunkte in der Auffassung der Grosshirnfurchung bieten. Innerhalb derselben Ordnung kommt den grösseren Thieren das mehr gefaltete Gehirn zu, doch ist der Furchenreichthum neben anderen Factoren sowohl von der Grösse des Thieres als auch von dessen Intelligenz abhängig (*Krueg*).

DRITTER ABSCHNITT.

Histologische Elemente des Centralnervensystems.

Um den Bau des Centralnervensystems richtig erfassen zu können, ist es unumgänglich nothwendig, alle Elemente genau zu kennen, aus denen es sich zusammensetzt.

Es sind nicht ausschliesslich nervöse Gebilde, die sich an dem Aufbau des Centralnervensystems betheiligen; diese sind vielmehr eingeflochten in ein Gerüst andersartiger Elemente, die zu deren Ernährung und Stütze vorhanden sind.

Ich gebe zunächst die Uebersicht aller im Centralnervensysteme anzutreffenden Gewebsarten, die wir dann der Reihe nach einzeln näher betrachten werden.

A. Nervöse Bestandtheile:

1. Nervenfasern.
2. Nervenzellen.

B. Nicht nervöse Bestandtheile:

1. Gefässe.
2. Epithelien.
3. Stützgewebe:
   a) Bindegewebe.
   b) Neuroglia.

A. Nervöse Bestandtheile.

1. Nervenfasern.

Wir werden bald sehen, dass mehrere Arten von Nervenfasern unterschieden werden müssen — allen aber ist ein histologischer Bestandtheil gemeinsam, dessen Anwesenheit allein für die Nervenfaser charakteristisch ist, der **Axencylinder** (Cylinder axis, Primitivband,

Axenfaser). Man erkennt den Axencylinder an frischen, peripheren Nervenfasern nur schwer; erst nach Einwirkung verschiedener Reagentien tritt er deutlich hervor, so dass man eine Zeitlang an seiner Präexistenz in der lebenden Nervenfaser zweifeln und ihn als ein Kunstproduct bezeichnen konnte.

Um den Axencylinder darzustellen, gibt es zahlreiche Methoden. Man nehme den ganz frischen Nerven eines eben getödteten Thieres — der N. ischiadicus des Frosches eignet sich wegen seiner dicken Fasern besonders gut — und zerzupfe einen Theil, ohne weiteren Zusatz als ein wenig Serum, am Objectträger möglichst rasch und fein, wobei man Acht habe, die einzelnen Fasern recht lang und gerade auszubreiten; hierauf bringt man auf das Präparat einen Tropfen Collodium und bedeckt mit einem Deckgläschen. Man wird nun bald die Axencylinder als dunklere Bänder im Inneren der Fasern verlaufen sehen; doch hält sich dieses Präparat nur kurze Zeit.

Legt man ein grob zerzupftes Stück des frischen Nerven für 24 Stunden in eine schwache Lösung von Ueberosmiumsäure (0·1 Procent) und zerfasert nach vorheriger Auswässerung, so erhält man Präparate, welche ausser zahlreichen anderen, später zu beschreibenden Details auch den Axencylinder als centrales helleres Band erkennen lassen. Solche Fasern kann man auch nachträglich mit Pikrokarmin oder Fuchsin u. a. färben.

Zur Isolirung frischer peripherer Nervenfasern, was oft sehr schwierig ist, gibt *S. Mayer* folgende gute Methode an. Man schneidet aus der Continuität eines grösseren Nerven ein etwa ½ Centimeter langes Stück derart heraus, dass es auf dem darunter befindlichen Muskel liegen bleibt, und hebt auf letzterem das Nervenstück, ohne es zu berühren, heraus, um es dann auf eine dunkle Unterlage zu übertragen. Bald bemerkt man, dass sich die starke Nervenscheide an beiden Schnittenden etwas von ihrem Inhalt retrahirt hat, der sich als die eigentliche, nur mit einer geringen Menge nicht nervösen Gewebes untermischte, atlasglänzende Nervensubstanz präsentirt. Fixirt man nun mittelst einer Nadel den Nerven an einer nicht weiter zu verwendenden Stelle, so kann man mit der anderen Nadel durch einen leichten Zug ein an einem Schnittende aus der Scheide hervorragendes feines Bündel herausziehen, welches sich ohne besonderen Widerstand weiter zerlegen lässt.

Mit Karmin gefärbte Schnitte von dem in doppeltchromsaurem Kali gehärteten Rückenmarke oder verlängerten Marke liefern je nach der gewählten Schnittrichtung Präparate, an denen die Nervenfasern mit scharf roth gefärbten Axencylindern entweder der Länge

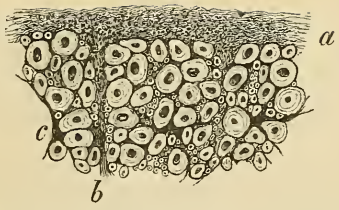

Fig. 30. Querschnitt aus dem Vorderstrange des Rückenmarks. Karminfärbung. Vergr. 150. *a* peripherer grauer Rindensaum, *b* kleineres Septum. In der Marksubstanz sind ausser den querdurchschnittenen groben und feinen Nervenfasern noch drei deutliche vielstrahlige Bindegewebszellen zu sehen; eine davon ist mit c bezeichnet.

Fig. 31. Periphere markhaltige Faser. Härtung in chroms. Kali, Färb. m. Karmin, Zupfpräp. Vergr. 200. *a* der gewundene Axencylinder, *b* Ranvier'sche Einschnürung, *c* Kern der Schwann'schen Scheide.

nach oder im Querschnitte erscheinen (Fig. 30). Aehnlich kann man auch periphere Nervenstämme behandeln oder dieselben zerzupfen.

Bei den genannten Präparationsmethoden erscheint der Axencylinder als ein nahezu homogener Strang, welcher allerdings meist zahlreiche Windungen und Knickungen im Inneren der Nervenfaser erkennen lässt, doch sind diese nur als durch die Härtung entstandene Kunstproducte anzusehen (Fig. 31). In Alkohol gehärtete Nervenfasern sollen nach *Fleischl* ihren Axencylinder besser conserviren.

Durch Anwendung anderer Hilfsmittel gelingt es aber auch noch, weitere Details im Baue des Axencylinders zu erkennen. Er ist nämlich aufzufassen als ein hohler Schlauch (Axencylinderscheide), erfüllt von einer zähflüssigen (nach Anderen leichtflüssigen) Substanz, in welcher eine Anzahl äusserst feiner Fasern (Primitivfibrillen) eingelagert ist. Die Anzahl dieser Primitivfäserchen hängt von der Dicke des Axencylinders ab *(Kupffer* zählte in den dickeren Nervenfasern des Froschischiadicus über hundert Primitivfibrillen); ihre Dicke ist fast immer so gering, dass eine Messung auch bei Anwendung starker Vergrösserungen nicht möglich ist. — In der Mitte des Axencylinders sind diese Fibrillen meist dichter gedrängt, während die peripheren Theile oft ganz fibrillenlos erscheinen. Die grossen Nervenfasern im Bauchstrang des Flusskrebses zeigen im lebenden Zustande, ganz frisch in einem Tropfen Blute desselben Thieres untersucht, diese Fibrillenbündel *(Remak, Freud)* besonders als centralen Strang. Nach Maceration frischer Nervenfasern in schwacher Chromsäurelösung (1 : 2000) wird die fibrilläre Structur des Axencylinders mitunter auch deutlich sichtbar. Für Dauerpräparate empfiehlt *Kupffer* folgende Methode: Der Nerv wird in physiologischer

Streckung fixirt. Dies geschieht nach *Ranvier* in der Weise, dass das frische Nervenstück auf ein kleines Holzstäbchen (z. B. ein Streichholz) übertragen wird; dieses Stäbchen hat man vorher eine Strecke weit in seinem mittleren Theile dünner zugeschnitten; der Nerv wird dann brückenartig durch eine obere und eine untere Ligatur darauf fixirt. Nerv und Holzstiel werden hierauf zwei Stunden lang in 0·5procentige Osmiumsäurelösung gelegt, durch zwei Stunden in destillirtem Wasser ausgewaschen und für ein bis zwei Tage in eine concentrirte wässerige Lösung von Säurefuchsin gebracht. *Jacobi* findet, dass eine concentrirte wässerige Lösung von Bismarckbraun, in gleicher Weise angewendet, vortheilhafter sei. Dann wäscht man 6 bis 12 Stunden in absolutem Alkohol aus, hellt den Nerven in Nelkenöl auf, bettet ihn in Paraffin ein (24stündiges Verweilen in etwas über dem Schmelzpunkte flüssig erhaltenem Paraffin) und macht nun Längs- und Querschnitte. Die so erhaltenen Präparate zeigen die Primitivfibrillen im sonst ungefärbten Axencylinder (Fig. 32). An bestimmten Stellen der Nervenfaser, die wir später als *Ranvier*'sche Einschnürungen kennen lernen werden, rücken die einzelnen Fibrillen des Axencylinders dicht aneinander *(Boveri)*.

Fig. 32. Periphere Nervenfasern vom Frosch. Ueberosmiumsäure und Bismarckbraun, *a* Längsschnitt, *b* Querschnitt. Vergr. 1000.

Lässt man ein kleines Stückchen weisser Substanz aus dem Rückenmarke eines eben getödteten Thieres in einer schwachen wässerigen Lösung von salpetersaurem Silberoxyd (1 : 400) 8 bis 14 Tage im Dunkeln maceriren, zerfasert, nach vorherigem Auswaschen in destillirtem Wasser, in einem Tropfen Glycerin und setzt das fertige Präparat eine kurze Zeit der Einwirkung des Tageslichtes aus, so trifft man viele vom Marke entblösste Axencylinder, welche in einer längeren Strecke ihres Verlaufes durch das Silber gebräunt erscheinen. Bei genauerer Betrachtung sieht man, dass diese Färbung meist nicht continuirlich ist, sondern durch eine Succession dunkler und heller Querbänder hervorgerufen wird. Die Breite dieser Streifen ist verschieden (1 bis 4 μ), bleibt aber innerhalb eines kleinen Verlaufsstückes des Axencylinders in der Regel constant, so dass dieser mehr oder minder zart, gleichmässig quergestreift erscheint — im Gegensatze zu der Längsstreifung, welche uns die früheren Methoden aufgewiesen haben (Fig. 33).

Diese Bräunung durch Silber betrifft aber nur anscheinend den Axencylinder selber, thatsächlich ist es eine äusserst dünne, zarte Membran, die den Schlauch darstellt, in welcher die flüssige Axen-

Fig. 33. Axencylinder aus der weissen Substanz d. Rückenmarkes deren Scheide durch Argentum nitricum quergestreift erscheint, Frommann'sche Streifen. Bei *a* nackter Axencylinder. Vergr. 400.

Fig. 34. Eine frische markhaltige Nervenfaser aus dem N. ischiadicus des Frosches. Beginnende Markgerinnung, bei *a* ist der Axencylinder ein wenig frei, bei *b* austretende Myelinkugeln. Vergr. 200.

cylindersubstanz mit den Fibrillen enthalten ist — **Axencylinderscheide.** Man sieht häufig am Ende einer Faser den geronnenen Axencylinder ungefärbt aus seiner Scheide eine Strecke weit heraustreten. Worauf diese eigenthümliche Art der Silberimprägnation beruht, kann noch nicht angegeben werden, doch wäre es vollkommen verfehlt, dieselbe lediglich als ein weiter nicht zu beachtendes Kunstproduct anzusehen. Die Dicke des Axencylinders steht nicht immer in directem Verhältnisse zur Breite der Querstreifen. Diese zuerst von *Frommann* beschriebene Zeichnung am Axencylinder — daher als *Frommann*'sche Streifen bekannt — findet sich auch an peripheren Nerven, ferner auch an noch marklosen Rückenmarksfasern neugeborener Thiere.

Der Axencylinderschlauch wird bei den meisten Nervenfasern noch von einer oder mehreren Umhüllungen umgeben, und zwar sind dies die Markscheide, die *Schwann*'sche Scheide und die Fibrillenscheide. Diese drei genannten Scheiden finden sich an der Mehrzahl der peripheren Nerven, daher diese bei den zunächst folgenden Untersuchungen das Beobachtungsmateriale abgeben mögen.

Die **Markscheide** folgt nach aussen von der Axencylinderscheide; an frisch herauspräparirten Nervenfasern beginnt sie bald, namentlich in den äusseren Schichten, zu gerinnen, wodurch zunächst das Bild der sogenannten doppeltcontourirten Fasern entsteht (Fig. 34). Später gerinnt das Nervenmark bis an den Axencylinder hin zu kugeligen Massen, so dass die Faser in ihrem ganzen Aussehen noch mehr alterirt wird. An den Enden der Nervenfasern treten diese Gerinnungsproducte als eigenartige, rundliche, vielgestaltige Tropfen, Myelintropfen, aus.

Die meisten Farbstoffe, z. B. Karmin, werden von der Markscheide nur sehr wenig aufgenommen, daher sie, auch an gehärteten Präparaten, nach Behandlung mit obigen Tinctionsmitteln ganz oder nahezu ungefärbt bleibt. Ein Querschnitt durch einen peripheren Nerv oder durch das

Rückenmark zeigt dann um den gefärbten Axencylinder den hellen Saum des Markes, und zwar erscheint dieses meist concentrisch geschichtet. Häufig sind auch einzelne dieser Ringe im Inneren des Markes ein wenig gefärbt (Fig. 30); dabei geschieht es, dass am Querschnitte die Markscheiden einzelner Fasern ganz ungefärbt bleiben, während andere hingegen merklich viel Farbstoff, oft auch nur in einzelnen concentrischen Schichten, aufgenommen haben. Es beruht dies aber, wie überhaupt die concentrische Schichtung des Markes, auf dem Gerinnungsvorgange und nicht auf histologisch, respective physiologisch verschiedenem Verhalten der gefärbten und der ungefärbten Nervenfasern. Auf Längsschnitten erscheinen nämlich viele Nervenfasern während einer längeren Verlaufsstrecke mit unregelmässig tingirten, streckenweise blassen und dann wieder gefärbten Markscheiden. Manche Färbungsmethoden, so namentlich die Säurefuchsin- und die Hämatoxilinfärbung von *Weigert*, sowie manche Goldmethoden bezwecken eine Färbung der Markscheide.

Fig. 35. Periphere Nervenfaser aus dem Ischiadicus des Frosches, nach Osmiumsäurebehandlung. *a* Ranvier'sche Einschnürung, *b* Kern der Schwann'schen Scheide. Man bemerkt ausserdem an der dunkelgefärbten Markscheide zahlreiche Lantermann'sche Einkerbungen. Vergr. 400.

Nervenfasern, welche durch 24 Stunden, am besten in physiologischer Streckung, in einer schwachen Lösung von Ueberosmiumsäure (0·1 bis 0·2 Procent) gelegen waren und die man nach vorherigem Auswässern in Glycerin untersucht, zeigen immer deutlich, dass die Markscheide nicht ununterbrochen über den Axencylinder hinwegzieht, sondern in gleichmässigen Abständen (beim Frosche zwischen 1 und 2 Millimeter) Zwischenräume freilässt, gegen die sich das Mark von beiden Seiten her meist kolbig absetzt, während man in der Mitte den Axencylinder durchpassiren sieht (Fig. 35). Diese Stellen wurden von *Ranvier* zuerst beschrieben und führen nach ihm den Namen der *Ranvier*'schen Einschnürungen (Schnürringe, Etranglements annullaires). Dieselben sind, wenn auch meist weniger klar, nicht nur an frisch zerzupften Nervenfasern zu sehen, sondern auch an den lebenden Fasern in der Froschlunge *(Rawitz)*, wodurch ihre Präexistenz sichergestellt erscheint.

An Osmiumpräparaten bemerkt man ferner, dass das Mark aus weiteren kleinen Stückchen zusammengesetzt ist, die wie eine Anzahl

von Trichtern auf dem Axencylinder aufgesteckt sind. Dieses Bild war schon *Stilling* bekannt und wurde später ziemlich gleichzeitig von *Schmidt, Lantermann* und *Zawerthal* wieder beschrieben. Man bezeichnet diese Theile des Markes als Marksegmente, zwischen denen die Einkerbungen sich befinden. Diese „Einkerbungen" mögen vielleicht Kunstproducte sein, unter allen Verhältnissen beruht aber ihr regelmässiges Auftreten auf der präformirten Eigenschaft des Markes, derart zu zerklüften, daher sie jedenfalls unser Interesse beanspruchen. Sowohl die Einschnürungen, als die von ihnen wohl zu unterscheidenden Einkerbungen können zahlreiche Varietäten der Form darbieten.

Fig. 36. Ein kurzes Stück eines peripheren Nervenstämmchens nach Silberbehandlung mit zahlreichen Ranvier'schen Kreuzchen. Vergr. 30.

Die **Schwann'sche Scheide** (Membrana limitans, äusseres Neurilemm) ist ein sehr dünner, zarter, dabei aber fester Schlauch, welcher dem Marke enge anliegt; sie ist daher unter gewöhnlichen Verhältnissen fast ebensowenig sichtbar, wie die Axencylinderscheide. Die *Schwann*'sche Scheide wird aber schon bemerkbar, wenn man an isolirten frischen peripheren Nervenfasern das Mark durch leichten Druck auf das Deckglas an den Enden herausquellen macht.

Ein dünnes Nervenbündel wird möglichst frisch in Wasser abgespült und nun für 10 Minuten bis höchstens eine Stunde in eine wässerige Lösung von salpetersaurem Silber (1 : 300) gebracht, hierauf nochmals in Wasser abgewaschen und in Glycerin eingeschlossen. Wenn man nun das Präparat einige Zeit einem mässigen Lichte exponirt, so zeigen sich schon bei schwacher Vergrösserung an verschiedenen Stellen des Nervenstämmchens kleine schwarze Kreuze (Fig. 36), deren Bedeutung erst richtig erkannt werden kann, wenn man ein derart vorbereitetes Bündel mit Nadeln zerfasert und die isolirten Nervenfasern betrachtet. Man sieht nun, dass diese Kreuze (Fig. 37) aus einem Querbalken und einem Längsbalken bestehen; ersterer reicht von der *Schwann*'schen Scheide bis an die Axencylinderscheide heran und entspricht einem mit Silber dunkel imprägnirtem Diaphragma, welches in der Gegend der *Ranvier*'schen Einschnürung die beiden Enden der Markscheide voneinander trennt, daher Zwischenmarkscheide genannt werden darf, und durch seine centrale Oeffnung den

Fig. 37. Eine isolirte markhaltige Nervenfaser nach Silberbehandlung. *a* Ranvier'sche Einschnürung. Vergr. 200.

Achsencylinder durchpassiren lässt. Als Zwischenmarkscheide bezeichnen Andere *(Kuhnt)* äusserst zarte membranöse Trichter, welche, den *Lantermann*'schen Segmenten entsprechend, zwischen *Schwann*'scher und Axencylinderscheide ausgespannt sein sollen. Der Längsbalken des Kreuzes entsteht dadurch, dass die Axencylinderscheide sich ober- und unterhalb dieses Diaphragmas in der bereits geschilderten Weise eine Strecke weit derart mit Silber imprägnirt, dass die Querstreifen um so undeutlicher werden, je weiter man sich von der Zwischenmarkscheide entfernt. Diese Zwischenmarkscheide, welche an Osmiumpräparaten ungefärbt bleibt, stellt also eine Verbindung der *Schwann*'schen Scheide mit der Axencylinderscheide dar.

Zwischen je zwei *Ranvier*'schen Einschnürungen besitzt die *Schwann*'sche Scheide einen längsovalen Kern, der meist an beiden Enden noch ein wenig körniges Protoplasma zeigt und in eine entsprechende Vertiefung der Markscheide eingebettet ist. (Nur bei Fischen finden sich auch mehrere Kerne in einem Internodium.) Am deutlichsten treten die Kerne der *Schwann*'schen Scheide entweder nach Färbung mit Karmin oder Anilinfarben hervor, oder auch an Ueberosmiumpräparaten (Fig. 31 und 35); an letzteren sind sie leicht grünlichgrau gefärbt.

Jede Faser eines peripheren Nerven scheint schliesslich noch von einem lose anliegenden zarten Mantel umgeben zu sein, der **Fibrillenscheide**. Diese besteht aus einem sehr dünnen Häutchen, in welchem sich anscheinend zarte, der Länge nach verlaufende Fibrillen (wohl nur Fältchen) erkennen lassen. Kerne, die dieser Scheide anliegen und die z. B. nach Färbung mit Fuchsin deutlich hervortreten, sollen nach *A. Key* und *Retzius* endothelialen Zellen angehören, die die Fibrillenscheide bekleiden. Zwischen *Schwann*'scher und Fibrillenscheide ist ein Lymphspaltraum; doch dürfte die Fibrillenscheide häufig nicht allseitig völlig geschlossen sein.

Von den zahlreichen abweichenden Anschauungen über den Bau der markhaltigen Nervenfasern sei die Angabe von *Ewald* und *Kühne* erwähnt, welche auf Grundlage ihrer Verdauungsversuche mit Pepsin und Trypsin annahmen, dass die ganze Markscheide von einem dichten Netzwerke hornartiger Substanz (Neurokeratin) durchzogen sei (Horngerüste), in ähnlicher Weise, wie schon *Stilling* die Nervenfasern abgebildet hatte. Eigenthümliche spiralig gewundene Fasern wollen *Rezzonico, Golgi, Cattani* u. A. in den *Lantermann*'schen Einkerbungen gesehen haben, also den *Kuhnt*'schen Trichtern (s. o.) entsprechend.

Nervenfasern, welche alle die oben geschilderten Bestandtheile besitzen, findet man ausschliesslich in den peripheren Nerven.

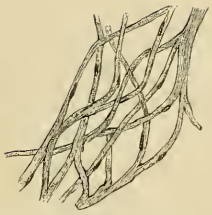

Fig. 38. Remak'sche Fasern aus dem Sympathicus des Kaninchens. Karminfärbung. Vergr. 200.

Axencylinder — die, wie erwähnt, unbedingt zum Begriffe einer nervösen Faser gehören — ohne jede weitere Hülle werden in der grauen Substanz des Centralnervensystems, sowie in den peripheren Endorganen angetroffen; meist sind sie sehr fein und können auch aus einer einzigen Primitivfibrille bestehen.

Axencylinder mit *Schwann*'scher Scheide, aber ohne Markscheide, setzen zum grossen Theile den sympathischen Grenzstrang zusammen; in diesem, sowie in den sympathischen Geflechten finden sich neben nicht wenigen markhaltigen Nervenfasern (deren Markscheide häufig ungemein zart ist) hauptsächlich derartige marklose Fasern, welche ziemlich zahlreiche längsovale Kerne an ihrer Peripherie zeigen; letztere gehören der *Schwann*'schen Scheide an, die dem Axencylinder so fest anliegt, dass sie als Membran kaum erkannt werden kann. Charakteristisch für diese marklosen (grauen oder *Remak*'schen) Fasern ist auch der Umstand, dass sie sich vielfach theilen und untereinander netzförmig verbinden. Vielleicht ist aber die Maschenbildung nur auf den Umstand zurückzuführen, dass die *Remak*'schen Fasern sich schwer isoliren lassen. Nach *Boveri* sollen sie übrigens auch eine der Markscheide analoge zarte Scheide besitzen. — Man sucht sich den Halsstrang des Sympathicus bei einem lebenden oder eben getödteten Thiere, lässt denselben durch 24 Stunden in einer schwachen Lösung (1 : 200) von doppeltchromsaurem Kali, färbt mit Karmin und zerfasert (Fig. 38).

Fig. 39. Centrale markhaltige Nervenfasern aus dem Gehirne, ohne Schwann'sche Scheide. Vergr. 200.

Auch in den peripheren cerebrospinalen Nerven findet man vereinzelte graue Fasern; die Fasern des Nervus olfactorius bestehen ausschliesslich aus solchen nackten Axencylindern mit *Schwann*scher Scheide. Auch die peripheren Enden aller motorischen und sensiblen Fasern verlieren erst ihr Mark, und schliesslich auch die *Schwann*'sche Scheide.

Fig. 40. Varicöse feinste Axencylinder aus dem Bulbus olfactorius vom Hunde. Vergr. 400.

Endlich gibt es markhaltige Nervenfasern, denen aber die äussere Umhüllung der *Schwann*schen Scheide fehlt; alle markhaltigen Fasern des

Centralnervensystems gehören hierher. Man gelangt am besten zu ihrer Ansicht, wenn man ein kleines Stückchen aus der weissen Substanz des Gehirns oder Rückenmarkes durch 24 Stunden in eine Lösung von Ueberosmiumsäure (1 : 1000) legt und dann zerfasert. Da an derartigen Fasern das Mark nicht durch eine schützende Hülle zusammengehalten wird, so bildet es nach ihrer Isolirung keine gleichmässige Begrenzung derselben, sonder buchtet sich verschiedenartig aus (daher „varicöse Nervenfasern") und bricht auch leicht derart vom Axencylinder ab, dass dieser durch längere Strecken hindurch frei wird (Fig. 39).

Die feinen marklosen und die feinsten markhaltigen, aber der *Schwann*'schen Scheide entbehrenden Nervenfasern (auch an der Peripherie) zeigen den Axencylinder mit zahlreichen kleinen Anschwellungen besetzt (varicöser Axencylinder); es dürfte dies darauf zurückzuführen sein, dass die feinsten Axencylinder nicht mehr von einer Axencylinderscheide eingeschlossen sind (Fig. 40).

Ein histologischer Unterschied zwischen sensiblen und motorischen Nervenfasern ist bisher noch nicht aufgefunden worden. Es ist auch nicht richtig, dass, wie man früher meinte, die motorischen Fasern durchwegs ein grösseres Caliber haben als die sensiblen; *Schwalbe* hat vielmehr nachgewiesen, dass im Allgemeinen jene Fasern die dicksten sind, welche den längsten Verlauf haben. — Soweit es sich um Säugethiere handelt, besitzen grosse Thiere in der Regel dickere Nervenfasern, was mit obiger Annahme im Einklange stehen würde.

Im Rückenmarke vieler Fische findet sich im Vorderstrange jederseits eine einzige auffallend grosse Nervenfaser von nahezu 0·1 Millimeter Durchmesser, *Mauthner's* kolossale Faser. Auch die für das elektrische Organ des Malapterurus electricus bestimmte Faser im Rückenmarke dieses Fisches (ebenfalls jederseits nur eine einzige) zeichnet sich durch besondere Grösse aus. — Die markhaltigen Fasern des Gehirns unterscheiden sich von denen des Rückenmarkes durch ihre besondere Feinheit. — Bei allen Wirbellosen, sowie bei den Cyclostomen und Lophiobranchieren finden sich keine markhaltigen Nervenfasern. Doch hat *Rawitz* bei den Acephalen eine dem Marke an die Seite zu stellende Substanz im Nervensystem gefunden. Ebenso sind die Nervenfasern bei Embryonen der früheren Stadien durchwegs marklos, und dem Umstande, dass sie erst nach und nach, theilweise erst nach der Geburt, ihre Markumhüllung erhalten, verdanken wir, wie schon früher erwähnt wurde, eine der wichtigsten Untersuchungsmethoden.

Die peripheren Nervenfasern des neugeborenen Hundes beispielsweise sind zwar schon markhaltig, doch ist das Mark stellenweise

noch derart ungleichmässig abgelagert, dass die Faser dadurch einer varicösen Nervenfaser sehr ähnlich wird (Fig. 41). Vielleicht haben wir in dieser rosenkranzartigen Anlagerung der Markumhüllung die Ursache der *Lantermann*'schen Einkerbungen zu suchen.

Die markhaltige Nervenfaser hat eine wechselnde, verschiedenartige histologische Auffassung erlitten. Eine von diesen Anschauungen, welche in jüngster Zeit durch *Boveri* präcisirt und ausgeführt wurde und jedenfalls Beachtung verdient, sagt aus, dass die periphere markhaltige Nervenfaser zusammengesetzt sei aus einer Succession röhrenförmiger Zellen, durch welche ein continuirliches, ununterbrochenes Fibrillenbündel, der Axencylinder, durchgesteckt ist. Jedes Internodium zwischen zwei *Ranvier*'schen Einschnürungen entspricht einer solchen Zelle mit einem Kerne; die *Schwann*'sche Scheide schlägt sich an der Einschnürungsstelle nach innen zur Axencylinderscheide hin um, die also dem Axencylinder selbst gar nicht angehört und daher auch besser inneres Neurilemm zu nennen wäre. Eine Continuität der *Schwann*'schen Scheide über die *Ranvier*'sche Einschnürung hinüber soll also nicht bestehen und so die Selbstständigkeit der einzelnen Zelle gewahrt bleiben. Doch scheint *Jacobi* Recht zu haben, welcher in einer eingehenden Untersuchung aus der jüngsten Zeit daran festhält, dass die *Schwann*'sche Scheide an den Schnürringen keine Unterbrechung erleidet. Man kann sich mit *Vignal* vorstellen, dass die Fibrillenbündel des embryonalen Axencylinders von äusserst weichen, amöboiden Zellen umfangen und eingescheidet werden, etwa in der Art, wie die Amöbe einen Fremdkörper rings umfliesst und in sich aufnimmt. Die morphologische Bedeutung der Schnürringe wäre demnach dahin zu fixiren, dass sie den Ausdruck der Contactflächen zweier benachbarter Zellen darstellen — einen intercellulären Spaltraum (*Boveri*).

Fig. 41. Periphere Nervenfaser vom neugeborenen Hunde mit partieller Markanlagerung. *a* Kern der Schwann'schen Scheide. Vergr. 200.

Krankhafte Veränderungen der Nervenfasern.

Es sind bisher nur wenige pathologische Alterationen an den Nervenfasern bekannt geworden; gewiss fehlen die Hilfsmittel, solche immer zu erkennen.

Die wichtigste und am eingehendsten studirte Form der **Degeneration markhaltiger Fasern** ist jener Zerfall, den eine vom Centrum getrennte periphere Nervenfaser aufweist, vgl. pag. 20. Einschlägige Versuche wurden

zuerst von *A. Waller* ausgeführt, daher „Degénération wallérienne". Wenn man einen beliebigen Nerven eines Säugethieres (auch dazu eignet sich der N. Ischiadicus ganz besonders gut) durchschneidet und das periphere Stück nach Ablauf von 2 bis 14 Tagen (bei Kaltblütern gehen diese Veränderungen langsamer vor sich) untersucht, so findet man, besonders deutlich nach Osmiumsäurebehandlung, folgende Veränderungen: Die Markscheide zerfällt anfangs unregelmässig, späterhin zeigen sich nur mehr vereinzelte geschwärzte Tropfen und daneben zahlreiche ungefärbte Körnchen; die *Schwann*'sche Scheide wird davon nur streckenweise vollständig ausgefüllt, an anderen Stellen sinkt sie ein. Das Protoplasma um ihre Kerne erscheint vermehrt. Der Axencylinder wird brüchig, zerfällt in eine Succession verschieden grosser, häufig geschlängelter Stücke und verschwindet endlich gänzlich (Fig. 42). Im letzten Stadium erscheint die *Schwann*'sche Scheide nahezu als einziger Rest der Nervenfaser, sie gleicht einem dünnen, fibrillären Bindegewebsstrange; nur einzelne Gruppen kleiner Körnchen und wenige Myelintropfen in ihrem Inneren erinnern daran, dass wir es mit einem Schlauche zu thun haben; dabei kommt es durch Karyomitose *(Tangl)* zur Vermehrung der Kerne.

Fig. 42. Zwei degenerirende Nervenfasern aus den vorderen Rückenmarkswurzeln eines erweichten Rückenmarkes. Vergr. 200.

In der ersten Zeit nach der Durchschneidung der Nerven ist die Entartung sowohl im peripheren, wie im centralen Stumpfe meist nur bis zum nächsten *Ranvier*'schen Schnürringe vorgedrungen und scheint hier gleichsam aufgehalten zu werden *(Engelmann)*. Während aber am centralen Stumpfe Monate hindurch — trotz der functionellen Unthätigkeit — ein Weiterschreiten der Degeneration anscheinend nicht beobachtet werden kann, geht der periphere Theil des Nerven schon bald in seinem ganzen Verlaufe die oben beschriebene Veränderung ein.

Genauere Beobachtungen ergeben aber, dass auch im centralen Stumpfe manche (beim Menschen viele, bei den meisten Thieren nur wenige) Nervenfasern ganz in der gleichen Weise degeneriren, sowie dass andererseits eine entsprechende Anzahl von Fasern im peripheren Stumpfe intact bleibt *(F. Krause)*. Es sind dies offenbar solche sensible Fasern, die ihr trophisches Centrum an der Peripherie besitzen.

Degenerationsprocesse an marklosen Nervenfasern sind bisher nur wenig bekannt, z. B. an den feinen Fasern der Cornea. An den *Remak*'schen Fasern der peripheren Nerven hat *Ranvier* Vergrösserung der Kerne und Auftreten von eigenthümlichen, schwach lichtbrechenden Körnchen, sowie von Fettkörnchen constatirt.

Der Vorgang in den **centralen Nervenfasern**, welche von ihrem trophischen Centrum getrennt wurden und den man als secundäre Degeneration bezeichnet, scheint in manchen wesentlichen, aber gegenwärtig noch nicht hinreichend zu präcisirenden Punkten von dem Processe in den peripheren Nerven abzuweichen.

Späterhin (nach 2 bis 3 Monaten) kann man an den durchschnittenen peripheren Nerven den Process der **Regeneration** der Nervenfasern verfolgen. Im Grossen und Ganzen handelt es sich darum, dass die Axencylinder des centralen Stumpfes die Grundlage für die neuzuschaffenden Nervenfasern bilden, indem sie durch die Narbe hindurch in den peripheren Stumpf hineinwachsen und hier, zum grossen Theil innerhalb der alten *Schwann*'schen Scheiden, oft mehrere in einer Scheide, gegen die Peripherie sich fortsetzen. Diese neugebildeten Nervenfasern sind anfänglich bedeutend feiner als die alten und die Abstände zwischen je zwei Einschnürungen weitaus kürzer. Ein directes Zusammenwachsen eines durchschnittenen Nerven prima intentione ist auszuschliessen (*Krause*).

S. Mayer hat nachgewiesen, dass in normalen peripheren Nerven ein fortwährender Wechsel der Nervenfasern stattfindet; daher kann man immer Fasern im Stadium der Degeneration, andere in dem der Regeneration antreffen. Besonders deutlich ist dies bei der Wanderratte (Mus decumanus) der Fall.

Mit dem früher beschriebenen Zerfalle der Nervenfaser, welcher seinen Grund in der Aufhebung des trophischen Einflusses bestimmter Centren auf den Nerven hat, wurde häufig die **neuritische Degeneration** zusammengeworfen; beide Vorgänge hielt man für identisch, während sie in Wirklichkeit wesentlich verschieden sind.

Diese zweite Erkrankungsform peripherer Nerven trifft man in manchen Infectionskrankheiten (vorzüglich Diphtheritis) und bei gewissen Intoxicationslähmungen, z. B. der Bleilähmung (*Gombault*). Hier ist die Nervenfaser nicht in ihrer Totalität erkrankt, sondern nur im Bereiche einzelner Segmente, mit welchen ganz normale Segmente abwechseln; ferner betrifft die Erkrankung nur die *Schwann*'sche und die Markscheide, während der Axencylinder intact zu bleiben scheint, und endlich sind die Zerfallsproducte des Markes nicht wie dort grössere Myelintropfen, sondern Häufchen von feinen Fettkörnchen. Aehnlich — mit Ausnahme der segmentären

Localisation — soll nach *Gombault* auch die Degeneration der peripheren Nerven bei der alkoholischen Lähmung sein.

Bezüglich der centralen Nervenfasern lassen sich hier die pathologisch-anatomischen Vorgänge bei der disseminirten Sklerose anreihen, für welche *Schulze* zuerst nachgewiesen hat, dass die Axencylinder, trotz des Verschwindens der Markscheiden, erhalten bleiben.

Eine Regeneration centraler Nervenfasern mit Wiederkehr ihrer physiologischen Leistung kommt wenigstens bei höheren Thieren niemals zu Stande. Die beiden Stümpfe eines peripheren Nerven wachsen wieder zusammen, eine durchtrennte centrale Nervenfaser ist für immer ausser Action gesetzt.

Eine andere Form der Nervendegeneration ist mit partieller **Hypertrophie des Axencylinders** verbunden. Dieselbe findet sich vorzüglich an centralen Nervenfasern, und zwar immer als Zeichen eines Reizzustandes, z. B. in myelitischen oder encephalitischen Herden, häufig auch bei Neuroretinitis an den Opticusfasern der Retina, die ja ebenfalls den centralen Fasern gleichzustellen sind (perlschnurartige Anschwellung). Im geringeren Grade zeigt der Axencylinder eine Succession leichter Anschwellungen, varicöse Axencylinder (Fig. 43); in vorgeschritteneren Stadien kann er streckenweise bis zum Sechsfachen seines normalen Durchmessers anschwellen, dabei zeigt sich meist auch schon beginnende quere Zerklüftung. — Oft finden sich an den verbreiterten Stellen feine Fettkörnchen, gewöhnlich in Längsreihen; durch ihre Anwesenheit wird der degenerative Charakter dieses Vorganges unzweifelhaft festgestellt. Im entzündlich veränderten Marke können sich einzelne Anschwellungen der Axencylinder so sehr mit Fettkörnchen füllen, dass sie das Bild der Fettkörnchenzellen darbieten (*Unger*). Auch zur Kernbildung und Kerntheilung soll es in solchen Anschwellungen des Axencylinders kommen (*Hamilton*, *Unger*).

Fig. 43. Verschiedene Formen von hypertrophisch - varicösen Axencylindern aus erweichten Stellen des Rückenmarkes. Vergr. 200.

Verkalkte Nervenfasern, die nicht als Fortsätze verkalkter Ganglienzellen aufzufassen wären, sind selten. *Förster* zeichnet verkalkte Nervenfasern aus der Lendenanschwellung des Rückenmarkes.

Durch Anwendung verschiedenartiger Reactionen hat man gehofft, anderweitige krankhafte Veränderungen an der Nervenfaser aufzudecken (z. B. mittelst Safranin, *Adamkiewicz*).

2. Nervenzellen.

Der histologische Begriff einer Nervenzelle (Ganglienzelle, Ganglienkörper, Ganglienkugel, Belegungskörper) ist nicht leicht festzustellen. Wir können uns vorstellen, dass sich in ein Bündel von nervösen Primitivfibrillen (und zwar meist inmitten ihres Verlaufes, vielleicht aber auch mitunter an ihrem Ende) ein Zellkern mit seinem Protoplasma einschiebt und dass die Fibrillen an dieser durch das Auftreten des Kernes gekennzeichneten Stelle eine gewisse Umlagerung erleiden. Damit wäre theoretisch der einfachste und allgemein giltige Typus der Nervenzelle gegeben; doch ist es praktisch unmöglich, das Vorhandensein dieser Bedingungen zu statuiren; ebenso gelingt es nur äusserst selten, ein anderes Merkmal, welches die nervöse Natur einer Zelle unbedingt erweist, unter dem Mikroskope unzweifelhaft aufzufinden, nämlich den directen Uebergang eines Fortsatzes der fraglichen Zelle in eine markhaltige Nervenfaser.

Wir müssen daher nach solchen Nebenumständen suchen, welche es uns ermöglichen, wenigstens in der Mehrzahl der Fälle zu entscheiden, ob wir es mit einer Nervenzelle zu thun haben oder nicht. (Vergl. Fig. 44, 45 und 46.)

Die Grundform der Nervenzelle ist die Kugelform, aus welcher dann durch Verlängerung einer Achse die Spindelform entsteht. Niemals aber ist der Durchmesser einer Nervenzelle in einer Richtung im Vergleiche zu den anderen Dimensionen sehr stark verkürzt (wie z. B. bei Plattenepithelien) oder verlängert (wie bei Muskelzellen).

Dadurch, dass von jeder Ganglienzelle mindestens ein Fortsatz, meist aber deren mehrere abgehen, und zwar in der Weise, dass der Zellkörper sich allmählich verjüngt, kann die Kugel- oder Spindelform zwar noch mannigfach alterirt werden, doch wird sie nie völlig verwischt.

Alle Nervenzellen besitzen ein körniges Protoplasma, das sich noch eine Strecke weit in die meisten Fortsätze hinein verfolgen lässt.

Im Inneren der Zelle ist ein runder oder ovaler, mitunter auch abgerundet-eckiger, relativ grosser, heller Kern, der ausser einer eigenthümlichen Granulation, die gelegentlich auch ein deutliches Netzgerüst zusammensetzt, ein auffallend starkes Kernkörperchen (Nucleolus) besitzt, in welchem häufig noch ein Nucleolulus gesehen werden kann. An sehr grossen Nervenzellen kann der Kern durch das Protoplasma des

Zellleibes nahezu verdeckt sein, während das Kernkörperchen vermöge seines starken Lichtbrechungsvermögens noch deutlich hervorleuchtet. Nervenzellen mit zwei Kernen sind im Sympathicus häufig zu sehen.

Im Protoplasma der Zelle, namentlich an der Wurzel der Fortsätze, ist eine fibrilläre Streifung oft recht klar zu erkennen (Fig. 44).

Am schwierigsten ist es, die kleineren Ganglienzellen von anderen zelligen Gebilden zu unterscheiden; kein Zweifel kann bei den grösseren obwalten, welche überhaupt zu den grössten Zellen gehören (bis 0·1 Millimeter und auch mehr im Durchmesser; die elektrische Zelle



Fig. 44. Eine Vorderhornzelle aus dem Rückenmarke des Hechtes. Vergr. 150.

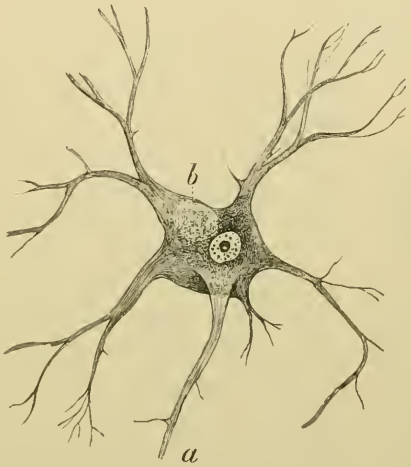

Fig. 45. Eine Vorderhornzelle aus dem Rückenmarke des Menschen. *a* Axencylinderfortsatz, bei *b* Pigmenthäufchen. Vergr. 150.

Fig. 46. Eine pigmentirte Nervenzelle aus dem Locus coeruleus des Menschen. Vergr. 150.

im Rückenmarke des Malapterurus misst sogar bis 0·21 Millimeter), die wir im Thierreiche antreffen.

Weitere Merkmale, welche herbeigezogen werden können, um die Erkennung von Nervenzellen zu erleichtern, sind folgende:

Viele Nervenzellen, namentlich die grösseren, enthalten ein Häufchen lichtgelber Körnchen, die man als aus einer schwach gefärbten, fettähnlichen Substanz bestehend betrachtet und meist als „Pigment" bezeichnet; dieses ist in der Regel an einer Seite der Zelle in der Nähe eines Fortsatzes angesammelt (Fig. 45, 47 und 48). Ein dunkles, braunes Pigment ist weniger häufig, es kann den

Zellleib nahezu überall erfüllen, so dass nur der Kern hell bleibt, und auch noch eine Strecke weit in die Fortsätze hinein dringen (Fig. 46). Derartige dunkle Zellen sind in grösserer Menge beisammen an zwei Stellen des Gehirns, nämlich in der Substantia nigra Soemmeringi und im Locus coeruleus. Mehr vereinzelt finden sie sich an anderen Orten, z. B. am Rande des Vaguskernes. — Ausserhalb des Gehirns sind stark pigmentirte Ganglienzellen in den Spinalganglien und in den Ganglien des Sympathicus vorhanden (Fig. 47). Bei Thieren sind pigmentirte Zellen im Nervensystem sehr selten; beim Menschen scheint eine Parallele zwischen dem allgemeinen Pigmentreichthum und der Pigmentfülle in den Nervenzellen nicht zu bestehen. Sämmtliche Nervenzellen des Neugeborenen sind noch pigmentfrei; sie erhalten erst in späteren Jahren Pigment, welches im hohen Alter immer am reichlichsten vorhanden ist. Manche grosse Nervenzellen, wie z. B. die *Purkinje*'schen Zellen der Kleinhirnrinde, bleiben allerdings immer ohne Pigment; ebenso viele von den kleinsten Zellen.

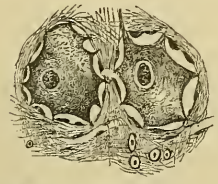

Fig. 47. Zwei Zellen aus einem Spinalganglion des Menschen; sie sind merklich geschrumpft und daher an vielen Stellen von der Kapsel, deren Kerne deutlich sichtbar sind, zurückgezogen. Es entsteht dadurch ein Bild, als ob die Zellen zahlreiche Fortsätze besitzen würden. Vergr. 200.

Das Pigment in den Nervenzellen ist chemisch noch nicht genügend definirt; das helle Pigment färbt sich mit Ueberosmiumsäure, sowie häufig auch bei Hämatoxilinfärbung nach *Weigert* etwas dunkler. Das dunkle Pigment in den Nervenzellen des menschlichen Gehirns wird unter der Einwirkung von concentrirter Schwefelsäure heller. Bei Süsswassermollusken findet sich in den Nervenzellen ein Pigment, welches mit concentrirter Schwefelsäure grün, blau bis indigo wird (*Buchholz*), und bei Acephalen existirt ein solches braungelbes Pigment, welches mit diesem Reagens eine tief olivengrüne Farbe annimmt (*Rawitz*).

Die Pigmentkörnchen in den menschlichen Nervenzellen erscheinen (ganz frisch können sie kaum zur Untersuchung gelangen) bei stärkster Vergrösserung durchwegs rundlich, rundlicheckig.

Ein weiteres Kennzeichen der Nervenzellen ist das Verhalten ihres Kernes gegen Hämatoxilin. Färbt man ein Schnittpräparat in der früher (pag. 11) angegebenen Weise schwach mit Alaunhämatoxylin, so treten alle Kerngebilde intensiv blau hervor, mit alleiniger Ausnahme der Kerne in den Nervenzellen; selbst die grössten haben nur einen lichten blaugrauen Ton angenommen.

Eine eigentliche Hülle kommt den Nervenzellen nicht zu; an manchen Orten (in den Spinal- und Sympathicusganglien, ähnlich auch im accessorischen Acusticuskerne, befinden sie sich eingeschlossen in eine Kapsel aus Epithelzellen, zwischen denen der meist einfache Zellfortsatz austritt (Fig. 47). Nach *M. Schulze's* Angabe findet man im Acusticus des Hechtes Nervenzellen, welche noch mit einer Markhülle umgeben sind.

Man orientirt sich über die Form der Nervenzellen, über ihre Fortsätze und über ihre feinere Structur theils an Schnittpräparaten, welche nach einer der früher angegebenen Methoden behandelt wurden, theils an frischen Isolationspräparaten. Letztere erhält man nach vorhergehender Maceration eines kleinen, möglichst frischen Stückchens aus der grauen Substanz des Centralnervensystems, z. B. aus dem Vorderhorne des Rückenmarkes. Die Maceration geschieht am besten in einer schwach weingelben Lösung von doppeltchromsaurem Kali (2 bis 4 Tage) oder in einer Mischung von 1 Theile absolutem Alkohol und 2 Theilen Wasser (*Ranvier*). Der Macerationsflüssigkeit kann man gleich ein wenig Karmin- oder Fuchsinlösung beifügen. Mit Hilfe des Präparirmikroskopes lassen sich dann grössere Zellen mit ihren Fortsätzen leicht isoliren. Ziemlich gute Dauerpräparate erhält man, wenn man den Schlamm, welcher die isolirten Zellen enthält, am Objectträger ausbreitet, eintrocknen lässt und nun direct in Damarlack einschliesst. Auch nach circa 14tägigem Aufenthalte in einer 0·1procentigen Lösung von Ueberosmiumsäure kann man die Zellen gut isoliren. Zum Einschluss der Isolationspräparate empfiehlt *Vignal* mit etwas arseniger Säure versetzte Glyceringelatine.

Bezüglich der Fortsätze lehren namentlich die Isolationspräparate mancherlei.

Anastomosen zwischen zwei Ganglienzellen vermittelst eines dickeren Fortsatzes, wie dieselben häufig beschrieben und abgebildet werden, existiren nicht oder wenigtens nur als Abnormitäten.

Die Fortsätze der Ganglienzellen theilen sich entweder wiederholt dichotomisch, bis sie in Fäserchen äusserster Feinheit zerfallen sind, die man als Primitivfibrillen auffassen kann und die wegen ihrer grossen Zartheit eine weitere Isolirung und Verfolgung nicht gestatten (Fig. 45) oder aber es gehen von dem Fortsatze (z. B. vom Spitzenfortsatze der pyramidenförmigen Zellen in der Hirnrinde, Fig. 48), während er successive feiner wird, sehr feine Zweigchen unter rechtem Winkel mit etwas verbreitertem Ansatze ab. Wahrscheinlich geht wenigstens ein Fortsatz jeder Nervenzelle (vielleicht aber bei manchen Zellen deren mehrere), bevor er in feinste Primitivfibrillen zerfällt, in den Axencylinder

einer markhaltigen Nervenfaser über; dieser Fortsatz kann dann als Axencylinderfortsatz, Hauptfortsatz, bezeichnet werden, zum Unterschiede von den zuerst beschriebenen Protoplasmafortsätzen *(Deiters)* oder verästelten Fortsätzen *(M. Schulze)*. Ein solcher directer Uebergang eines Zellfortsatzes in eine markhaltige Faser kann aber nur unter ganz besonders günstigen Bedingungen gesehen werden *(Koschewnikoff)*. Auch charakterisirt sich der Axencylinderfortsatz nach *Deiters* durch sein mehr hyalines, glasiges Aussehen (Fig. 45).

Wenn man aber eine grössere Anzahl von Zellen auf ihre Fortsätze prüft, so wird man selbst mit Hilfe der am besten dazu geeigneten Methoden (z. B. Silber- oder Sublimatfärbung von *Golgi*, *Pal*) finden, dass sich in sehr vielen, vielleicht sogar in den meisten Fällen der Axencylinderfortsatz keineswegs unzweifelhaft charakterisirt; man darf daher nicht schematisiren und in vorschneller Weise einen Axencylinderfortsatz diagnosticiren, sondern thut besser daran, ihn nur dort, wo er sich durch sein ganzes Verhalten deutlich und sicher als solcher kennzeichnet, anzuerkennen.

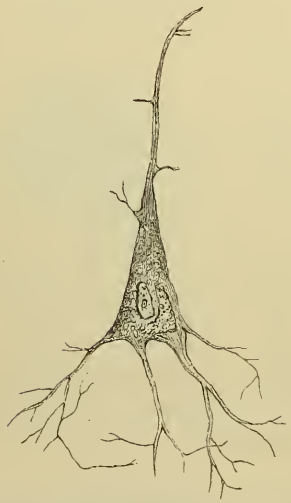

Fig. 48. Pyramidenförmige Nervenzelle aus der Rinde des Grosshirnes vom Menschen. Vergr. 200.

Die Zahl der Fortsätze an den Ganglienzellen ist allerdings eine wechselnde, doch dürfte sie selbst bei den fortsatzreichsten selten mehr als 5 bis 6 betragen. Apolare Nervenzellen scheinen physiologisch nicht verständlich; sie sind entweder als Zellen im Entwickelungsstadium oder aber in den meisten Fällen als Kunstproducte anzusehen. *Rauber* meint, es könnten solche apolare Zellen auch als Hemmungsbildungen auftreten, als Nervenzellen, welche auf ihrer ursprünglichen, fortsatzlosen Stufe stehen geblieben sind. Auch bei der physiologischen Verwerthung unipolarer Zellen stösst man auf Schwierigkeiten; da sich aber ihr Fortsatz in der Regel bald theilt, so hat man wohl das Recht, sie wenigstens in vielen Fällen als bipolare Zellen, deren Fortsätze sich bereits vor dem Zellkörper vereinigen, zu betrachten. *Ranvier* hat dies Verhalten der Zellen mit einem Fortsatz (Tube en *T*) nachgewiesen.

Die feinsten Endverästelungen der Fortsätze gehen in ein Nervennetz über, welches sich überall in der grauen Substanz findet und aus welchem sich wahrscheinlich wieder dickere Axencylinder sammeln, die sich weiterhin mit Mark bekleiden.

Eigenthümlich ist das Verhalten der Fortsätze an den Sympathicuszellen des Frosches (*Beale, Arnold*); hier verläuft ein Fortsatz, der in gewöhnlicher Weise trichterförmig aus der Zelle entspringt, gerade und theilt sich meist erst in einiger Entfernung von der Zelle, während ein zweiter Fortsatz (Spiralfaser) den ersteren in mehrfachen Spiraltouren umgibt und sich schliesslich auch mit Mark bedecken soll.

Je weiter wir in der Wirbelthierreihe von den niederen Formen zu den höheren emporsteigen, um so entwickelter also das Centralnervensystem ist, desto zahlreicher werden die Fortsätze an den Nervenzellen. Dies lässt sich an homologen Abschnitten des Centralorganes leicht nachweisen; man vergleiche beispielsweise die Vorderhornzellen im Rückenmarke der Fische, die meist nur bipolar sind, mit den sternförmigen, fortsatzreichen Zellen dieser Gegend bei grösseren Säugethieren (Fig. 44 und 45). Es wird ja die Nervenzelle zu um so complicirteren und mannigfacheren Leistungen befähigt sein, je zahlreicher die Leitungswege sind, welche sie mit anderen Nervenelementen verbinden.

Ueberlebende, noch nicht abgestorbene Nervenzellen lassen sich am besten von wirbellosen Thieren gewinnen. Die Ganglienhaufen des Flusskrebses, z. B. im Schweife, werden nach der Angabe von *Freud* im Blute desselben Thieres, das aus der Wunde des Panzers hervorquillt, untersucht. Man sieht dann, dass auch die lebende Zelle aus einer netzförmig angeordneten Substanz besteht, welche sich in die Fibrillen der Nervenfasern fortsetzt, und aus einer homogenen Zwischensubstanz. — In den Kernen dieser Zellen hat *Freud* eine wechselnde Anzahl vielgestaltiger Körper (meist sind es längere oder kürzere Stäbchen, gewundene, gegabelte Fäden u. dgl.) gesehen, welche, solange die Zelle lebt, Form- und Ortsveränderungen deutlich erkennen lassen.

E. Fleischl hat an den frischen Ganglienzellen aus dem Ganglion Gasseri des Frosches unter der Einwirkung von Borsäure Bewegungen des ganzen Kernes beobachtet.

Durch die Einführung der *Ehrlich*'schen Färbung intra vitam mit Methylenblau (pag. 25) sind uns weitere wichtige Thatsachen über das Verhalten lebender Nervenzellen (aus dem Sympathicus und den Spinalganglien) zu ihren Fortsätzen bekannt geworden (*Ehrlich, Aronson, Smirnow*). An den Zellen des Sympathicus vom Frosch bleibt

der gerade Fortsatz ungefärbt, während die Spiralfaser sich intensiv blau färbt; man erkennt dann, dass letztere zu feinen Fibrillen zerfällt, welche die Oberfläche der Zelle umspinnen, wie die Stricke einen Luftballon, und mit knopfförmigen Anschwellungen versehen sind. Aehnlich stellen sich die Spinalganglienzellen beim Kaninchen und überhaupt beide genannten Zellarten bei höheren Wirbelthieren dar. Da sich bei der Methylenblauinfusion die sensiblen Fasern besonders leicht färben, so darf man wohl die Spiralfaser als centripetalleitenden Fortsatz der Zelle ansehen (*Ehrlich*).

Das verschiedene Verhalten, welches benachbarte Ganglienzellen gegen gewisse Farbstoffe zeigen können, namentlich bei der Hämatoxylinfärbung nach *Weigert* (chromophile und chromophobe Zellen) lässt auf Differenzen in der Function schliessen (*Flesch*, *Koneff*, *Benda*).

Eine ganz eigenthümliche Art zelliger Körper findet sich an vielen Stellen des Centralnervensystems, z. B. in der Substantia gelatinosa, in der Retina, namentlich zahlreich aber in der Körnerschicht des Kleinhirns. Auf diese als **Körner** bezeichneten Zellen passen die Angaben über Nervenzellen durchwegs nicht. Sie bestehen fast ausschliesslich aus einem granulirten Kerne von 5 bis 8 Millimeter Durchmesser, ohne stark lichtbrechendes Kernkörperchen, die Protoplasmahülle ist sehr schmal; manchmal lassen sich Fortsätze oder die Protoplasmaschicht überhaupt nicht erkennen, im besten Falle sind die Fortsätze sehr fein und nicht weit zu verfolgen (Fig. 49). Auch färben sich die Kerne dieser Körner intensiv mit Hämatoxylin. Es liegt demnach gar kein Grund vor, sie als den Nervenzellen ganz gleichwerthig aufzufassen, wie dies wiederholt geschehen ist. Andererseits entsprechen sie aber in ihrem Baue auch nicht vollständig anderen Gewebselementen, z. B. Bindegewebszellen, abgesehen von dem Umstande, dass es nicht recht begreiflich erscheint, welches die physiologische Bedeutung so massenhafter Anhäufungen von nicht nervösen Elementen an manchen Stellen des Nervensystems sein könnte.

Fig. 49. Körner aus der Rinde des Kleinhirns. Vergr. 200.

Wir werden daher gut thun, diese Körner, zu deren Anschauung man am besten durch Zerzupfen eines Stückchens Kleinhirnrinde kommt, als eine eigenartige, dem Nervensysteme adjungirte Gewebsspecies zu betrachten.

Als einen neuen morphologischen Bestandtheil der peripheren Nerven hat *Adamkiewicz* die sogenannten Nervenkörperchen beschrieben, welche nach Färbung mit Safranin an peripheren Nerven, die in *Müller*'scher Flüssigkeit gehärtet sind, gesehen werden können. Es

sind dies eigenthümliche, zarte, spindelförmige Zellen, die den Nervenfasern enge anliegen und am Querschnitte als braunrothe Halbmonde erscheinen. Dieselben färben sich auch mit verschiedenen basischen Anilinfarbstoffen und verhalten sich vollkommen analog den sogenannten Mastzellen (grosse, grob granulirte Zellen, die sich bei local gesteigerten Ernährungszuständen aus Bindegewebskörperchen entwickeln); daher erklärt *Rosenheim* diese „Nervenkörperchen" nur für Mastzellen. Sie fehlen bei Neugeborenen und treten erst im höheren Alter in grösserer Anzahl auf.

Ueber die **histologische Bedeutung der Nervenzellen** bestehen noch sehr weit auseinandergehende Anschauungen; man hat sie sogar überhaupt nicht als Zellen gelten lassen wollen (*Arndt*) und deshalb den Namen „Nervenkörper" für sie vorgeschlagen.

Wir sind auch noch gar nicht in der Lage, die früher beschriebenen Varietäten in der Gestalt, Grösse, Pigmentirung der Zellen, namentlich aber das Verhalten ihrer Fortsätze in genügend klaren Zusammenhang mit ihrer physiologischen Leistung zu bringen.

Ganz besonders ist auf den Pigmentgehalt hinzuweisen, der uns mit grösster Entschiedenheit einen Fingerzeig für die Function der Zelle und den besonderen Stoffwechsel in ihrem Protoplasma gibt; leider nur verstehen wir diesen Fingerzeig noch nicht.

Hinsichtlich der Grösse der Zellen wissen wir, dass sehr dicke Nervenfasern meist zu grossen Ganglienzellen und umgekehrt gehören dürften. Wenn dies richtig ist und die längeren Nervenbahnen sich thatsächlich durch die gröberen Fasern auszeichnen, dann müssten auch die grössten Nervenzellen mit den längsten Bahnen zusammenhängen. Im Allgemeinen ist dieser Satz gewiss unrichtig, kann aber möglicherweise innerhalb eines gewissen Gebietes, z. B. für die Pyramidenzellen der Grosshirnrinde, eine wenigstens beschränkte Geltung haben. Ebenso ist es gewiss nicht bedeutungslos, dass die gesammten, äusserst zahlreichen, grossen Zellen der Kleinhirnrinde durchwegs von nahezu ganz gleichem Durchmesser sind.

Vorzüglich hat man sich bestrebt, einen durchgreifenden Unterschied zwischen der sensiblen und der motorischen Zelle (besser ausgedrückt der mit sensiblen, respective motorischen Bahnen in directer Beziehung stehenden Zelle) ausfindig zu machen. Man möge überhaupt bei der Aufstellung derartiger Unterscheidungen recht zurückhaltend sein. Gewiss wird es auch Zellen geben, welche weder motorisch noch sensibel (in dem angedeuteten Sinne) genannt werden dürfen, z. B. etwa rein trophische oder andere, welche nur mit den höheren psychischen Functionen zusammenhängen — und endlich besonders viele, die man, wenn auch ihre functionelle Bedeutung klar erkannt

wäre, streng genommen in gar keine dieser Kategorien einreihen könnte.

Um ältere derartige Versuche zu übergehen, seien nur die Angaben von *Golgi* angeführt. Er unterscheidet zweierlei Ganglienzellen, welche sich mittelst der Sublimatfärbungsmethode sehr deutlich charakterisiren: 1. Ganglienzellen, deren Axencylinderfortsatz zwar eine Anzahl von Seitenästchen abgibt, aber, ohne seine Selbstständigkeit zu verlieren, in den Axencylinder einer Markfaser übergeht. 2. Ganglienzellen, deren Axencylinderfortsatz sich nach und nach gänzlich durch Theilung in ein Fasernetz auflöst. Die Zellen erster Kategorie findet *Golgi* an den Ursprungszellen motorischer Nerven, die der zweiten Kategorie an den sensiblen Nerven, er bezeichnet daher jene als motorisch und diese als sensibel.

Hierbei hat sich aber, wie wir sehen, das sonderbare Resultat ergeben, dass bei den zweitgenannten Zellen der Axencylinderfortsatz gerade jenes Merkmales entkleidet wurde, das ihn eben zum Axencylinderfortsatz macht, nämlich der directe Uebergang in den Axencylinder einer Nervenfaser. — Es mag dies ein Hinweis mehr sein, mit dem Auffinden solcher Axencylinderfortsätze vorsichtig zu sein.

Vollkommen unsicher sind unsere Kenntnisse über das Verhalten der feinsten aus den Zellfortsätzen entstandenen Verzweigungen. Am meisten verbreitet ist die Anschauung, dass diese letzten Endreiserchen ein dichtes Filzwerk bilden, dabei aber einerseits direct mit denen von anderen Nervenzellen anastomosiren, sowie andererseits, etwa durch Aneinanderlagerung, Axencylinder von Nervenfasern aus sich entstehen lassen. Jede Nervenzelle — oder wenigstens fast jede — würde danach mit vielen anderen ihres Gleichen aus der Umgebung in ununterbrochener Continuität verknüpft sein.

Wesentlich anders ist das Verhältnis nach der Auffassung *Forel's*. Er meint, dass die feinsten Zweigchen verschiedener Nervenelemente etwa derart ineinandergreifen, wie die Aeste zweier benachbarter Bäume, also ineinander nicht unmittelbar übergehen. Allerdings lässt er es im Unklaren, wie er sich die freien Enden dieser feinsten Reiserchen vorstellt. Vom physiologischen Standpunkte aus liegt keinerlei Nothwendigkeit vor, eine directe Continuität der Fortsätze anzunehmen; wir können uns, soweit die höchst rudimentären Vorstellungen über den physiologischen Vorgang in den Nervenzellen ein Urtheil erlauben, ganz wohl denken, dass auch die blosse Contiguität, das vielfache Ineinandergreifen genügt, um eine Uebertragung von Reizen zu ermöglichen, etwa so wie die von *Ehrlich* nachgewiesene Auflagerung der Spiralfaser auf die Sympathicus-

zellen. Neben anderen, namentlich genetischen Gründen spricht selbst die directe Anschauung gut gelungener Sublimatpräparate eher für letztere Auffassung: es färben sich dabei immer nur einzelne Nervenzellen mit ihrem reichen Faserwerke und wohl niemals auf dem Wege einer feinen Anastomose auch benachbarte zweite Zellen.

Auf einer aussergewöhnlichen Basis in den allgemeinen histologischen Grundprincipien ist die zuerst von *Stricker* und *Unger* ausgesprochene Anschauung aufgebaut, welche in folgenden beiden Sätzen gipfelt: 1. Es gibt alle Uebergangsformen von den Bindegewebszellen zu den Nervenzellen, und 2. die Nervenzellen und ihre Axencylinderfortsätze tragen Ausläufer, welche continuirlich in ein der Bindesubstanz angehöriges Netzwerk übergehen.

Krankhafte Veränderungen an den Nervenzellen.

Während die Degenerationsformen der Nervenfasern, soweit wir dies bisher zu erkennen vermögen, nicht sehr mannigfaltig und nur wenige Modificationen der geschilderten Typen festgestellt sind, kann die Nervenzelle im lebenden Organismus auf sehr verschiedene Art erkranken, wobei allerdings das physiologische Schlussresultat, der Functionsausfall, der Tod der Zelle, immer das Gleiche bleibt. Die Nervenzelle verschwindet dabei endlich vollständig oder es bleibt ein je nach der Art der Degeneration verschiedener Rückstand an ihrer Stelle vorhanden.

Fig. 50. Einfache Atrophie einer Nervenzelle aus dem Oculomotoriuskerne des Menschen. Vergr. 150.



Fig. 51. Beginnende Atrophie einer Vorderhornzelle des Rückenmarkes. Degeneration des Kernes. Vergr. 150.

Fig. 52. Fettig-pigmentöse Degeneration einer Pyramidenzelle der Hirnrinde. Vergr. 150.

Es gibt eine ganz **einfache Atrophie** der Nervenzelle (Fig. 50); die Zelle schrumpft anfänglich in einer, dann in allen Dimensionen, dabei reissen dann die Fortsätze in einiger Entfernung von der Zelle, wobei sie häufig eine korkzieherförmige Gestalt annehmen; der Kern wird immer undeutlicher und endlich schwindet der letzte

Rest der Zelle, gelegentlich mit Zurücklassung einer Gewebslücke, vollständig. Der Beginn eines atrophischen Processes macht sich mitunter zuerst an den Kernen bemerkbar; diese verlieren ihre glatte Oberfläche, werden rauh, länglich, schrumpfen ein und liegen häufig der Peripherie der Zelle nahezu an (Fig. 51).

Die **fettig-pigmentöse Degeneration** der Nervenzellen (Fig. 52) äussert sich darin, dass das normalerweise in ihnen vorhandene Pigment an Quantität stark zunimmt. Da das lichtgelbe Pigment gewisse Eigenschaften mit dem Fette gemeinsam hat und wahrscheinlich auch ein dem Fette verwandter Körper ist, so spricht man von einer fettig-pigmentösen Entartung; übrigens ist die körnige Substanz, welche sich bei dieser Degenerationsform in der Nervenzelle ansammelt, dem Fette ähnlicher als dem Pigmente, und namentlich in den vorgeschritteneren Stadien handelt es sich entschieden nur mehr um Fettkörnchen. Nachdem nicht festgestellt werden kann, wie gross der normale Pigmentgehalt einer Nervenzelle ist, so können die ersten Stadien dieses krankhaften Processes durchaus nicht erkannt werden. Späterhin freilich erfüllt sich die Zelle immer mehr und mehr mit Fett, so dass sie dadurch wie ein übermässig angestopfter Sack aufgetrieben wird, wobei die Gegend des Kernes gleichsam eingeschnürt bleiben kann; endlich geht letzterer zugrunde, die ganze Zelle besteht aus einem Haufen von Fettkörnern, die schliesslich auseinanderfallen und verschwinden. Dieser Vorgang kann bei chronischen Gehirnatrophien, z. B. der senilen Atrophie, bei Säufern, Paralytikern gefunden werden. Es geschieht aber auch, dass eine mit Fettkörnchen angestopfte Nervenzelle ihre Fortsätze verliert, der Kern jedoch, wenn auch mit verändertem Aussehen, erhalten bleibt, so dass sie dann von einer gewöhnlichen Fettkörnchenzelle nicht mehr unterschieden werden kann und als solche weiterbesteht.

Es gibt eine eigenthümliche **körnige Degeneration** (Fig. 53), welche eher für einen acuten Process spricht; der Zellkörper erscheint dabei in Folge des Auftretens zahlreicher, grösserer, rundlicher oder länglicher, mit Karmin tingirbarer Körner in auffälliger Weise gefleckt. Dabei können die sonstigen Merkmale einer normalen Ganglienzelle lange Zeit hindurch unverändert erhalten bleiben.

Wohl ebenfalls in Folge eines Reizzustandes geschieht es, dass der Kern an die Peripherie der Zelle heranrückt, ja dieselbe sogar überschreitet und zum grossen Theil ausserhalb des Zellleibes zu liegen kommt; dasselbe kann man auch mitunter in der Dementia paralytica an den Vorderhornzellen des Rückenmarkes beobachten (*J. Wagner*).

Auch die **Vacuolenbildung** in den Nervenzellen (Fig. 54) ist nahezu immer, sicherlich aber, wenn sie in vielen Zellen und hochgradig auftritt, ein Zeichen eines entzündlichen Processes (namentlich bei Myelitis). Die Anzahl der Lücken im Protoplasma der Zelle ist verschieden; es können deren bis zehn vorhanden sein, die fast den gesammten Zellleib ersetzen; er wird dann nur durch dünne Sepimente zwischen den Vacuolen und durch die Wurzeln der Fortsätze repräsentirt. Auch hier behalten oft Kern und Fortsätze anscheinend ihr normales Aussehen. Es muss aber darauf hingewiesen werden, dass Vacuolen in den Nervenzellen auch als postmortale Veränderungen auftreten können.

In der Nähe entzündlicher Herde trifft man auch auf Zellen (Fig. 55), deren Körper fast vollständig von einem structurlosen,

Fig. 53. Körnige Degeneration einer Vorderhornzelle bei Myelitis. Vergr. 150.

Fig. 54. Vorderhornzelle mit 10 Vacuolen bei Myelitis. Vergr. 150.

Fig. 55. Colloiddegeneration einer Vorderhornzelle bei Myelitis. Vergr. 150.

grossen, glasigen Colloidtropfen erfüllt ist; derartige **colloidentartete** Zellen bekommen eine charakteristische kugelrunde Form, wie sie unter normalen Verhältnissen nur wenigen ganz bestimmten Zellen eigen ist. Der Colloidtropfen färbt sich mit Karmin intensiv.

Als Gegensatz zu der Pigmentdegeneration findet sich ein pathologischer Vorgang an den Nervenzellen, wobei dieselben ihr normales Pigment verlieren, **Depigmentation**; daneben schwindet auch die charakteristische protoplasmatische Körnung, der Zellkörper erscheint homogen, Karmin wird weniger lebhaft aufgenommen, so dass auf Schnittpräparaten die Zellen sich von der Grundsubstanz nur schwach abheben. Diese Veränderung wird am häufigsten in sklerotischen Hirnpartien gefunden und demnach auch als Sklerose der Nervenzellen bezeichnet. Nahezu identisch damit mag die von Einigen beschriebene hyaline Degeneration sein. Weiterhin geht die Zelle wechselnde Ver-

änderungen der Form ein und verschwindet gänzlich; es können auf diese Weise in manchen Hirngegenden grössere Mengen von Zellen ausfallen. Diese Art der Atrophie ist immer das Zeichen eines langsamen chronischen Processes.

Hypertrophische Anschwellungen der Ganglienzellen, wobei auch der Charakter der Zellsubstanz verändert erscheint (meist wird sie trübe, der Kern undeutlich, daher „trübe Schwellung oder parenchymatöse Schwellung"), sind nicht immer leicht zu erkennen und von postmortalen Veränderungen zu unterscheiden; jedenfalls dürfen nur die höheren Grade als entschieden pathologisch angesehen werden. Varicöse Hypertrophie einzelner Fortsätze scheint selten zu sein, z. B. am centralen Fortsatz der *Purkinje*'schen Zellen im Kleinhirne *(Hadlich)*.

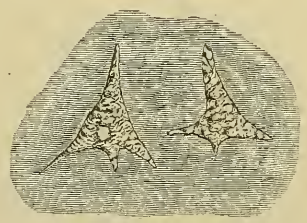

Fig. 56. Verkalkte Ganglienzellen aus der Grosshirnrinde unter einer Blutung Vergr. 150.

Fig. 57. Mehrfach getheilte Nervenzelle aus der Grosshirnrinde, Umgebung eines Tumors. Vergr. 150.

Verkalkte Ganglienzellen (Fig. 56) sind sowohl im Rückenmarke als in der Rinde des Gross- und Kleinhirns gefunden worden; in den Vorderhörnern des Rückenmarkes bei spinaler Lähmung der Kinder und acuter Poliomyelitis, am häufigsten aber in der Grosshirnrinde gruppenweise unter oberflächlichen Blutungen (plaques jaunes) oder auch überhaupt nach Traumen, welche den Schädel und damit indirect das Gehirn getroffen haben, selbst wenn letzteres sonst nicht verletzt scheint. *Friedländer* ist daher der Ansicht, dass die Verkalkung der Ganglienzellen für acut einsetzende Processe charakteristisch sei. Verkalkte Ganglienzellen machen sich, besonders an ungefärbten Präparaten, sowohl durch den eigenthümlichen, sonst keinem Gewebe zukommenden Glanz, sowie durch die

starre, spiessartige Gestalt ihrer Fortsätze sehr leicht kennbar. Uebrigens kann man nach Zusatz von Schwefelsäure Bläschen von Kohlensäure und Gipskrystalle auftreten sehen. — Dass auch die Verkalkung nur als eine eigene Art der Atrophie anzusehen ist, bedarf keiner besonderen Erwähnung.

Es gibt endlich eine Reihe von Veränderungen an den Ganglienzellen, die mehr activer Natur sind, schliesslich aber doch immer oder wenigstens häufig zur Atrophie führen.

Zunächst wäre hier die **Kerntheilung** zu erwähnen. In Entzündungsherden findet man häufig eine Formveränderung des Kernes, derselbe beginnt sich in mehrere Theile abzuschnüren und zerfällt schliesslich in zwei Kerne. Dieser Process der Kerntheilung bei entzündlichen Vorgängen wurde eingehender von *Mondino* studirt; er konnte sowohl an den grossen Zellen der Grosshirnrinde, wie der Kleinhirnrinde Karyokinese nachweisen. Auch **Theilung der ganzen Zelle** wird an den Nervenzellen beobachtet, sei es durch entzündliche Vorgänge bedingt oder in Folge des durch einen benachbarten Tumor gesetzten Reizes, sei es endlich durch artificielle Reizung (*Robinson* an den Zellen des Sympathicus, *Ceccherelli* bei künstlich erzeugter Encephalitis). Bei dem Processe der Theilung kann eine Ganglienzelle in eine grössere Anzahl von secundären Zellen zerfallen, die dann in ihrer Gesammtheit noch die ursprüngliche Gestalt der Nervenzelle erkennen lassen (Fig. 57) *(Fleischl)*.

B. Nicht nervöse Bestandtheile.

1. Gefässe.

Die Structur der Gefässe im Inneren der Gehirnsubstanz kann man am besten studiren, wenn man Stücke des Gehirns (die nicht sehr klein sein sollen, etwa von der Grösse einer Nuss oder auch darüber) frisch in eine sehr schwache, weingelbe Lösung von doppeltchromsaurem Kali einlegt und sie dort ein bis zwei Tage lang maceriren lässt. Es ist gut, sowohl ein Stück Hirnrinde mit centraler Markmasse, als auch ein Stück aus den basalen Ganglien zu nehmen. Man kann dann mittelst zweier Nadeln die leicht aufzufindenden Gefässe unter Wasser ohne Schwierigkeit aus der umgebenden Substanz herauslösen. Es gelingt auf diese Weise, ganze Gefässäste mit ihren Verzweigungen unverletzt darzustellen.

Das rein herauspräparirte Gefäss kann nun gleich in einem Tropfen destillirten Wassers oder sehr stark verdünnten Glycerins untersucht werden; die gewöhnlichen Zusatzflüssigkeiten, namentlich reines Glycerin oder auch stärkere Salzlösungen, sind zu vermeiden,

weil dadurch die einzelnen Häute der Gefässe schrumpfen, sich aneinander legen und nicht mehr deutlich erkannt werden können. Man kann auch das Gefäss für mehrere Stunden in eine Lösung von Pikrokarmin oder in irgend eine andere Färbeflüssigkeit, z. B. in eine wässerige Lösung von Bismarckbraun 1:300 *(Löwenfeld)* legen und, nachdem es gut ausgewaschen ist, unter Wasser untersuchen; in diesem Falle treten die verschiedenen Kerngebilde des Gefässes sehr klar hervor. — Solche Wasserpräparate erhalten, nachdem der Rand des Deckgläschens gut abgetrocknet ist, eine nach mehreren Tagen zu erneuernde Umrahmung von Damarlack und können sich so jahrelang unverändert erhalten. Noch haltbarer sind solche mit sehr schwachem Glycerin behandelte Präparate. Nur für gewisse normale oder pathologische Structurverhältnisse ist es nothwendig, die Gefässe an Schnittpräparaten nach vorhergegangener Härtung zu studiren.

Die Blutgefässe im Inneren des Centralnervensystems zeichnen sich durch einige Eigenthümlichkeiten der Structur vor den zu anderen Organen gehörigen Gefässen aus; namentlich betrifft dieser Unterschied das Verhalten der Tunica adventitia.

Es erscheint daher nothwendig, Arterien, Venen und Capillaren einer gesonderten und eingehenden Besprechung zu unterziehen.

Eigentliche Lymphgefässe finden wir im Gehirne und Rückenmarke nicht. Die Lymphwege stellen hier Spalträume dar, die zwischen den Gewebselementen nachgewiesen werden können. Besonders werden wir diesbezüglich kennen lernen: im Bereiche der Gefässe die adventitiellen und die perivasculären Lymphbahnen und um die Nervenzellen die pericellulären Lymphräume.

a) Arterien.

An den Arterien der Gehirnsubstanz lassen sich, mit Ausnahme derjenigen kleinsten Calibers, vier Schichten unterscheiden, welche — von innen nach aussen — als Endothel, Membrana fenestrata, Tunica muscularis und adventitielle Scheide bezeichnet werden können. Im hohen Grade wahrscheinlich ist es, dass der für das Gefäss bestimmte Canal in der Gehirnsubstanz auch noch mit einer zarten Begrenzungsmembran ausgekleidet ist, welche aber beim Herauspräpariren des Gefässes am Gehirne haften bleiben muss, da sie dort, wie wir später sehen werden, sehr innig befestigt ist.

Das **Endothel** (Fig. 58*a*) ist ein sehr zartes Häutchen, das aus einer einfachen Lage länglicher Zellen gebildet wird, deren Grenzen durch Silberimprägnation sichtbar gemacht werden können. Die Kerne der Endothelzellen sind oval oder wetzsteinförmig, sämmtlich mit ihrer Längsachse nach der Verlaufsrichtung der Gefässe gestellt. An

diesen Zellkernen oder auch theilweise in sie eindringend, sieht man häufig ein kleines stark lichtbrechendes Körnchen von unbekannter Bedeutung.

Hat man das Endothelhäutchen durch Zerzupfen des Gefässes frei präparirt, so bekommt man leicht Bilder, als ob die Kerne zu Spindelzellen mit langen Fortsätzen gehören würden. Doch sind diese scheinbaren Fortsätze nur Faltungen der äusserst zarten Endothelmembran.

Die **Membrana fenestrata** (Fig. 58*b*), dem Endothel enge anliegend, wenn auch nicht mit ihm innig verklebt, ist eine derbe elastische Membran, welche grosse Tendenz zeigt, sich in Längsfalten zu legen. Sie enthält keine Kerne oder zelligen Bestandtheile und erscheint bei starker Vergrösserung mit zahlreichen hellen Pünktchen (Löchern?) besetzt; sie ist es auch, welche den grösseren Arterien, an denen sie studirt werden muss, ihr charakteristisches längsstreifiges Aussehen verleiht. Obwohl noch in den kleineren Arterien nachweisbar, nimmt sie doch mit deren Caliber an Mächtigkeit rasch ab, um in den kleinsten Arterien und Uebergangsgefässen gänzlich zu schwinden.

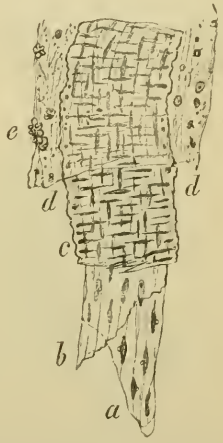

Fig. 58. Eine mittelgrosse Arterie aus dem Gehirne, derartig gerissen, dass die einzelnen Schichten stellenweise frei hervorragen. *a* Endothel, *b* Membrana fenestrata, *c* Tunica muscularis, *d* Adventitia, *e* Pigment. Vergr. 300.

Spindelförmige, glatte Muskelfasern legen sich innig an die Aussenseite der Membrana fenestrata an und bilden dadurch die Muskelschicht, **Tunica muscularis** oder **media** (Fig. 58 *c*). Diese Muskelfasern sind ausnahmslos circulär, transversal gelagert, daher auch ihr länglicher, spindelförmiger Kern senkrecht zur Längsachse der Gefässe gestellt erscheint. Die Kerne des Endothels und der Muskelfasern kreuzen sich demnach unter rechtem Winkel (Fig. 58 und 59). — Nach aussen zu erscheint die Muskelschicht deutlich gekerbt als Ausdruck der einzelnen prominirenden Muskelfasern. Während in den grösseren Arterien mehrere Schichten von Muskelfasern übereinander gelagert sind und die Gefässwand hauptsächlich diesem Umstande ihre Dicke verdankt, besitzen die feineren Gefässe nur mehr eine einfache Muskellage. Mit der zunehmenden Verkleinerung der Arterie ändern sich die einzelnen Muskelspindeln in der Weise, dass sie kürzer und breiter werden; gleichzeitig wandelt sich auch die Form ihres Kernes in demselben Sinne um. — Dadurch

wird erreicht, dass eine einzige Muskelfaser genügt, um eine längere Strecke des Gefässes zu bedecken, während andererseits wegen des geringen Umfanges desselben eine bedeutende Länge der Faser nicht mehr am Platze wäre.

An sehr grossen intracerebralen Arterien kann man mitunter Längsbündel von Bindegewebe beobachten, die der Muscularis aussen anliegen. Meist aber findet man die Muskelschicht frei in einen Hohlraum hineinragen; denn nun folgt nach aussen eine vollkommen selbstständige Scheide, die **adventitielle Gefässscheide** oder kürzer **Adventitia** (Fig. 58 *d* und 59). Hat man sie von den übrigen Gefässhäuten isolirt, so erscheint sie als ein bindegewebiges, zartes Häutchen, mit zerstreuten runden oder ovalen Kernen besetzt. Diese Kerne zeigen häufig an ihrer Peripherie eine merkliche protoplasmatische Körnung. Manche Untersucher wollen mittelst Silberbehandlung an der Adventitia (sowohl an der Innen- als auch an der Aussenseite) Endothelzellen nachgewiesen haben. Dem adventitiellen Häutchen sind regelmässig Körnchen von Pigment, seltener auch von Fett aufgelagert, worüber später ausführlicher die Rede sein wird (Fig. 58 *e* und Fig. 59).

Fig. 59. Eine kleine Arterie aus dem Gehirne. An der Adventitia mehrere Pigmenthäufchen. Vergr. 150.

Fig. 60. Eine kleine Vene aus der Gehirnsubstanz. An dem feinen Seitenaste *a* eine Anhäufung von Fettkörnchen, an *b* eine leichte spindelförmige Verdickung. Vergr. 150.

An Schnittpräparaten gehärteter Gehirne, namentlich von Thieren, sieht man häufig lange, starre Bindegewebsfasern die Nervensubstanz durchziehen und an die äussere Schicht eines Gefässes sich mit einer trichterförmigen Erweiterung ansetzen. Gar nicht selten kann man einen solchen Bindegewebsfaden nach der anderen Seite hin bis zu einer sternförmigen Bindegewebszelle verfolgen (vergl. später Fig. 80). Da die Adventitia bei der Härtung sich der Muscularis enge anlegt und andererseits an den sorfältigst isolirten frischen Präparaten derartige Fortsätze nicht erhalten werden können, muss angenommen werden, dass ausser der Adventitia noch eine mit der Gehirnsubstanz innig verbundene **Begrenzungsmembran** existirt. Gerade an solchen Schnittpräparaten, welche in den übrigen Beziehungen als wenig

gelungen zu betrachten sind, kann man gelegentlich diese Bindegewebsanheftungen in grosser Anzahl und auffallend regelmässig angeordnet deutlich sehen (Fig. 61).

Zwischen Adventitia und Muscularis befindet sich ein beträchtlicher Hohlraum, der an jeder isolirten Arterie sehr leicht zu sehen ist, der adventitielle Lymphraum (*Virchow-Robin*'scher Raum). Nach aussen von der Adventitia besteht ebenfalls ein Spatium bis zur Begrenzungsmembran hin, perivasculärer oder *His*'scher Lymphraum. Es handelt sich hier selbstverständlich nur um Lymphräume im weiteren Sinne, um Spalträume, die als Wurzeln der Lymphgefässe angesehen werden dürfen. Diese Spalträume, namentlich der perivasculäre, vermitteln den für einen lebhaften Stoffwechsel nothwendigen Säfteaustausch bis zu den verschiedenen nervösen Elementen

Fig. 61. Eine Arterie aus der Grosshirnrinde. Schnittpräparat. Man sieht von dem Gefässe zahlreiche feine Fasern in die Hirnsubstanz einstrahlen. Vergr. 80.

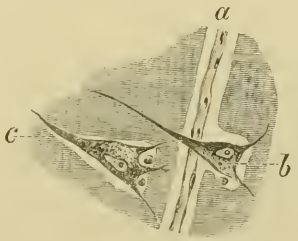

Fig. 62. Perivasculäre und pericelluläre Lymphräume. Schnittpräparat aus dem Ammonshorne, Carminfärbung. *a* Capillargefäss in einem perivasculären Lymphraum, der pericelluläre Raum der Zelle *b* geht direct in jenen über; im pericellulären Raum der Zelle *c* zwei Lymphkörperchen. Vergr. 150.

hin. An besonders glücklichen Injectionspräparaten (vom Neugeborenen) kann man sich überzeugen, dass vom perivasculären Raume her Gewebsspalten injicirbar sind, welche jede Ganglienzelle umgeben: pericelluläre Räume. Diese pericellulären Räume sind auch an dünnen Schnittpräparaten sichtbar, gelegentlich findet man ihre Communication mit den perivasculären Räumen (Fig. 62). Wenn die Härtung auch häufig durch Gewebsschrumpfung eine Vergrösserung der pericellulären und perivasculären Räume bedingt, so sind sie doch präformirte Gewebsspalten, was auch schon daraus hervorgeht, dass man in ihnen, namentlich um grössere Zellen herum, oft ein oder mehrere freie Lymphkörperchen vorfindet. Es ist wahrscheinlich, dass durch An- und Abschwellen der Gehirnsubstanz das Lumen des von der Begrenzungsmembran aus-

gekleideten Canales auch unter normalen Verhältnissen sehr zahlreichen Schwankungen unterliegen kann; im Inneren dieses Canals aber ist weiterhin das wechselseitige Querschnittsverhältnis zwischen Gefässlumen, adventitiellem und perivasculärem Lymphraume ebenfalls ein fortgesetzt wechselndes; so kann beispielsweise eine Erweiterung des Arterienlumens nur auf Kosten der beiden äusseren Lymphbahnen oder wenigstens einer derselben zu Stande kommen.

b) Venen.

An ihnen lassen sich nur drei Schichten gut voneinander trennen. Das Endothel (Fig. 60) unterscheidet sich von der arteriellen inneren Gefässauskleidung dadurch, dass seine Kerne weniger regelmässig gestellt und meist mehr rundlich sind.

Die zweite Schicht, welche die eigentliche Venenwand bildet, besteht aus einer Bindegewebslage mit ziemlich zahlreichen, unregelmässig vertheilten Kernen; auch einzelne glatte Muskelfasern finden sich namentlich in grösseren Venen.

Die adventitielle Lymphscheide stellt sich als eine zarte Membran dar, die im Wesentlichen den bei den Arterien beschriebenen Bau zeigt. Auf einzelne Differenzen wird später hingewiesen werden. Es darf angenommen werden, dass auch der für die Venen bestimmte Canal in der Gehirnsubstanz durch eine Begrenzungsmembran ausgekleidet ist.

c) Capillaren (Fig. 63).

Fig. 63. Isolirte Capillaren aus der Hirnrinde. Vergr. 100.

Man kann dieselben als eine Fortsetzung des arteriellen, respective venösen Endothelhäutchens auffassen, welches nur mehr von der enge anliegenden adventitiellen Lymphscheide umgeben wird; ersteres hat übrigens unter Umständen mit seiner Selbstständigkeit auch eine grössere Stärke erlangt, als es an den Arterien und Venen besitzt.

d) Fett und Pigment an der Adventitia der Hirngefässe.

Es wurde schon oben bemerkt, dass man an der Adventitia der kleinen Hirngefässe regelmässig Pigment- und Fettkörnchen anzutreffen vermag. Dieses normale Vorkommen bedarf aber noch einer näheren Auseinandersetzung.

Das Gehirn Neugeborener ist überall durchsetzt von zahlreichen grossen, mit Fetttröpfchen erfüllten Zellen (Fettkörnchenzellen), welche dazu bestimmt sein dürften, das Material für die Markbildung der weissen Nervenfasern herbeizuschaffen. Derartige Fettkörnchen-

zellen finden sich auch an den Gefässen, an deren adventitieller Scheide sie hängen geblieben sind und sich festgesetzt haben. Auch bei Kindern in den ersten Lebensjahren sieht man noch dieselbe Anlagerung von Fett an der Adventitia; allein nach dem fünften Jahre, gelegentlich auch schon früher, bemerkt man, dass einzelne der Fettkörnchen, namentlich an den Arterien, eine deutliche gelbe Farbe annehmen, sich in Pigment umwandeln.

Beim Erwachsenen endlich können wir mit Sicherheit darauf rechnen, an der Adventitia der Arterien entweder vereinzelte kleine oder zahlreiche und auch grössere, gelbe bis gelbbraune, unregelmässige, glänzende Pigmentkörnchen anzutreffen. Durch die verschiedensten Reagentien, speciell durch concentrirte Schwefelsäure, wird dieses Pigment gar nicht alterirt. Osmiumsäure verleiht ihm namentlich, wenn es hell ist, einen leichten Stich ins Graue.

Anders verhält sich die Adventitia der Venen. An diesen ist Pigment nur in geringer Menge vorhanden, hingegen findet sich daselbst Fett nahezu in jedem daraufhin untersuchten Gehirne. Dasselbe kann in der Form kleiner Fetttröpfchen unregelmässig über die Adventitia zerstreut sein; sehr oft aber trifft man auch auf vollständige Fettkörnchenzellen, die sich bei schwacher Vergrösserung als dunkle Flecken an den Gefässen darstellen. Die Fettkörnchen und Fettkörnchenzellen können vereinzelt an der Adventitia zerstreut stehen, oder aber einen continuirlichen Ring um das ganze Gefäss bilden (Fig. 60), welcher nicht selten eine grössere spindelförmige Erweiterung des Gefässes vortäuscht.

Wir müssen annehmen, dass dieses Fett an der Adventitia der kleinen Gehirngefässe noch aus der embryonalen Periode mit herübergeschleppt wird; dasselbe wird weiterhin, namentlich an den Stellen des regeren Stoffwechsels, nämlich an den Arterien, in Folge eines chemischen Vorganges, der höchst wahrscheinlich ein Oxydationsprocess ist, in Pigment umgewandelt. Dieses letztere stammt also nicht, wie von Vielen angenommen wird, aus dem Blutpigmente, von dem es sich durch sein chemisches Verhalten wesentlich unterscheidet, und hat ebenso wie das Fett an dieser Stelle die Bedeutung eines normalen Vorkommens. Um die Venen herum findet eine derartige Verbrennung des Fettes zu Pigment, in Anbetracht der Sauerstoffarmuth des venösen Blutes, nur in sehr geringem Masse statt.

e) Krankhafte Veränderungen an den kleinen Hirngefässen.

Bei der Beurtheilung pathologischer Veränderungen an den kleinen Gehirngefässen muss zunächst immer festgestellt werden, welche Schicht der Gefässwandung die erkrankte ist, da die Bedeu-

tung eines Processes ganz verschieden sein wird, je nachdem er z. B. die Adventitia oder die Muscularis befällt.

Es kann übrigens bemerkt werden, dass man nicht selten in sonst anscheinend normalen Gehirnen, selbst bei dem Mangel jedweder krankhaften Erscheinung in vivo, Alterationen der Gefässwandungen antrifft, die doch als pathologisch angesehen werden müssen, wenn sie auch die Ernährung des Gehirns noch nicht in merkbarer Weise zu schädigen vermochten.

Als Residuum stattgehabter Blutungen — vielleicht auch in Folge andauernder Hyperämien — findet man an der Adventitia ein körniges Pigment, welches mit dem normalen Arterienpigmente gelegentlich verwechselt werden könnte. Dieses **Hämatoidin** unterscheidet

Fig. 64. Zellen mit Hämatoidinkrystallen aus der Wand eines alten apoplektischen Herdes. Vergr. 200.

Fig. 65. Eine mittelgrosse Arterie aus dem Streifenhügel mit zahlreichen Pigmentzellen in der Adventitia. Vergr. 80.

Fig. 66. Capillargefäss beiMelanämie. Vergr. 200.

sich aber von letzterem durch mehrere Eigenthümlichkeiten in unzweifelhafter Weise: die Farbe des Hämatoidin ist mehr rothbraun, es zeigt oft die Tendenz in rhombischen Säulen (Fig. 64) zu krystallisiren, welche Krystalle dann, auch häufig zu mehreren, in Fettkörnchenzellen stecken können; in der Regel findet sich ähnliches Blutpigment auch in der umgebenden Hirnsubstanz. Sollten aber diese Kennzeichen nicht hinreichen, so besitzen wir in der chemischen Reaction ein untrügliches Erkennungsmittel; denn bei Zusatz von concentrirter Schwefelsäure (oder anderen Mineralsäuren) geht dieses Pigment Farbenvariationen in Grün, Blau oder Violett durch und löst sich schliesslich langsam auf. — Man kann sich von dieser Reaction am leichtesten überzeugen, indem man ein hirsekorngrosses Stück aus der Wand einer hämorrhagischen Cyste oder aus einer solchen

Narbe (auch nach vorhergegangener Härtung in chromsauren Salzen) auf einem Objectträger ohne weiteren Zusatz verkleinert, und sobald die Stückchen merklich einzutrocknen beginnen, einen Tropfen concentrirter Schwefelsäure zusetzt. Schon für das nackte Auge machen sich bald die blaugrünen Flecke bemerkbar.

Eine eigenthümliche Form von Pigment wird mitunter an der Adventitia jener grösseren Gefässe angetroffen, die an der Basis des Gehirns eintreten. Man findet dort langgestreckte Zellen, mit mehreren dicken, knotigen Fortsätzen, welche ganz mit dunkelbraunem Pigment erfüllt sind; nur der Kern erscheint meist als helle, wie mit dem Locheisen ausgeschlagene Lücke (Fig. 65). Daneben sieht man auch viele runde, einzelne oder zu Ketten vereinigte **Pigmentzellen.** Die gleichen Zellen findet man dann auch als normale Vorkommnisse an den inneren Hirnhäuten der Gehirnbasis, namentlich an der Vorderfläche der Medulla oblongata; es kommt ihnen demnach keinerlei pathologische Bedeutung zu, sie sind nur eine Strecke weit, von den Meningen her, ins Innere des Gehirns hinein geschleppt worden.

Hier möge noch eine vierte Form von Pigment Erwähnung finden, welche nicht, wie die bereits abgehandelten, der Adventitia allein zukommt, sondern, aus dem Blute stammend, nur gelegentlich sich auch in jener festsetzt. Dieses Pigment, **Melanin,** findet man bei Personen, welche an heftigen Intermittensanfällen gelitten haben. Es erscheint als schwarze, meist sehr feine Körnchen (Fig. 66), die ausserhalb der Gefässe nur höchst ausnahmsweise zu sehen sind und einzig und allein die bei solchen Individuen so auffällige grauliche Verfärbung der Gehirnsubstanz verursachen. Gegen Chemikalien verhält sich auch dieses Pigment sehr resistent. Man sieht leicht, dass die Blutkörperchen solche Pigmentkörnchen führen und findet auch nicht selten Stellen, an denen gröbere derartige Partikelchen zur Embolisirung, eventuell mit dadurch bedingter Gefässzerreissung geführt haben.

Die **Fettansammlung** an der Adventitia kann auch pathologische Bedeutung gewinnen, so beispielsweise in Erweichungsherden des Gehirns oder des Rückenmarkes. Im Wesen handelt es sich, wie unter normalen Verhältnissen, um die Anlagerung von Fettkörnchenzellen an die Adventitia; doch kann in solchen Erkrankungsherden die Menge des angelagerten Fettes, namentlich an den Arterien, die Grenzen des Normalen soweit übersteigen, dass die Gefässe schon dem unbewaffneten Auge als dicke, gelblichweisse Stränge erscheinen.

Ein wesentlich verschiedenes Bild bietet die **Verfettung der Muscularis** dar (Fig. 67). In einem frühen Stadium dieses Zustandes zeigen sich zwischen den Muskelfasern der Arterien einzelne kleinste hellglänzende Fetttröpfchen; weiterhin erfüllen diese die Muskelfasern

selbst, sie sehen wie bestaubt aus, die Kerne werden undeutlich und endlich ist die ganze Muskelschicht in ein trübes gelblichgefärbtes Rohr verwandelt, welches von der ganz intacten Adventitia eingescheidet wird. Trotzdem durch einen solchen Entartungsprocess in der Media dieselbe ihre Elasticität und Widerstandsfähigkeit eingebüsst haben muss, kann man doch auch an ganz gesunden Gehirnen, selbst jüngerer Personen, derartige Arterien antreffen. Dass aber damit eine Tendenz zu Gefässzerreissungen und Hirnblutungen gegeben wird, muss unbedingt angenommen werden.

Verkalkung der Gefässe wird auch nicht selten angetroffen; sie kann aber unter verschiedenen Formen auftreten. Häufig ist die einfache Verkalkung der Media (Fig. 68) auch bei gesunden In-

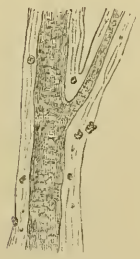

Fig. 67. Verfettung der Muscularis einer Hirnarterie. Vergr. 150.

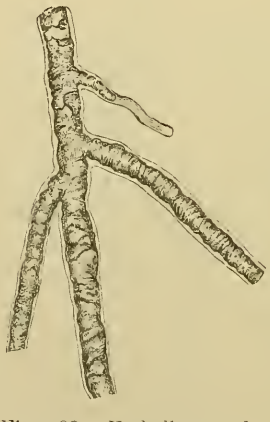

Fig. 68. Verkalkung der Muscularis einer Hirnarterie Vergr. 150.

Fig. 69. Verkalkung von Hirnarterien mit Einschluss der Adventitia. Vergr. 150.

dividuen, sogar bei Kindern kommt sie vor. — Entweder liegen der Muscularis nur einzelne Kalkschollen auf oder aber sie ist in ein starres, ganz verkalktes Rohr verwandelt, welches in der vollständig unveränderten Adventitia steckt. Schon makroskopisch sehen solche verkalkte Gefässe wie feine, weisse Nadeln aus, beim Druck mit der Präparirnadel knirschen sie; häufig sieht man unter dem Mikroskope das Kalkrohr in einzelne scharfeckige Stücke zerbrochen. Man kann, um in der Diagnose ganz sicher zu gehen, einen Tropfen Schwefelsäure zufliessen lassen, durch welche die Kohlensäure des Kalkes in Bläschenform ausgetrieben wird.

Die zweite Form von Gefässverkalkung scheint grössere pathologische Bedeutung zu haben. Sie geht entweder gleich von der Ad-

ventitia aus, oder greift wenigstens auf dieselbe über, ja die Wucherung verkalkter, kugeliger, kolbiger Gebilde kann sich noch weiter in die Gehirnsubstanz hinein fortsetzen (Fig. 69). Vorzüglich die höheren Grade dieses Processes kommen nur neben anderweitigen Erkrankungen des Gehirns vor.

Verkalkung des Capillarnetzes trifft man mitunter auf umschriebene Gebiete beschränkt an, z. B. in der Körnerschicht des Kleinhirns.

Fig. 70. Gehirnvene mit spindelförmiger Hypertrophie der Seitenästchen, die bis zur Obliteration geführt hat. Vergr. 150.

Fig. 71. Pseudohypertrophie der Muscularis einer Gehirnarterie. Vergr. 150.

Fig. 72. Atheromatöse Degeneration der Intima einer Gehirnarterie. Man sieht die dunkeln Stellen nur bis an die Muscularis heranreichen; letztere erscheint hier als heller gekerbter Saum, da (zum Unterschiede von Fig. 71) die Axe des Gefässes, dort die Oberfläche scharf eingestellt ist. Vergr. 150.

Bindegewebige, von der Media ausgehende Wucherung der Gefässe wird besonders häufig an Venen gefunden. Anfänglich ist das Gefässlumen nicht verändert, während der Umfang des Gefässes zunimmt; dabei können sowohl das Endothel, als auch die Adventitia noch intact bleiben. Es kommt so zur Bildung **spindelförmiger Hypertrophien** (Fig. 69 und 70), namentlich an solchen Stellen, wo von einem grossen Gefässe bedeutend dünnere Aestchen nahezu unter rechtem Winkel abgehen, so beispielsweise von den Zweigchen

der grossen Venen in den basalen Hirntheilen, ferner auch an jenen von den Meningealarterien abgehenden feinen Aestchen, welche nur für die oberste Lage der Hirnrinde bestimmt sind *(Neelsen)*. — Beim weiteren Fortschreiten des Processes geht aber das Lumen des Gefässes verloren, es obliterirt; die Adventitia wird mit in den Process hineinbezogen und der vor dieser Stelle gelegene Theil des Gefässes, der nun ausser Function gesetzt ist, atrophirt zu einem dünnen, bindegewebigen Faden (Fig. 70). Allerdings sind solche Gefässobliterationen am häufigsten an den Venen und in atrophischen, alten Gehirnen; nach dem 50. Jahre können sie aber auch an den Arterien fast in jedem Falle gefunden werden; allein sie fehlen oft auch in jugendlichen, kindlichen Gehirnen nicht vollständig.

Eine sehr beträchtliche bindegewebige Hypertrophie der Gefässwandung, wobei aber das Lumen mitunter nicht unbedeutend erweitert wird, trifft man in sklerosirenden Stellen des Nervengewebes oder auch in Folge von Reizzuständen, z. B. bei Entzündungen und selbst Tumoren.

Im Gehirne von Thieren, welche an Lyssa zugrunde gegangen waren, fand *Golgi* zahlreiche Karyomitosen in den Kernen der Gefässmuskeln; in geringer Anzahl konnte er übrigens gleichzeitig solche Theilungsfiguren auch in den Bindegewebs-, Epithel- und Nervenzellen im Bereiche des gesammten centralen Nervensystems beobachten.

Eine besondere und, wie es scheint, für das Zustandekommen von Blutungen wichtige Degenerationsform der Muscularis ist die **Pseudohypertrophie** (granulöse Degeneration). Es sind zunächst nur Gruppen weniger nebeneinanderliegender Muskelfasern, in denen rundliche, feinste Körnchen auftreten; die Körnung nimmt nach und nach zu, benachbarte Muskelfasern verschmelzen miteinander und es bildet sich ein opaker Herd, häufig von der Form eines Keiles, dessen Basis wulstartig ein wenig über die äusseren Grenzen der Media hervorragt (Fig. 71). Im späteren Verlaufe kommt es zu vollständigem körnigen Zerfall der Muscularis in grösserer oder kleinerer Längenausdehnung *(Löwenfeld)*.

Fettig-atheromatöse Degeneration der Intima erkennt man an der Anwesenheit dunkler körniger Flecken im Inneren des Gefässes, welche der Muscularis zwar enge anliegen, allein dieselbe doch nach aussen zu deutlich erkennen lassen (Fig. 72). Durch Druck auf das Deckglas gelingt es oft, diese atheromatösen Schollen von ihrer Unterlage loszulösen, worauf sie im Gefässe weiter schwimmen, bis sie etwa an einer Theilungsstelle wegen des geringen Lumens stecken bleiben. Auf diese Weise kann man die Embolisirung einer kleinen Arterie von dem Augenblicke des Freiwerdens der embolisirenden

Masse an verfolgen. Letztere zeigt bei stärkerer Vergrösserung in einer amorphen Masse zahlreiche glänzende Fettkörnchen. In vielen Fällen von Hirnhämorrhagie finden sich solche atheromatöse Entartungen der Intima, womit nicht ausgeschlossen ist, dass sie auch in anderen Gehirnen, namentlich in älteren, vorkommen.

Als **Colloidentartung** der Gefässe wird ein, namentlich im Rückenmarke nicht gar seltener krankhafter Vorgang an den Gefässen bezeichnet, wobei ihre Wandung in eine glänzende, glasige Masse verwandelt wird, die sich meist mit Karmin intensiv färbt. Doch werden unter dem Namen der colloiden Gefässdegenerationen verschiedene, wenn auch ähnliche Processe beschrieben, die durch gewisse abweichende chemische Reactionen sich voneinander unterscheiden.

Fig. 73. Rosenkranzartige Erweiterung einer grösseren Gehirnarterie. Vergr. 50.

Fig. 74. Miliaraneurysmen kleinster Arterien, theilweise mit Blut erfüllt. Vergr. 50.

Krankhafte **Erweiterungen** des Gefässlumens kommen, namentlich als partielle, unter verschiedenen Formen vor. Bei chronischen Geisteskranken, vorzüglich in der progressiven Paralyse, kann man die paralytische Dilatation der kleinen Arterien antreffen; sie kennzeichnet sich (Fig. 73) durch eine auffallende Unregelmässigkeit im Caliber des Gefässes; die Muscularis bildet eine rosenkranzartige Succession von nicht sehr bedeutenden Erweiterungen und Verengerungen. Mangelhafte, ungleichmässige Innervation, partielle Parese der Gefässwandung ist die Ursache dieser Veränderung. Ein höherer Grad derselben führt zur Bildung von **Miliaraneurysmen**, die allerdings auch auf andere Weise entstehen können *(Löwenfeld)*. Grössere oder kleinere aneurysmatische Erweiterungen werden namentlich in der Umgebung apoplektischer Herde angetroffen; es wäre aber irrig anzunehmen, dass alle Hirnblutungen auf Berstung von solchen miliaren Aneurysmen zurückzuführen sind (Fig. 74).

Diese Miliaraneurysmen findet man gewöhnlich an den kleinen Arterien und den Uebergangsgefässen. Je zahlreicher sie auftreten, desto kleiner pflegen sie zu sein. Meist sind sie kugel- oder spindelförmig und sitzen dem Gefässe gerne seitlich an, mitunter mit einem Stiele. An den kleinen Gefässen im Rückenmarke sind solche Miliaraneurysmen äusserst selten *(Hebold)*.

Auch die **Adventitia** kann streckenweise **erweitert** sein; so findet man einzelne recht beträchtliche sackförmige Dilatationen auch in ganz gesunden Gehirnen. Wenn sie eine gewisse Grösse überschreiten, so bilden sie makroskopisch auffallende Lücken im Gehirngewebe, die als **Lymphcysten** aufzufassen sind (Fig. 75). Sind solche Dila-

Fig. 75. Ampulläre Erweiterung des adventitiellen Lymphraumes einer Gehirnarterie. Vergr. 50.

Fig. 76. Anfüllung des adventitiellen Lymphraumes mit lymphoiden Zellen. Vergr. 100.

tationen der Adventitia zahlreich und über längere Strecken des Gefässes ausgedehnt, dann erscheint die Gehirnsubstanz makroskopisch am Durchschnitte siebartig durchlöchert, daher dieser Zustand als État criblé bezeichnet wird. — Ganz das gleiche Bild kann bei normalen adventitiellen Räumen auch durch primäre Erweiterung der perivasculären Spalten, in Folge von Schrumpfung des Nervengewebes, entstehen.

Cystenbildung findet sich vornehmlich in der grauen Substanz, siebförmige Degeneration in der weissen.

Auch der **Inhalt des adventitiellen Lymphraumes** verdient besondere Beachtung.

Wenn das Deckglas ein frisch isolirtes Gefäss drückt und dadurch die Adventitia ausbreitet, so sieht man fast immer im adventitiellen Lymphraume einzelne geformte Bestandtheile, in erster Linie lymphoide Körperchen; ausserdem kann man aber auch kleine Fetttröpfchen, Pigmentkörnchen, ziemlich grosse blasige Zellen (wohl nur veränderte Lymphkörperchen) und ausnahmsweise rothe Blutkörperchen antreffen. Die Anwesenheit zahlreicher rother Blutkörperchen lässt eher auf ein Aneurysma dissecans, auf eine Ruptur der inneren Gefässhäute, als auf blosse Diapedesis schliessen.

Die Menge der lymphoiden Elemente im adventitiellen Lymphraume kann derart anwachsen, dass die Muscularis von ihnen vollständig bedeckt erscheint. Dieser, unpassend als **Kernwucherung** bezeichnete Zustand (Fig. 76) ist auf eine vermehrte Auswanderung von weissen Blutzellen zurückzuführen und wird in verschiedenen hyperämischen und entzündlichen Zuständen des Gehirns angetroffen, so auch in der progressiven Paralyse.

Bisher war nur von der Vermehrung solcher Elemente die Rede, welche auch normalerweise in dem adventitiellen Lymphraume vorhanden sind; es finden sich aber daselbst mitunter auch andersartige pathologische Producte. So sind bei der eiterigen Meningitis diese Räume bis ziemlich tief in die Gehirnsubstanz hinein mit Eiterkörperchen erfüllt.

Von besonderer Bedeutung erscheint das Auftreten **neoplastischer Elemente** (Sarcom-, Carcinomzellen) im adventitiellen Lymphraume, namentlich in der Umgebung eines Tumors. — Wir dürfen daher annehmen, dass die Lymphbahnen des Gehirnes die wichtigsten Wege für die Ausbreitung solcher Neubildungen darstellen.

In den adventitiellen Lymphräumen trifft man manchmal eine Anschoppung mit eigenthümlichen, grossen, durchsichtigen, kernführenden Zellen, embryonalem Gewebe nicht unähnlich (bei Syphilis); ferner kann man ebendaselbst und im perivasculären Raume endothelartige Zellen aufgestapelt finden, namentlich in myelitischen Herden, auch in einem Falle von alter Kinderlähmung *(Leyden)*. Diese endothelialen Zellen können auch in papillösen Excrescenzen der Adventitia angehäuft sein *(Arndt)*.

Bei verschiedenen entzündlichen Processen im Rückenmarke und auch bei Lyssa kann man häufig um die Rückenmarksarterien herum, namentlich um die grossen, eine eigenthümliche, structurlose, **colloide Masse** ergossen finden, die sich mit Karmin mehr oder minder intensiv färbt. Dieselbe stammt jedenfalls aus dem Blute, und da sie die Arterienwandungen selbst imprägnirt hat, so nehmen diese besonders nach Karminfärbung einen eigenthümlichen, auffallenden Glanz an.

Mitunter sieht man aber ähnliche colloide Ergüsse, namentlich um die Arteria sulci herum, auch an normalen Rückenmarken.

Schliesslich mag darauf aufmerksam gemacht werden, dass auch der **Inhalt der Gefässe** Beachtung verdient. Häufig findet man sie ziemlich stark mit fast unverändertem Blute erfüllt, in anderen Fällen ist dasselbe eigenartig geronnen und es zieht dann meist ein centraler, aus netzförmig angeordneten Fibrinfasern gebildeter Gerinnungsfaden durch das Gefäss. Auch kann sich das Endothelhäutchen loslösen und zusammengefaltet im Gefässlumen liegen. Mitunter erfolgt die Gerinnung aber in einer anderen Form, ohne dass locale Ursachen dabei in Betracht kommen müssen; dann trifft man im Inneren der Gefässe eigenthümliche, glänzende, kugelförmige Gebilde, entweder vereinzelt oder auch zu grösseren Gruppen vereinigt, die aber auch nur als Gerinnungsproducte des Blutplasmas aufzufassen sind.

Specielle Beachtung verdienen allerlei embolisirende Körper im Innern der Gefässe; dahin gehören schon die weissen Blutkörperchen, wenn sie, in grösserer Menge zusammengeballt (in der Leukämie), Ursache von Gefässverstopfung abgeben, ferner Fetttropfen (bei Knochenbrüchen), das bereits erwähnte Intermittenspigment, sowie die ebenfalls schon besprochenen atheromatösen Producte aus den kleinen Gefässen; Auflagerungen aus dem Herzen oder den grossen Gefässen werden nur ausnahmsweise bis in die kleinen intracerebralen Gefässe fortgeschleppt, wohl aber Elemente verschiedenartiger Neubildungen, die ins Blut gelangt sind und neben Anderem schliesslich noch Bacterien, die man ebenfalls, zu embolisirenden Klumpen vereinigt, in den Gehirngefässen angetroffen hat. In letzterem Falle möge man aber vorsichtig sein und sich die Ueberzeugung verschaffen, dass man es nicht mit postmortalen Fäulniserscheinungen zu thun habe.

Nicht selten sind manche Erkrankungen der Gefässwandungen (z. B. partielle Dilatationen, Verkalkungen) nur auf einzelne Schichten der Rinde des Gross-, respective Kleinhirns beschränkt. Aehnliches gilt auch für den Gefässinhalt, so dass z. B. in den Gefässen gewisser Schichten der Rinde die Blutfülle oder die Gerinnungsform des Blutes eine andere ist. Diese Umstände machen es wahrscheinlich, dass wir von der Peripherie des Gehirns bis zum Marke mehrere flächenhaft übereinander gelagerte Gebiete zu unterscheiden haben, innerhalb welcher die Gefässnetze, wenigstens bis zu einem gewissen Grade, bezüglich ihrer Ernährung und ihrer Innervation durch die Vasomotoren voneinander unabhängig, selbstständig sind.

2. Epithelien.

In letzterer Zeit macht sich immer mehr das Bestreben geltend, die Epithelzellen, welche die Hohlräume des Centralnervensystems

auskleiden, den nervösen Elementen anzureihen. Wenn auch eine solche Anschauungsweise gegenwärtig nicht mehr völlig zurückgewiesen werden kann, so muss doch eine unbedingte Einreihung dieser Epithelien unter die nervösen Bestandtheile vorderhand mindestens noch verfrüht erscheinen; wir werden übrigens alsbald auf diese Frage zurückkommen.

Das Centralnervensystem des erwachsenen Menschen stellt das ungünstigste Object für das Studium des Ventrikelepithels dar. Einmal schon wäre es wegen der grossen Hinfälligkeit dieses Gewebes wünschenswerth, möglichst frische Stücke zu untersuchen, ferner finden wir das in Rede stehende Epithel bei niederen Thieren nicht nur schöner, besser entwickelt als beim Menschen, sondern es scheint auch bei letzterem häufig, wenigstens stellenweise, nach der Kindheit mancherlei Veränderungen einzugehen.

Die Auskleidung der Ventrikel des Gehirns, sowie des spinalen Centralcanales, wird bei Thieren durch ein flimmertragendes Epithel besorgt. Die Epithelzellen (Fig. 77) verjüngen sich in ihrem basalen Theile und gehen schliesslich in einen (selten doppelten) Fortsatz über, der zunächst die Längsrichtung der Zelle einhaltend, z. B. beim Frosche, weit in die Nervensubstanz hinein verfolgbar ist. Im Rückenmarke des Proteus anguineus konnte *Klaussner* diese Fortsätze bis in die hinteren Nervenwurzeln, andere bis in die vordere Commissur verfolgen.

An der freien Oberfläche der Epithelzellen sieht man, namentlich in frischem Zustande, bei niederen Thieren aber auch sehr leicht nach der Härtung, frei in die Ventrikelhöhle (respective in den Centralcanal) ragende Cilien. Jede dieser Zellen besitzt einen ovalen, grossen Kern mit einem Kernkörperchen.

Beim erwachsenen Menschen sind die Epithelzellen nicht überall gleich; am besten erhalten sind sie stellenweise im Centralcanale des Rückenmarkes, am Boden des vierten Ventrikels und im Aquaeductus Sylvii. An den anderen Stellen sind sie niederer und dort ist auch das constante Vorkommen von Flimmerhaaren schwerer nachzuweisen, so dass diese von Vielen noch angezweifelt werden. — Zusammen mit der Bindegewebsschicht, welcher diese Zellen aufsitzen, bilden sie das sogenannte **Ependym**, daher sie auch als Ependymzellen bezeichnet werden.

Fig. 77. Ventrikelepithel vom Frosche. Vergr. 200.

Es wird, wie erwähnt, immer wahrscheinlicher, dass das Epithel des gesammten Medullarrohres in innigster histologischer Beziehung zu den nervösen Elementen (Zellen und Fasern) stehe. Alle oder viele Ganglienzellen der Centralorgane bilden sich aus den Epithel-

zellen, wenn auch der Uebergang von der cylindrischen Epithelzelle bis zur ausgebildeten Nervenzelle in allen Details noch nicht klar ist. (Bei Amocoetes entstehen nach *Herms* grosse Ganglienzellen innerhalb des Ventrikelepithels, indem einzelne Zellen besonders rasch wachsen; späterhin erst senken sie sich in die Tiefe). Ein directer Uebergang der Fortsätze von Epithelzellen in Nervenfaserbündel wurde öfter beschrieben (vergl. pag. 145); auch zeigen diese Fortsätze mit Gold häufig eine ähnliche Färbung wie die Nervenfasern (*Freud*).

3. Stützgewebe.

a) Bindegewebe.

Im Centralnervensysteme findet sich überall ein Gewebe, welches die Charaktere des Bindegewebes, wie es auch in anderen Organen

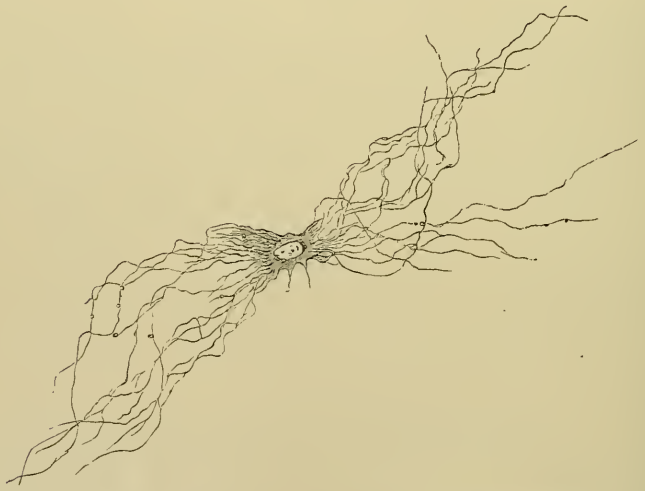

Fig. 78. Isolirte Bindegewebszelle aus dem menschlichen Rückenmarke. Vergr. 800.

vorkommt, nicht nur vollständig besitzt, sondern auch mit rein bindegewebigen Organen in directen Zusammenhang tritt. Allerdings ist es ein Bindegewebe, bei welchem die Intercellularsubstanz auf ein Minimum reducirt erscheint; es tritt wenigstens an den meisten Stellen als ein reticuläres Bindegewebe auf, aus feinen Fasern bestehend, die ein dichtes Netzwerk bilden und sich bis zu Bindegewebszellen verfolgen lassen.

Bei dem Umstande, als über die Natur des Bindegewebes überhaupt immer noch sehr auseinanderweichende Auffassungen herrschen, darf es uns nicht verwundern, wenn die histologische Bedeutung dieses Gewebes in einem Organe, an welchem sich seiner Unter-

suchung besonders grosse Schwierigkeiten entgegensetzen, auch am wenigsten klargelegt erscheint.

Zur Darstellung der Bindegewebszellen des Centralnervensystems empfiehlt es sich, kleine Stücke des frischen Gehirns oder Rückenmarkes entweder in sehr schwacher lichtweingelber Lösung von doppeltchromsaurem Kali ein bis zwei Tage zu maceriren oder aber diese Stückchen ebensolange in 0·1procentige Osmiumsäure zu legen. Man kann dann noch eventuell beliebig nachfärben und wird an Zupfpräparaten sicherlich eine beträchtliche Anzahl von Bindegewebszellen antreffen.

Dieselben stellen sich je nach der Gegend, welcher das Präparat entnommen ist, verschieden dar.

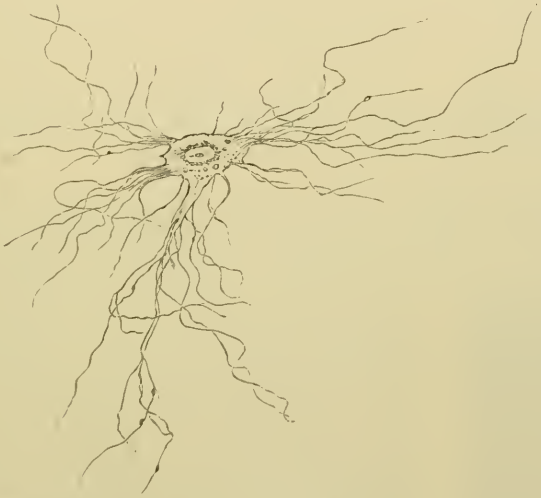

Fig. 79. Isolirte Bindegewebszelle aus dem Ependym des Seitenventrikels. Vergr. 800.

Fig. 78 zeigt eine solche Zelle aus einem radiären Septum des menschlichen Rückenmarkes. Von einem granulirten, oft ziemlich unscheinbaren Kerne gehen äusserst zahlreiche, lange (bis 0·5 Millimeter) Fortsätze von grosser Feinheit aus, an der gezeichneten Zelle hauptsächlich nach zwei diametral entgegengesetzten Richtungen. Ein eigentliches Zellprotoplasma scheint meist zu fehlen; der Zellleib wird nur durch kleine, flache Anhänge des Kerns repräsentirt, die sich bald in die Fortsätze auflösen und eine sehr geringe Körnung erkennen lassen. Die Fortsätze zeichnen sich übrigens durch eine charakteristische Steifigkeit aus und lassen an manchen Zellen nur ausnahmsweise Theilungen erkennen, während bei anderen Zellformen Theilungen sehr häufig sind. In vielen Fällen gehen die

Fortsätze aber radiär nach den verschiedensten Richtungen auseinander (Spinnenform, Spinnenzellen), wie z. B. an der in Fig. 79 abgebildeten Zelle aus dem Ependym des Seitenventrikels.

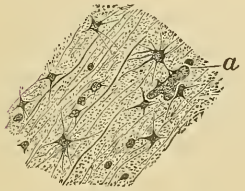

Fig. 80. Schnitt durch die weisse Substanz des Gehirnes. *a* Stück eines kleinen Blutgefässes in Verbindung mit einer Spinnenzelle. Vergr. 100.

Die eben beschriebenen Formen der Bindegewebszellen sind es, die man nach dem Vorgange von *Boll* auch als *Deiters*'sche Zellen zu bezeichnen pflegt.

Ein von dem geschilderten Bilde ziemlich abweichendes Aussehen haben viele — nicht alle — Bindegewebszellen in der weissen Substanz des Grosshirns und Kleinhirns, sowie in der Brücke. Da finden sich entsprechend dem Verlaufe der Nervenbündel eckige Zellen (Fig. 80) häufig reihenweise, die bei oberflächlicher Betrachtung eine gewisse Aehnlichkeit mit Epithelien haben. Namentlich an Osmiumpräparaten kann man sich aber überzeugen, dass diese Zellplättchen auch nichts Anderes sind, als Bindegewebszellen und dass zahlreiche Fortsätze wie feinste Haarbüschel von ihnen abgehen.

In manchen Zellen der centralen Stützsubstanz ist ein deutlicher Kern nicht mehr erkennbar, sie scheinen verhornt zu sein; andererseits gibt es derartige Zellen, die aus einem Kerne mit so wenig Protoplasma bestehen, dass die feinen Fortsätze direct vom Kerne auszugehen scheinen.

Fig 81. Längsschnitt aus dem Rückenmarke. *a* weisse, *b* graue Substanz. Sublimatfärbung nach Golgi. Bei *c* drei stecknadelförmige Sublimatkrystalle. Vergr. 80.

Was nun das Schicksal dieser von den Bindegewebszellen abgehenden Fortsätze anlangt, so ist dies verschieden, je nach der Localität; darüber könnten allerdings Schnittpräparate besten Aufschluss gewähren, nur ist das feine Stützgerüst unter den übrigen histologischen Elementen meist schwer zu unterscheiden. Nach Tinction mit Alaunhämatoxylin, wobei die Kerne der Bindegewebszellen eine intensiv blaue Färbung annehmen, kann man sich wohl ein klares Bild über die Menge dieser Zellen machen, der weitere Verlauf ihrer Fortsätze wird aber deutlicher erkannt nach Karminfärbung, und zwar nicht selten an Präparaten, die sonst in manch anderer Beziehung als wenig gelungen angesehen werden müssen. Die Sublimatfärbung von *Golgi* liefert mitunter Bilder von geradezu überraschender Schärfe (Fig. 81).

Das gesammte Centralnervensystem ist durchzogen von einem feinen Stützgerüste mit seinen zelligen Centralstellen; dieses bildet das Stroma für die Einlagerung der nervösen Elemente und der Gefässe. — Mitunter bringen pathologische Processe die beiden letzteren derart zum Schwunde, dass nur das bindegewebige Skelet wie an einem Corrosionspräparate zurückbleibt.

In der feineren Anordnung dieses Stützgewebes zeigen sich aber mannigfache locale Differenzen. Eine dünne Schicht von dicht verfilztem Bindegewebe bildet fast ausschliesslich den äussersten Rand der Grosshirnrinde, der sich bei mittlerer Vergrösserung als ein dunkler Saum darstellt. In jenen radiären Septis, die das Rückenmark durchziehen, sind die Fortsätze der Bindegewebszellen zu dichten Bündeln aneinander gelagert. Bindegewebszellen bilden nebst Gefässen nahezu die einzigen Constituenten dieser Septa. In der weissen Substanz des Rückenmarkes sieht man von Strecke zu Strecke den Kern einer Spinnenzelle und von ihm aus zwischen die Nervenfasern nach allen Richtungen hin die Fortsätze auslaufen, so dass ein Netzwerk resultirt, welches die einzelnen Nervenfasern umspinnt (Fig. 30 und 81).

In der Marksubstanz des Gross- und Kleinhirns, sowie der Brücke, kommen zu den letztbeschriebenen Verhältnissen der Bindegewebszellen noch weitere Eigenthümlichkeiten hinzu. Von den Spinnenzellen gehen in diesen Regionen, meist deutlicher als in anderen Gegenden, nicht wenige Fortsätze mit gerade gestrecktem Verlaufe bis zur Begrenzungsmembran der Gefässe (Fig. 61 und 80), wo sie sich trichterförmig ansetzen. Jene reihenförmig angeordneten Bindegewebszellen, die früher erwähnt wurden, geben Fortsätze ab, welche sich ebenfalls an dem Netzwerke zwischen den Nervenfasern betheiligen. Es muss hervorgehoben werden, dass das Bindegewebsnetz im Gehirne sich durch besondere Feinheit und Zartheit auszeichnet, während es im Rückenmarke merklich derber erscheint.

Ueber das Verhalten des Bindegewebes in der grauen Substanz wird an den betreffenden Stellen die Rede sein.

Unter dem Ventrikelepithel scheint die Form des Bindegewebes insofern eine etwas andere zu sein, als die grösse Menge von Fasern im Ependym die Anschauung nahe legt, dass diese nicht blos als directe Fortsätze der Bindegewebszellen, sondern auch als bindegewebige Intercellularsubstanz aufzufassen seien.

Inwieweit man berechtigt ist anzunehmen, dass die Bindegewebszellen mit ihren Ausläufern sich an der Lymphströmung im Inneren des Gehirns betheiligen, kann hier nicht auseinandergesetzt werden;

doch sei diesbezüglich besonders auf die trichterförmigen Ansätze der Fibrillen gegen den perivasculären Lymphraum zu hingewiesen.

Pathologische Veränderungen am Bindegewebe des Centralnervensystems.

Von den pathologischen Vorgängen, welche das Bindegewebe des Centralnervensystems betreffen, möge zunächst die abnorme Bindegewebswucherung, welche zur **Sklerose** führt, Erwähnung finden. Trotz sehr zahlreicher einschlägiger Untersuchungen sind die Meinungen über diesen, allerdings variablen Process noch immer getheilt.

Vor Allem scheint dabei die Intercellularsubstanz des Bindegewebes, von der wir ja gesehen haben, dass sie im Nervensysteme meist eine ganz nebensächliche Rolle spielt, immer mehr zur Geltung zu kommen. Die Anzahl der Bindegewebszellen, respective der leicht erkennbaren Zellkerne, ist in sklerosirten Stellen häufig nicht nur nicht vermehrt, sondern, wenn es sich um recht chronische Processe handelt, ist es sogar mitunter sehr schwer, noch schön erhaltene Bindegewebszellen aufzufinden, so sehr überwiegt das gleichmässige Zwischengewebe.

Bei der Sklerose kommt es aber andererseits nicht selten auch zu einer Vermehrung der zelligen Elemente, und zwar gelegentlich durch Theilung, häufiger aber durch directe Neubildung. Den Stoff hierzu liefern Lymphkörperchen, welche aus den Gefässen in Folge des Reizzustandes in vermehrter Menge ausgewandert sind, nun als Wanderzellen in die Nervensubstanz eintreten, sich dort fixiren, Fortsätze austreiben und sich schliesslich zu Bindegewebszellen metamorphosiren. Namentlich in den ersten Stadien dieses Processes, z. B. in frühen Perioden der Dementia paralytica, wird man die Gehirnsubstanz von runden Zellen überschwemmt finden, welche ihre Provenienz aus den Gefässen dadurch documentiren, dass nicht nur der adventitielle Lymphraum von ihnen erfüllt ist (Fig. 76), sondern dass sie auch gerade in der Umgegend der Gefässe in besonders grosser Anzahl vorhanden sind. Es ist selbstverständlich, dass die nervösen Elemente, wenn sie auch primär an dem pathologischen Processe gar nicht betheiligt sein sollten, unter dieser Ueberwucherung des Bindegewebes leiden und schliesslich vollständig zugrunde gehen müssen.

Die häufigen Granulationen des Ventrikelependyms bestehen auch aus Wucherungen des subepithelialen Bindegewebes, welche die Epithelien durchbrechen und nackt in die Ventrikelhöhle sehen können.

Ueber die eigentlichen pathologischen Veränderungen der Bindegewebszellen im Centralnervensystem ist ziemlich wenig Feststehendes bekannt.

In manchen Fällen von Sklerose kann die Anzahl der von einer Zelle ausgehenden Fibrillen sehr zunehmen. Man findet dann Zellkerne, von denen aus unzählige feinste, meist kurze Fäserchen nach allen Seiten hin abgehen (Fig. 82).

Vincenti beschreibt Bindegewebszellen, in welche von den Gefässscheiden her, durch die Fortsätze, rothe Blutkörperchen eingewandert sind.

Unter der Einwirkung eines continuirlichen Druckes, z. B. in der Umgebung eines Tumors, einer Hämorrhagie, schwellen die Bindegewebskörperchen an, ihr Kern verschwindet, sie bekommen ein gequollenes, plumpes, glasiges Aussehen; ihre Fortsätze verändern die Lichtbrechung und werden, wie die Zellen selbst, viel deutlicher; mitunter werden sie dadurch Nervenzellen ähnlich. — In der Nähe einer Hämorrhagie nehmen die Bindegewebszellen dann auch häufig ein Wenig des Blutfarbstoffes in sich auf. Wir können diese Veränderung als entzündliche Schwellung der Bindegewebszellen bezeichnen. In entzündlichen Processen kann auch Kernvermehrung in den Bindegewebszellen stattfinden, mitunter in dem Masse, dass einzelne unter ihnen sich zu unregelmässigen Plaques umwandeln, die 12 bis 15 Kerne einschliessen (fibroplastische Körper von *Hayem*).

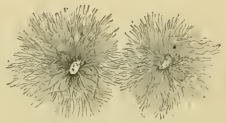

Fig. 82. Bindegewebszellen mit zahlreichen kürzeren Fortsätzen aus den sklerosirten Vierhügeln bei einem Falle von Dementia paralytica. Vergr. 250.

b) Neuroglia.

Als letzten Formbestandtheil, welcher sich noch an dem Aufbaue des Centralnervensystems betheiligt, haben wir eine Substanz zu betrachten, die ganz besonders dazu geeignet scheint, Lücken, welche die sonstigen Elemente zwischen sich frei gelassen haben, auszufüllen und dadurch, ohne dem Austausch der ernährenden Säfte Widerstand zu bieten, zur Befestigung des ganzen Organtheiles beizutragen. — Dieser Zweck wird erfüllt durch die Neuroglia, welche als eine äusserst feinkörnige Masse die Grundsubstanz der grauen Substanz darstellt; damit ist auch schon ihre Beschreibung nahezu erschöpft.

Die Neuroglia muss als eine eigene Art von Intercellularsubstanz aufgefasst werden. Doch sind die Bildungszellen, denen sie ihre Entstehung verdankt, am ausgewachsenen Organismus nicht

mehr aufzufinden. Jene freien Kerne, die man häufig als Kerne der Neuroglia bezeichnet hat, sind wohl alle nichts Anderes, als Wanderzellen, aus dem Gefässsysteme stammende Lymphkörperchen. Die feinen Körnchen der Neuroglia legen sich an alle Fortsätze der nervösen und bindegewebigen Zellen an und bleiben an isolirten Objecten mitunter hängen; an den Bindegewebskörperchen wurden sie von *Boll* als Interfibrillärkörnchen bezeichnet (vgl. Fig. 78 und 79).

Namentlich das chemische Verhalten der Neuroglia, wie auch das morphologische, erlauben nicht, sie den Bindesubstanzen zuzurechnen; wir müssen sie vielmehr als ein dem Nervensysteme eigenthümliches Gewebe sui generis auffassen. Die Gesammtmenge der Neuroglia ist äusserst gering. Das Meiste von dem, was man in der grauen Substanz früher als Grundsubstanz betrachtet hat, erweist sich als ein Netzwerk von Nervenfasern (markhaltigen und marklosen).

4. Anderweitige Gewebselemente im Centralnervensysteme.

Neben den besprochenen Gewebselementen, die sich an dem Aufbaue des Centralnervensystems betheiligen, wären noch gewisse Gebilde zu erwähnen, deren Auftreten immer, oder wenigstens sehr oft, auf einen krankhaften Process schliessen lässt.

Fig. 83. Zwei Fettkörnchenzellen aus dem Rückenmarke. Bei secundärer Degeneration. Vergr. 250.

1. Die **Fettkörnchenzellen** (Körnchenkugeln), welche wir bereits wiederholt besprochen haben. Es sind dies vollkommen runde, grössere Zellen mit meist deutlichem Kerne und zum grössten Theile erfüllt von glänzenden feinen Fetttröpfchen (Fig. 83). In der Regel sind es lymphoide Zellen, welche sich mit Fett angestopft haben, sei es, um dasselbe bei der normalen Markscheidenbildung der Nervenfasern diesen zuzuführen und dort zu deponiren, oder aber um in krankhaften Processen die bei der Degeneration der Nervenfasern frei werdenden fettähnlichen Substanzen aufzunehmen und eventuell wegzuführen. Wo markhaltige Nervenfasern zerfallen, weist daher die Färbung nach *Weigert* oft zahlreiche Marktröpfchen in den benachbarten Fettkörnchenzellen nach. — Fettkörnchenzellen bilden sich aber auch durch den fettigen Zerfall der Nervenzellen und wohl auch der Bindegewebszellen; selbst die glatten Muskelfasern der Gefässe sollen sich an der Bildung von Körnchenzellen betheiligen (*Huguenin*).

Die Anwesenheit von Fettkörnchenzellen, nach denen namentlich bei Degenerationsvorgängen im Rückenmarke, sowie in embolischen Herden des Gehirns gesucht werden kann, macht sich am besten bemerkbar, wenn man ein kleines Stückchen des frischen

Präparates unter dem Deckglase zerquetscht. Bei schwacher Vergrösserung treten dann die Fettkörnchenzellen als dunkle Punkte sehr deutlich hervor; auch lässt sich auf diesem Wege am sichersten eine Schätzung ihrer Menge vornehmen; sind sie sehr zahlreich in Haufen beisammen, so bemerkt man bereits mit freiem Auge gelbweisse Flecke und Streifen, die im durchfallenden Lichte dunkel werden.

2. Die **Amyloidkörperchen.** Sie erscheinen unter dem Mikroskope als helle, stark lichtbrechende, runde oder ovale Körperchen und machen sich durch ihren Glanz auch schon bei schwacher Vergrösserung bemerkbar. Zusatz von verdünnter Jodtinctur färbt sie im frischen Zustande schwach bläulich, lässt man dann noch Schwefelsäure zufliessen, so werden sie fast immer tiefviolett.

Man kann sicher darauf rechnen, Amyloidkörperchen in grosser Menge zu finden, wenn man den Tractus olfactorius eines nicht zu jungen Menschen untersucht. Ihre Anwesenheit deutet immer auf einen regressiven, atrophischen Process; daher fehlen sie auch nicht bei sklerotischen Vorgängen im Centralnervensysteme, so besonders bei der Tabes dorsalis, an der Oberfläche der Grosshirnrinde sehr bejahrter Personen (*Kostjurin*); auch im Ventrikelependym sind sie nicht selten (vorzüglich an der medialen Wand des Thalamus opticus, ferner im Unterhorne bei Sklerose des Ammonshornes in der Epilepsie).

Ueber ihre relativeLage geben Schnittpräparate die beste Auskunft. Sie färben sich am Schnitte mehr oder minder intensiv mit Karmin; am schönsten kommen sie zur Geltung, wenn man sehr schwach mit Alaunhämatoxylin färbt; sie erhalten dadurch eine schöne blaue Färbung und unterscheiden sich — wenigstens in der überwiegenden Mehrzahl — von den Kernen der Bindegewebszellen durch ihre bedeutendere Grösse. — Man sieht dabei, dass sie namentlich in solchen Gegenden häufig sind, wo viel Bindesubstanz vorhanden ist, z. B. in der Rindenschicht des Rückenmarkes, in den Hinterhörnern nahe der Peripherie, in den dickeren Septis u. s. w.

Ueber die Provenienz der Amyloidkörperchen ist bisher eine sichere Erfahrung noch nicht gewonnen worden; sie bestehen chemisch nicht aus einer dem Amylum verwandten Substanz, sondern aus einem eiweissähnlichen Körper; aus Zellen (*Rindfleisch*) scheinen sie sich nicht zu bilden. Jedenfalls entstehen sie dort, wo Nervensubstanz langsam zugrunde geht und dürften wohl chemischen Endproducten des atrophischen Processes in der Nervenfaser entsprechen.

3. Es finden sich im Inneren des Centralnervensystems auch die Elemente jener verschiedenartigen **Neubildungen**, die ihren Sitz dort aufzuschlagen pflegen. Eine eingehendere Betrachtung derselben würde aber hier zu weit führen.

4. Als *Leber*'sche Körperchen beschreibt *Vincenti* stark lichtbrechende, durchsichtige, kugelrunde Gebilde (etwa so gross, wie die Kerne der grössten Ganglienzellen), welche sich anscheinend im Inneren von marklosen Nervenfasern entwickelt haben und diesen daher fest anhängen. — Sie sollen sich chemisch wesentlich von Amyloidkörperchen unterscheiden und sich namentlich dort finden, wo Nervensubstanz durch einen Tumor comprimirt wird.

5. Auch verschiedene Pilzformen, z. B. Typhus- und Milzbrandbacillen *(Curschmann)* wandern ins Centralnervensystem ein, wo sie dann entweder direct unter dem Mikroskope oder durch Reincultureu nachzuweisen sind. Durch Agglomeration im Inneren der feineren Blutgefässe können sie, wie erwähnt, zur Entstehung von Embolien Veranlassung bieten (vgl. pag. 144).

VIERTER ABSCHNITT.

Feinerer Bau des Rückenmarkes.

Allgemeine Bemerkungen über den feineren Bau der Centralorgane.

Die grob anatomischen Verhältnisse im Aufbau des Centralnervensystems, wie sie sich dem unbewaffneten Auge darbieten, haben im zweiten Abschnitte eingehende Würdigung gefunden. — Ein Verständnis der physiologischen Bedeutung der dort beschriebenen Organtheile kann aber nur dann angebahnt werden, wenn es uns auch gelingt, die anatomischen Beziehungen, welche zwischen ihnen bestehen, aufzufinden; — dies ist die Aufgabe der feineren Anatomie, eine Aufgabe, die zu den schwierigsten gehört und noch weit von ihrer Lösung entfernt ist.

Einige allgemeine Gesichtspunkte, welche uns bei den folgenden Auseinandersetzungen, sowohl mit Rücksicht auf das Rückenmark wie auf das Gehirn, leiten werden, seien hier vorher abgehandelt; es wird uns dadurch das Verständnis mancher Einzelheiten erleichtert werden. Je mehr sich unsere Kenntnisse über den inneren Bau der Centralorgane erweitern, desto eingehender und ausführlicher wird sich eine derartige „allgemeine Anatomie des Centralnervensystems" darstellen lassen; es wird eine dankbare Arbeit sein, aus den zahlreichen erdrückenden Details, welche anhaltende eifrige Forschung auf diesem Gebiet unausgesetzt zu Tage fördert, jene resultirenden Gesetze und allgemeinen Regeln herauszulesen, welche erst volles Licht und volle Klarheit in das Gewirr mehr oder minder missverstandener anatomischer Verbindungen zu bringen im Stande sind.

Wir wollen — auch mit Rücksicht auf den beschränkten Raum — vorderhand nur einzelne hierhergehörige Thatsachen zur Besprechung bringen.

Ausgehen können wir von den zwei verschiedenen Arten nervöser Elemente, die das Nervensystem constituiren — Nervenzellen und Nervenfasern.

In den Nervenzellen haben wir die eigentlichen nervösen Centren zu suchen, während den Nervenfasern in der Hauptsache nur die Aufgabe zukommt, eine ihnen übertragene Erregung weiter zu leiten. Jede von einer blossen Leitung wesentlich verschiedene Function des Nervensystems ist also an die Zelle geknüpft. Die Zellen sind die Stationen, die Fasern die Bahnen, welche die einzelnen Stationen miteinander verbinden.

Die Ganglienzellen erscheinen an den meisten Stellen des Centralnervensystems nicht regellos zerstreut, vereinzelt, sondern sie finden sich in mitunter sehr ausgedehnten Gebieten, zu Gruppen oder Lagen angeordnet; an solchen Orten ändert sich auch der Charakter des Grundgewebes; ferner sind daselbst neben den markhaltigen Nervenfasern die marklosen in grösserer Anzahl vorhanden, die Gefässvertheilung wird eine charakteristische, reichliche, so dass diese zellenreichen Gebiete sich schon dem nackten Auge durch ihr Aussehen bemerkbar machen. Während nämlich die nahezu ausschliesslich durch Markfasern constituirten Theile des Centralnervensystems eine fast rein weisse Farbe aufweisen (daher weisse Substanz, Markmasse), heben sich die zellenreichen Gegenden durch eine in verschiedenen Tinten auftretende röthlichgraue oder gelblichgraue Farbe hervor (graue Substanz). Die Intensität dieser Färbung ist nicht an allen Gehirnen gleich. Verschiedene Umstände können beitragen, um eine mehr oder minder dunkle Färbung der grauen Substanz zu erzeugen; in erster Linie die Blutfülle des Gehirns, die, entsprechend dem viel engeren Capillarnetze in der grauen Substanz, hier besonders zur Geltung kommen muss. Kleine windungsreiche Gehirne, in denen wahrscheinlich die pigmentirten nervösen Elemente enger aneinander gedrängt sind (z. B. auch bei prämaturer Synostose der Schädelnähte), zeichnen sich den wenig gefurchten Gehirnen gegenüber häufig durch auffallend intensive Färbung vieler Partien der grauen Substanz (Grosshirnrinde, Schweifkern, Putamen, Kleinhirnrinde) aus. Das Negerhirn ist nicht dunkler als dasjenige heller Racen. Am dunkelsten wird das Gehirn unter pathologischen Verhältnissen in Folge von heftigen Intermittensanfällen.

Als Substantia reticularis (Formatio reticularis) pflegt man solche Gebiete zu bezeichnen, die, obwohl reich an Nervenzellen, dennoch die sonstigen Charaktere der grauen Substanz nicht oder nur in geringem Masse darbieten und sich durch die dominirende Menge von Markfasern auszeichnen.

Die grauen Massen müssten demnach den Ausgangspunkt der physiologisch-anatomischen Betrachtungen bilden, worauf weiterhin zu untersuchen wäre, in welcher Weise diese Centralmassen durch die weissen Verbindungsbahnen untereinander in Connex gebracht sind. — Dieser Gang der Darstellung kann aber dennoch meist nicht eingehalten werden, nachdem wir von manchen derartigen grauen Centren die Verbindungen nur sehr oberflächlich oder fast gar nicht kennen, während wir andererseits auch manche Fasergruppen nicht bis zu ihrem Endpunkte mit Sicherheit zu verfolgen vermögen.

Wenn man die verschiedenen grauen Massen im Centralnervensysteme vergleicht, so drängt sich bald die Bemerkung auf, dass dieselben nicht alle anatomisch, physiologisch und genetisch gleichwerthig sind. Unsere jetzigen Kenntnisse reichen aber noch lange nicht aus, um diese nothwendige Unterscheidung correct durchzuführen; wir müssen uns daher mit einer Eintheilung begnügen, von der wir wenigstens voraussetzen dürfen, dass sie im Grossen und Ganzen richtig, durch spätere Forschungen ergänzt und erweitert, aber nicht gänzlich umgestossen wird.

Demnach hätten wir nachstehende Arten grauer Substanz zu unterscheiden:

1. Die graue Rindenmasse des Grosshirns, überall an der Peripherie des secundären Vorderhirnbläschens.

2. Die graue Rindenmasse des Kleinhirns.

3. Die Ursprungsgebiete der peripheren Nerven, d. i. die graue Masse im Inneren des Rückenmarkes und die entsprechenden Gebiete für den Ursprung der Hirnnerven. Man darf damit noch jene grauen Partien in Zusammenhang bringen, welche zwar keine peripheren Nerven mehr entspringen lassen, aber als directe Fortsetzung der eben genannten Gebiete die innere Auskleidung des dritten Ventrikels bis zum Tuber cinereum darstellen. — *Meynert* subsumirt diese grauen Theile unter den Begriff „centrales Höhlengrau"; sie stellen eigentlich die primäre, in der ursprünglichen Anlage des Centralnervensystems bereits vorgebildete, graue Centralmasse dieses Organes dar, welchem sich die anderen, sub 1, 2 und 4 erwähnten, erst secundär adjungiren.

4. Die centralen Ganglienmassen. Nachdem wir darunter alle unter 1 bis 3 nicht aufgeführten grauen Massen zusammenfassen, ist dasjenige, was wir unter dieser Bezeichnung zu verstehen haben, allerdings theoretisch ganz gut abgegrenzt; es ist aber sicher, dass hier alles zusammengeworfen wird, was, so vielgestaltig es auch sei, anderweitig nicht untergebracht werden kann.

Ebenso wie in den grauen Massen können wir auch eine Distinction innerhalb der weissen Substanz einführen, eine Distinction, die von der Untertheilung der grauen Substanz ihren Ausgangspunkt nimmt.

Jede Nervenfaser dürfen wir ansehen als ein verbindendes Leitungsorgan, ausgepannt entweder zwischen je zwei Nervenzellen oder aber zwischen einer solchen und einem peripheren Endorgane (sei es motorischer oder sensibler Art). Da diese Endapparate selbstständige Organe mit bestimmter Function sind, so dürfen wir sie den blos leitenden Nervenfasern gegenüber als den Ganglienzellen physiologisch gleichwerth ansehen und ihnen zur Vereinfachung der weiteren Auseinandersetzungen ebenfalls die Bedeutung einer Station in dem Netze der Nervenbahnen vindiciren.

Wir können nun die Nervenfasern topographisch in zwei grosse Gruppen trennen:

1. Solche Fasern, die gleichwerthige, coordinirte graue Massen miteinander verbinden, also beispielsweise zwei Stellen der Grosshirnrinde, oder beide Vorderhörner des Rückenmarkes: Fibrae homodesmoticae;

2. solche Fasern, die ungleichwerthige, subordinirte graue Massen miteinander, respective graue Nervensubstanz mit den peripheren Endapparaten in Connex bringen: Fibrae heterodesmoticae. In dieser Gruppe liessen sich dann ebenfalls verschiedene Unterabtheilungen machen, z. B. Fasern von der Grosshirnrinde zu den centralen Ganglienmassen oder solche von der Peripherie zu den Ursprungskernen u. s. w.

Es bedarf wohl keiner weiteren Ausführung, dass die Unterscheidung dieser beiden Faserarten von principieller physiologischer Bedeutung ist.

Unter dem Namen **Bahn** bezeichnet man die leitende Verbindung zwischen zwei grauen Centralmassen oder zwischen einer solchen und einem peripheren Endorgane; fast immer handelt es sich aber dabei um eine mehr oder minder complicirte Combination mehrerer einzelner Leitungsstücke, welche, aneinandergereiht, entferntere Stationen miteinander in physiologische Beziehung bringen. — So spricht man z. B. von einer cortico-musculären Bahn; damit meint man die Gesammtheit der Nervenfasern, welche nicht blos nebeneinander, sondern auch, mit Einschluss der etwa eingeschalteten grauen Massen, successive nacheinander in Function treten müssen, wenn eine motorische Erregung von der Hirnrinde bis zum Muskel vordringen soll. In ähnlicher Weise sprechen wir auch im gewöhnlichen Leben von einer Bahn, z. B. Eisenbahn Berlin-Wien, und wissen dabei recht gut, dass

beispielsweise die Stationen Dresden und Prag zwischen den beiden Endpunkten liegen.

Wir wollen übrigens diesen Vergleich noch eine kurze Weile festhalten. Die eben angeführte Route ist keineswegs die einzige Verbindung zwischen Berlin und Wien; aber nicht nur dass wir über Breslau-Oderberg fahrend, Dresden und Prag völlig umgehen können, sondern es bieten sich uns auch verschiedene Wege von Berlin nach Dresden, oder von Prag nach Wien; wir sind ferner in der Lage, von Dresden direct nach Wien zu gelangen, ohne Prag zu berühren u. dgl. Wenn demnach beispielsweise die Strecke Dresden-Prag durch eine Abrutschung unfahrbar geworden ist, so wird damit doch die Verbindung zwischen Berlin und Wien nicht aufgehoben, und je reicher das ausgebaute Eisenbahnnetz ist, um so mannigfaltiger gestalten sich die Verbindungen, die „Bahnen", zwischen zwei Hauptendpunkten.

Uebertragen wir nun diese Betrachtungen auf die Nervenbahnen. Das möglichst leistungsfähige, das vollkommenst organisirte Centralnervensystem wird dasjenige sein, in welchem die Verbindungen zwischen den einzelnen Stationen, den grauen Massen, am mannigfachsten, am zahlreichsten sind. Wir haben bereits früher (pag. 121) darauf aufmerksam gemacht, dass gleichartige, homologe Nervenzellen in der Regel um so mehr Fortsätze besitzen, und letztere wieder um so reichlichere Verästelungen, je höher wir in der Thierreihe emporsteigen; im gleichen Masse nimmt aber bei den höheren Thieren auch die Anzahl der Markfasern, die sich aus diesem Netzwerke sammeln, zu, und zwar hauptsächlich zu Gunsten jener Bündel, welche bestimmt sind, die einzelnen Theile gleichartiger grauer Substanz miteinander zu verbinden (Fibrae homodesmoticae). Ein sehr in die Augen springendes Beispiel bietet das Corpus callosum dar, welches, bei Vögeln nahezu fehlend, noch bei niederen Thieren sehr klein ist und seine höchste Entwickelung erst beim Menschen erhält.

Als weiterer Schluss ergibt sich eine Thatsache, welche grob anatomisch nicht schwer nachzuweisen ist, dass nämlich das Verhältnis der weissen Substanz des Gehirns zu der grauen sich bei höheren Thieren immer mehr zu Gunsten der ersteren ändert.

Da die Zellen der grauen Substanz die eigentlichen Träger der höheren cerebralen Leistungen sind, dürfte man wohl im Gegentheile a priori erwarten, gerade die graue Substanz bei geistig höher stehenden Thieren relativ mächtiger entwickelt anzutreffen; allein die ausgiebigere Leistung des Gehirns wird eben zum nicht geringen Theile durch die möglichst innige functionelle Verknüpfung der Centren untereinander erreicht.

Dieses wechselnde Verhältnis der grauen Substanz zur weissen hat *Danilewsky* auf anderem, nämlich auf chemischem Wege ebenfalls nachgewiesen.

Wir lernen aus dem Beispiele der Eisenbahn aber weiterhin noch mehr. Gerade so, wie ich, trotz der Unterbrechung zwischen Dresden und Prag, doch von Berlin nach Wien zu fahren vermag, vielleicht allerdings etwas langsamer, besonders solange, bis die Züge für die neue Linie eingerichtet sind, ebenso kann es der Fall sein, dass, trotzdem die eigentliche „Bahn" im Nervensysteme eine Unterbrechung erlitten hat, dennoch die Leitung nicht aufgehoben ist, indem eben andere zu Gebote stehende Wege, sogenannte Collateralbahnen, eingeschlagen werden; ganz falsch wäre es also, aus dem Umstande der erhaltenen Function schliessen zu wollen, dass die zerstörten Nervenfasern mit der in Frage stehenden Leitung nichts zu thun hätten, nicht zu der „Bahn" gehörten.

Es ergibt sich aber weiterhin, dass man mit der Aufstellung von Bahnen behutsam sein muss, namentlich, sobald sie ein Internodium, die Strecke zwischen zwei nervösen Stationen, überschreiten.

So wie es keine ausgebildeten, apolaren Ganglienzellen gibt, ebensowenig können wir uns Gruppen von Nervenzellen physiologisch vorstellen, die nicht mit anderen Organtheilen in Verbindung stünden, und zwar wahrscheinlich zum mindesten nach zwei Seiten hin. — Das einfachste Schema eines Urnervensystems wäre (Fig. 84) eine einzige Nervenzelle *c*, mit einer von der sensiblen Peripherie *ps* kommenden, centripetalen, zuführenden und einer zur motorischen Peripherie *pm* hinziehenden, centrifugalen, abführenden Faser. Dabei können wir uns (wie auch in den folgenden Fällen) statt der einzelnen Zelle *c* eine Zellgruppe und statt der einfachen Fasern *ps-c* und *pm-c* entsprechende Faserbündel vorstellen.

Der erste Schritt zur Complication des Apparates ist es, wenn sowohl die centripetale, wie die centrifugale Faser durch je eine Nervenzelle unterbrochen werden und diese beiden Zellen *s*, *m* (Fig. 85) eine Verbindungsfaser *sm* erhalten.

Schon bei diesem zweiten Falle kann der Weg von *ps* nach *pm* auf zweifache Weise, entweder über *s-c-m* oder direct von *s* nach *m* zurückgelegt werden.

Bedenkt man nun, um wie viel complicirter die Verhältnisse sich schon im Centralnervensysteme niedrig organisirter Thiere darstellen, so wird man leicht die beinahe unübersehbare Mannigfaltigkeit der

bestehenden nervösen Verbindungen begreifen. Es lässt sich sogar direct sagen, dass jeder Theil des Nervensystems mit jedem anderen Theile dieses Organes in leitende Verbindung gebracht ist; nur besteht ein Unterschied in der Innigkeit dieses Zusammenhanges, ohne Rücksicht auf die topographische Lage der betreffenden Theile; hingegen gibt es im Nervensysteme keine isolirten Gebiete, Inseln, die vollständig unabhängig von den anderen Partien functioniren. Um wieder auf den früheren Vergleich zurückzukommen — zwischen manchen Stationen bestehen viele und directe Züge, Eilzüge, zwischen zwei anderen Stationen gibt es nur wenige, langsame Züge mit häufigem Umsteigen; wie die directen Züge schneller vorwärts bringen als jene, die in vielen Stationen anhalten, so lehrt auch die Experimentalphysiologie dass die Nervenleitung gelegentlich jeder Unterbrechung durch eine

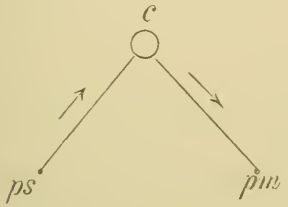

Fig. 84. *c* centrale Nervenzelle, *ps* sensible Peripherie, *pm* motorische Peripherie.

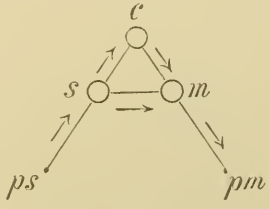

Fig. 85. *c* centrale Nervenzelle, *ps* sensible Peripherie, *s* eingeschaltete sensible Nervenzelle, *pm* motorische Peripherie, *m* eingeschaltete motorische Nervenzelle.

Ganglienzelle nach Umständen in verschiedenem Grade verlangsamt wird.

Auf experimentellem Wege ist man allerdings im Stande, isolirte Nervengebiete mit selbstständiger Function zu erzeugen, z. B. mittelst Querdurchtrennung des Rückenmarkes, worauf dann der caudale Theil weiterleben und functioniren kann, nachdem er vom übrigen Centralnervensysteme vollständig abgetrennt worden ist.

Man muss berücksichtigen, dass die einzelnen Theile grösserer, ausgedehnter grauer Massen in zweifacher Weise untereinander verbunden sein dürften, einmal schon durch längere Faserbündel, welche eine directe Communication zwischen zwei entfernt voneinander liegenden Punkten herstellen, beispielsweise zwischen einer Stelle der Grosshirnrinde am Stirntheile und einer anderen Rindenstelle am Scheiteltheile (man pflegt derartige Fasern als Associationsfasern zu bezeichnen). Eine zweite Möglichkeit der leitenden Verbindung und functionellen Influencirung ist aber in der grauen Sub-

stanz selbst gegeben; es ist dies eine indirecte Verbindung durch Vermittlung des daselbst nie fehlenden dichten Nervennetzes. Auf diesem letzteren Wege kann man beispielsweise von jedem Punkte der Hirnrinde zu jeder beliebigen anderen Rindenstelle derselben Hemisphäre gelangen. — Diese äusserst wichtige Verknüpfungsweise der grauen Massen ist bisher physiologisch noch nicht genügend ausgebeutet worden.

Wir haben früher erwähnt, dass wir zwei Gruppen von Nervenfasern, homodesmotische und heterodesmotische, zu unterscheiden haben, je nachdem sie coordinirte oder subordinirte graue Massen miteinander verbinden. Eine weitere Eintheilung ergibt sich aus dem Umstande, ob die betreffende Faser auf ihrem Wege die Mittellinie überschreitet, also zwei Stationen miteinander in Connex bringt, die verschiedenen Körperhälften angehören, oder ob sie an derselben Körperseite bleibt. — Darnach unterscheidet man zwischen Decussation (Kreuzung) und Commissur.

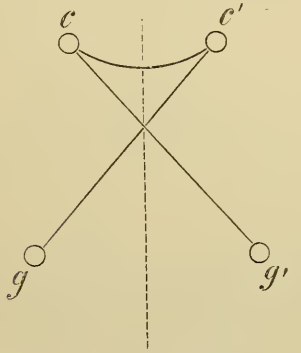

Fig. 86. c und c' Rindenzellen, g und g' Nervenzellen einer anderen Kategorie, cc' Commissurenfaser, cg' und $c'g$ Kreuzungsfasern.

Eine **Kreuzung** wird durch heterodesmotische Faserbündel erzeugt, welche ungleichwerthige graue Massen beider Hemisphären verbinden und sich in der Medianebene mit den entsprechenden Bündeln der anderen Seite treffen — sich kreuzen (Fig. 86 cg' und $c'g$). Zur Bildung einer **Commissur** hingegen treten homodesmotische Bündel zusammen, die, zwischen gleichwerthigen grauen Substanzen ausgespannt, die Mittellinie überschreiten (cc').

An dieser Stelle mag gleich bemerkt werden, dass der Aufbau des Centralnervensystems typisch ein völlig symmetrischer zu sein scheint. Abgesehen von rein teratologischen oder pathologisch erworbenen Asymmetrien, finden sich allerdings, namentlich an manchen Gegenden, gewisse auffällige, aber nicht eigendlich typische Ungleichheiten beider Seiten; namentlich auffällig ist dies für die Grosshirnwindungen. Solche Abweichungen von der strengen Symmetrie pflegen an höher entwickelten Gehirnen häufiger und in die Augen springender zu sein, als an tiefstehenden.

Ueber den intracerebralen und intraspinalen Verlaufstypus der peripheren Nervenfasern, d. h. jener Fasern, welche an dem peripheren, distalen Ende einen motorischen oder sensiblen Endapparat

tragen, lassen sich einige Besonderheiten aussagen, die namentlich für die Auffassung der Nervenkerne bedeutungsvoll sind.

Unter **Kern, Ursprungskern** eines Nerven verstehen wir eine Zellgruppe, in welcher die peripheren Fasern dieses Nerven ihr centrales, proximales Ende finden.

Für jeden peripheren Nerven müssen wir einen oder mehrere Ursprungskerne annehmen, die zur Constituirung der pag. 157 unter 3 angeführten grauen Massen zusammentreten. Es ist auch nicht eine einzige Nervenfaser nachgewiesen, welche von der Peripherie direct ohne Unterbrechung bis an die Grosshirnrinde reichen würde; auch bezüglich der Kleinhirnrinde ist dies zum mindesten in hohem Grade unwahrscheinlich.

Der Ausdruck **Nervenwurzel** wird in zweifachem Sinne gebraucht und kann daher leicht zu Missverständnissen Veranlassung geben; da

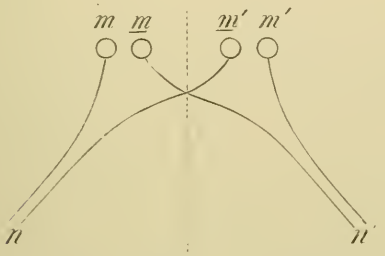

Fig. 87. *n* und *n'* motorische Nervenwurzeln, *m*, *m*, *m'* und *m'* Zellen der beiderseitigen Ursprungskerne, *m* und *m'* für die ungekreuzten, *m* und *m'* für die gekreuzten Fasern.

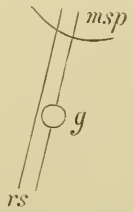

Fig. 88. *rs* hintere, sensible Nervenwurzel, ein Theil der Fasern geht direct ins Rückenmark, *msp*, ein anderer Theil wird durch Zellen der Spinalganglien *g* unterbrochen.

er aber in beiden Bedeutungen vollkommen eingebürgert ist, wird es schwer fallen, ihn durch zwei andere zu ersetzen.

Unter „Wurzel eines Nerven" versteht man in der groben Anatomie häufig jene Bündel, die aus dem Gehirne (resp. Rückenmarke) frei austreten, also den scheinbaren Ursprung der Nerven, die periphere Wurzel; oder aber man bezeichnet als Wurzel jene Faserzüge, welche, aus dem Kerne, respective den differenten Kernen der Nerven stammend, gegen den scheinbaren Ursprung hin die centrale Nervenmasse durchziehen und also den reellen Ursprung der Nerven darstellen: centrale Wurzel. So entspringt beispielsweise der N. trigeminus mit zwei peripheren Wurzeln, besitzt aber zum mindesten sechs centrale Wurzeln.

Für alle motorischen Nervenwurzeln lässt sich nun weiter sagen (Fig. 87), dass ein Theil der Wurzelfasern, *n*, *n'* in Zellen derselben

Körperhälfte (m, m'), ein anderer Theil aber an der entgegengesetzten Seite ($\underline{m}$, $\underline{m'}$), ende. Es geht demnach immer ein Theil der Wurzelfasern eine Kreuzung ein, und zwar ist der gekreuzte Antheil relativ um so ausgiebiger, je weniger die zu versorgenden Muskeln unabhängig von denen der anderen Seite, einseitig zu functioniren pflegen. Solche Muskelgruppen, die gewöhnlich bilateral gleichzeitig in Action treten, z. B. die Schlundmuskeln, werden reichlicher auch von der anderen Seite her innervirt, als beispielsweise die Muskeln der Finger.

Ein ähnlicher Ursprungstypus ist für die sensiblen Nervenwurzeln nicht nachzuweisen, zum mindesten ist er nicht auf alle Fälle anwendbar, indem wir sensible Nerven kennen, die wahrscheinlich vollständig in Kernen derselben Seite enden, z. B. der Nervus olfactorius.

Es stellt sich bezüglich der sensiblen Nerven noch eine Schwierigkeit heraus, nämlich die Stellung der Spinalganglien an den hinteren Rückenmarkswurzeln und die Analogisirung der entsprechenden Zellgruppen an den sensiblen Gehirnnerven. Diese Schwierigkeit wird noch dadurch vermehrt, dass namentlich nach den Beobachtungen von *Freud* nur ein Theil der in den peripheren Pol des Spinalganglions eintretenden Nervenfasern, *rs* (Fig. 88), mit den daselbst befindlichen Zellen *g* sich verbindet. Wir hätten demnach in dem Stücke der hinteren Nervenwurzel, welches zwischen Ganglion und Rückenmark, *msp*, gelegen ist, zweierlei Fasern zu unterscheiden: periphere Fasern im strengen Sinne des Wortes, die direct von der Peripherie herstammen, und ferner solche, die bereits in den Zellen des Spinalganglions eine Unterbrechung erlitten haben, daher eigentlich schon als centrale Fasern anzusehen sind.

Anhangsweise darf auch bemerkt werden, dass directe Nervenverbindungen zwischen zwei Stellen der Körperperipherie ohne Einschaltung von Nervenzellen nicht vorhanden sind.

Jeder Ursprungskern eines peripheren Nerven muss nun weiterhin mit anderen Theilen des Centralnervensystems in Beziehung stehen. Es sind dies verschiedenartige Faserzüge, die da in Betracht kommen, und zwar hauptsächlich Verbindungen

1. mit dem gleichnamigen Nervenkerne der anderen Seite;
2. mit anderen Nervenkernen;
3. mit verschiedenen secundären Gangliencentren;
4. mit der Kleinhirnrinde;
5. mit der Grosshirnrinde, direct oder indirect.

Commissurenfasern zwischen den gleichnamigen Nervenkernen *(1)* sind in hohem Grade wahrscheinlich, allein nur an einzelnen Stellen, z. B. für den Oculomotoriuskern (*Nussbaum*), für den Hypoglossuskern *(Koch)* mit voller Sicherheit nachgewiesen. *Flechsig* meint dass für die drei höheren Sinnesnerven solche Commissurenfasern zwischen den Ursprungskernen sicher demonstrirt werden könnten, dass aber diese Einrichtung allen Sinnesnerven zukommen dürfte.

Verbindungen verschiedenartiger Nervenkerne *(2)* untereinander, theils in gekreuzter, namentlich aber in ungekreuzter Weise, sind reichlicher vorhanden; so besteht wahrscheinlich das hintere Längsbündel zum grossen Theile aus derartigen Längsverbindungen zwischen den hintereinander liegenden Nervenkernen. Eine directe Verbindung zwischen einem sensiblen und einem motorischen Nervenkerne wird mit den beiden dazugehörigen peripheren Nerven den einfachsten Reflexbogen darstellen.

Verbindungen mit secundären Ganglienmassen *(3)*, z. B. Thalamus opticus, Globus pallidus, Vierhügel, Kniehöcker, Oliven u. s. w., sind für viele Nervenbahnen sicher nachgewiesen und dürften wohl für alle ausnahmslos bestehen.

In welcher Weise die Kleinhirnrinde *(4)* mit den Nervenursprüngen zusammenhängt, ist meist noch dunkel; für die spinalen hinteren Wurzeln und einen Theil des N. acusticus glauben wir aber diese Verbindungswege bereits zu kennen. Ein unzweifelhafter directer Faserzug zwischen einem motorischen Nervenkerne und der Kleinhirnrinde konnte bisher nicht aufgefunden werden.

Besonderes anatomisches und physiologisches Interesse beanspruchen aber die sogenannten centralen Verbindungen der Nerven *(5)*, d. h. jene Faserzüge, welche die Ursprungskerne mit der Grosshirnrinde verbinden. Die centrale Bahn ist wohl für alle Nerven eine partiell gekreuzte, doch fällt es schwer, die relative Grösse des gekreuzten und ungekreuzten Antheiles — welches Verhältnis jedenfalls für die einzelnen Nerven ein äusserst verschiedenes ist — genau zu ermitteln. Für viele der im Hinter- und Nachhirn entspringenden Nerven haben wir die centrale Bahn im Bereiche der Fibrae arcuatae internae (mit Einschluss der Striae acusticae) zu suchen; die Kreuzung findet meistentheils unter sehr spitzem Winkel in der Raphe statt.

Ein besseres anatomisches und physiologisches Verständnis des Centralnervensystems darf auch erwartet werden, wenn wir auf der Basis sicherer Erfahrungen dadurch Ordnung und Klarheit in die nahezu unübersehbare Menge von Details bringen können, dass wir mehr, als bisher erlaubt ist, zusammenfassend und homologisirend vorgehen. Wir werden dann Faserbündel oder Zellgruppen, die gegenwärtig noch ihre specielle

gesonderte Betrachtung verlangen, als gleichartig vereinigen können, und damit ein wesentlich vereinfachtes Gesammtbild erzielen. — So ist beispielsweise der Tractus nervi optici wenigstens in einem gewissen Sinne ein den Hintersträngen oder anderen sensiblen Leitungsbahnen des Rückenmarkes homologes Gebilde; eine weitere Durchführung dieser Homologie führt zu einer richtigeren Auffassung vieler mit dem Tractus opticus in Verbindung stehender Gebilde.

Wenn wir auch eine derartige Homologisirung nicht bis zum Extrem anwenden dürfen, so wird sie doch auch dadurch von unschätzbarem Werthe für die Auffassung der centralen Leitungsbahnen, dass wir durch diese Betrachtungsmethode auf Abweichungen von einem als Norm hingestellten Schema aufmerksam gemacht werden; in solchen Fällen müssen wir dann nachsehen, an welcher Seite etwa ein Irrthum vorliegt oder, falls ein solcher mit Sicherheit ausgeschlossen werden kann, sollen wir die physiologischen und anatomischen Ursachen dieser Differenzen aufzuklären trachten.

Von den relativ einfacheren und klareren Verhältnissen, wie sie das Rückenmark darbietet, ausgehend, suchen wir die dort gewonnenen Erfahrungen auch auf das complicirtere verlängerte Mark und weiter hinauf zu übertragen.

Im Grossen und Ganzen dürfte ein motorischer Rückenmarksnerv ähnliche centrale Beziehungen darbieten, wie ein motorischer Hirnnerv, und desgleichen wird sich auch auf sensiblem Gebiete eine Parallele herstellen lassen. Diese Erwägung wird es uns dann in manchen Fällen ermöglichen, dunkle Stellen aufzuklären, sie wird uns gelegentlich wichtige Fingerzeige liefern, worauf wir bei der anatomischen Durchforschung der Centralorgane unser Augenmerk zu richten haben, wo wir etwa gewisse Faserverbindungen aufsuchen sollen, die wir als physiologisches Postulat ansehen müssen, oder aber aus Analogieschlüssen erwarten dürfen.

Bei der grossen Mannigfaltigkeit im Verlaufe der verschiedenen centralen Nervenbündel, sowie bei der daraus resultirenden Schwierigkeit, einen halbwegs klaren Ueberblick über das anscheinend unlösbare Fasergewirre zu gewinnen, hat man schon lange und wiederholt zu dem Hilfsmittel des Verallgemeinerns, des Schematisirens gegriffen. Auch wir haben uns in den vorhergehenden Auseinandersetzungen zu verschiedenenmalen genöthigt gesehen, auf derartige Erleichterungen der Darstellung hinzuweisen.

Will man nun ein Schema des gesammten Hirn- und Rückenmarkbaues aufstellen, welches einfach und übersichtlich ist, so ge-

lingt dies wegen der grossen Verschiedenheit der einzureihenden Bestandtheile nicht; geht man aber auf diese Verschiedenheiten ein, dann erhält man leicht ein Schema, welches in hohem Grade complicirt ist und nur verwirrend wirkt.

Wir sehen also, dass die Aufstellung eines in jeder Beziehung befriedigenden Schemas noch mit sehr grossen Schwierigkeiten verbunden ist.

Immerhin ist es am Platze, mit kurzen Worten einige wenige dieser allgemeinen Darstellungen zu skizziren:

Luys nimmt seinen Ausgangspunkt von den centralen Grosshirnganglien (Schweifkern, Linsenkern und Sehhügel); sie bilden den eigentlichen Centralpunkt, gegen welchen von zwei Seiten her sämmtliche Nervenbahnen convergiren; es gibt zwei Hauptsysteme von convergirenden Fasern, und zwar 1. Fibres convergentes inférieures, welche sämmtliche Bahnen umfassen, die von der Peripherie gegen die Centralganglien hinführen — ohne Rücksicht auf ihre Leitungsrichtung — und 2. Fibres convergentes supérieures, d. i. der Inbegriff aller von der Hirnrinde ausgehenden Fasern, die ebenfalls sämmtlich den Centralganglien als Centrum zustreben. — Alle Faserbahnen der ersten Kategorie sind auf ihrem Wege von der Peripherie bis zu den Ganglien — der immer die Mittellinie überschreitet — durch anderweitige graue Substanzen unterbrochen, dabei bleiben aber die den beiden Körperhälften angehörigen Fasersysteme voneinander unabhängig. Die Faserbahnen der zweiten Art, die „Fibrae convergentes superiores", gehen ununterbrochen und ungekreuzt von der Hirnrinde zu den Ganglien, sind aber durch ein besonderes System von Commissurenfasern mit denen der anderen Seite innig verknüpft.

Meynert geht bei der schematischen Darlegung des Gehirn- und Rückenmarksbaues von der Grosshirnrinde aus, als von jenem Organe, an dessen Thätigkeit die Bewusstseinsvorgänge geknüpft sind. Alle jene Bahnen nun, welche die Beziehungen zwischen der Grosshirnrinde und der Aussenwelt vermitteln, werden in ein Hauptsystem zusammengefasst. Da durch die Fasern dieses Systems die Sinnesbilder gewissermassen auf die empfindende Hirnrinde projicirt werden, da ferner nicht nur die Bewegungen des eigenen Körpers als Quelle der Bewegungsgefühle in gleicher Weise einen Theil der projicirten Aussenwelt für das Gehirn darstellen, sondern auch die Hirnrinde vermittelst der motorischen Nervenbahnen die Erregungszustände, welche ihr durch die Empfindungsnerven übertragen wurden, gleichsam wieder nach aussen reflectirt, benennt er die Gesammtheit dieser Leitungsbahnen als „Projectionssystem".

Der Contact der Rindenzellen untereinander wird aber hergestellt einerseits durch „Commissurensysteme" zwischen identischen Partien beider Hemisphären und andererseits durch „Associationssysteme" zwischen näher oder ferner auseinanderliegenden Stellen der gleichen Hemisphäre. — Eine besondere Kategorie von Markbündeln der Grosshirnlappen verknüpft dieselben mit der Kleinhirnrinde.

Das Projectionssystem gliedert sich durch die Einschaltung zweier Arten von grauen Massen weiterhin folgendermassen: das oberste, erste Glied ist ein im Allgemeinen radiäres System, von der Hirnrinde bis zu den centralen Ganglien (Stabkranz), das zweite Glied reicht von den Ganglienmassen bis zum centralen Höhlengrau (Hirnschenkelsystem), und das dritte Glied des Projectionssystems wird durch die peripheren Nerven dargestellt, welche aus dem centralen Höhlengrau, vom Aquaeductus Sylvii angefangen bis zum untersten Rückenmarksende hinab, entspringen.

Wenn im Vorhergehenden versucht wurde, in wenigen Worten einen wenn auch nur oberflächlichen Ueberblick über die Schemata von *Luys* und von *Meynert* zu geben, so ist ein derartiger Versuch bezüglich anderer Darstellungen des Hirnbaues kaum mehr zu unternehmen. *Aeby* geht von dem Grundgedanken aus, dass das Rückenmark in eine Anzahl von „Segmenten" zerfalle, deren jedes einem vorderen und einem hinteren Nervenpaare entspreche und dass in gleicher Weise, soweit die cerebralen Nerven ihren Ursprung nehmen, auch ein Theil des Gehirns eine ähnliche segmentale Gliederung zulasse; hiervon wäre das nicht segmentale Stammgebiet, sowie das Hemisphärengebiet des Gehirns zu trennen. Auf Grundlage dieser Haupteintheilung führt dann *Aeby* die anatomischen Beziehungen der grauen Ganglienmassen und der weissen Faserstränge durch.

Einen „Plan des menschlichen Gehirns" hat *Flechsig* entworfen, auf dessen nähere Darstellung in Kürze auch nicht eingegangen werden kann; es sei nur erwähnt, dass er die Leitungsbahnen unter folgende vier Hauptsysteme subsumirt: 1. die (relativ) directen Verbindungen der Grosshirnrinde mit den motorischen und sensorischen Nerven; 2. System des Thalamus opticus; 3. System der Brückenkerne; 4. Systeme der Grosshirnschenkelhaube, an welche sich die Fasern des Strickkörpers, sowie gewisse Rückenmarksstränge anschliessen.

---

1. Topographische Durchsicht des Rückenmarkes.

Den inneren Bau des Rückenmarkes studirt man zunächst am besten an solchen Durchschnitten, die senkrecht auf die Längsaxe des gehärteten Organs gelegt werden. Es trägt aber sehr zum Ver-

ständnis der anatomischen Verhältnisse des Rückenmarkes bei, wenn man dann auch andere Schnittrichtungen wählt. Dazu nehme man 1 bis 1·5 Centimeter lange Stückchen des Markes aus der Gegend der Hals- oder Lendenanschwellung, welche man tangentiell zu einem Seitenstrang in sagittale, der Längsaxe parallele Schnitte zerlegt. Ferner mache man Längsschnitte in frontaler Richtung; schliesslich lassen sich durch Combination dieser drei Schnittrichtungen noch verschiedene Schiefschnitte erzeugen, die unter Umständen auch Bedeutung gewinnen können. Bei Anfertigung der Längsschnitte empfiehlt es sich, die für die *Weigert*'sche Färbung bestimmten Schnitte auf Collodiumplatten aufzutragen (pag. 14). — Verzichtet man darauf, histologisch untadelhafte Präparate herzustellen, dann ist es rathsam, das Rückenmark nach drei- bis sechswöchentlichem Aufenthalte in chromsaurem Kali in früher angegebener Weise in Alkohol zu übertragen, wodurch die Schneidbarkeit des Organes bedeutend gewinnt. Möglichst frisch eingelegte Rückenmarke von Thieren (grosse Thiere, wie Pferde, Ochsen, geben besonders schöne Präparate) brauchen die Nachhärtung in Alkohol nicht.

Da der innere Bau des Rückenmarkes in den verschiedenen Gegenden dieses Organes ein wechselnder ist, und es als wünschenswerth gelten muss, von jedem Querschnitte wenigstens annäherungsweise angeben zu können, aus welcher Höhe er entnommen ist, so wird es nothwendig, eine grössere Anzahl von Präparaten, vom oberen Halsmarke beginnend, bis zum Filum terminale hinab anzufertigen. — Während der Herstellung dieser Schnittreihe müssen die Präparate bei schwächster Vergrösserung controlirt werden; die eingehendere histologische Betrachtung kann später nachfolgen. Es werden daher auch zunächst nur jene Verhältnisse Besprechung finden, wie sie etwa mit Objectiv Nr. 2 (*Hartnack, Reichert*) leicht beobachtet werden können.

Bei diesen Rückenmarksschnitten, sowie auch häufig in anderen Fällen, scheint es am besten, zwei parallele Reihen von Präparaten anzufertigen, die man zweckmässig nach verschiedenen Methoden der Doppelfärbung behandelt. Eine Reihe tingire man mit Karmin oder Pikrokarmin, und dann mit Alaunhämatoxylin; die zweite Reihe wäre nach der von *Pal* modificirten *Weigert*'schen Methode und nachträglich mit Pikrokarmin zu färben. — Es bleibt selbstverständlich nicht ausgeschlossen, gelegentlich auch noch andere der bewährten Tinctionsmethoden zu versuchen.

Bei der üblichen Methode, das Gehirn aus der Schädelkapsel zu entfernen, wird das Halsmark meist in der Weise durchschnitten, dass wir den ersten vollständigen Querschnitt durch dasselbe etwa in der Höhe der zweiten oder dritten Cervicalnerven anlegen können,

Wir wollen mit der Betrachtung eines solchen Querschnittes beginnen (Fig. 89, gezeichnet ist nur die Hälfte des Präparates).

Zuerst springt in die Augen, dass das Präparat in zwei nahezu symmetrische Hälften zerfällt. Es senkt sich nämlich an der ventralen Seite die Fissura longitudinalis ventralis, *Fsla*, in die Rückenmarkssubstanz ein; nachdem sie nahezu bis zu einem Dritttheil des Rückenmarksdurchmessers dorsalwärts eingedrungen ist, spaltet sie sich in zwei kurze, lateral gerichtete Ausläufer. Vom Sulcus longitudinalis dorsalis, *Fslp*, geht ein Bindegewebsseptum direct ventralwärts (Septum medianum dorsale, *Smd*), beinahe noch einmal so tief als die Fissura ventralis, welche es auch nahezu erreicht; zwischen beiden bleibt nur eine schmale Brücke Nervensubstanz zurück, die als Commissura medullae spinalis, *Cm*, beide Rückenmarkshälften verbindet.

Deutlich differenziren sich im Rückenmarke der weisse Markmantel und die graue Centralmasse. Letztere wird, wenn wir uns das Rückenmark in seine zwei symmetrischen Hälften zerschnitten denken, in jeder derselben allseitig von Markmasse eingeschlossen; mit Ausnahme zweier Stellen:

1. Die graue Commissur, *Cg*, welche den Centralcanal, *Cc*, umgibt, und die Verbindung mit der centralen grauen Masse der anderen Seite darstellt.

2. Eine kleine Stelle an der dorsalen Convexität des Markes in der Gegend des Austrittes der hinteren Nervenwurzeln, im Sulcus lateralis dorsalis, *Sld*.

An dem Schnitte aus der Gegend des dritten Cervicalnerven, den wir vorderhand ausschliesslich in Betracht ziehen, erscheint die graue Rückenmarkssubstanz jeder Seite, von der Commissur abgesehen, als ein langgestreckter Körper, mit der Längsaxe beinahe genau sagittal gestellt; er weicht in der dorsalen Hälfte nur ein wenig lateralwärts ab; die Form der gesammten grauen Masse in beiden Hälften ist demnach die eines *H*, dessen Querbalken durch die Commissur dargestellt wird. Die Hauptmasse der grauen Substanz ist im ventralen Theile des Markes gelegen und wird als Vorderhorn (Cornu anterius, *Cra*) bezeichnet, während der schmächtigere, bis an die Peripherie heranreichende dorsale Theil Hinterhorn (Cornu posterius, *Crp*) genannt wird.

Bedenkt man, dass sowohl Vorderhorn als Hinterhorn sich durch die ganze Länge des Rückenmarkes hindurch erstrecken, demnach in Wirklichkeit graue Säulen von der Höhe der Rückenmarkslänge darstellen, so wird man auch die häufig gebrauchten Bezeichnungen: „Vordersäule (Columna anterior) und Hintersäule (Columna posterior)" gerechtfertigt finden.

Als Seitenhorn (mittleres Horn, Tractus intermedio-lateralis) *Til*, bezeichnet man jene kurze Ausbauchung der grauen Substanz, welche etwa gegenüber der Commissur lateralwärts von der grauen Hauptmasse abgeht. Der einspringende Winkel zwischen dem Seitenhorne und dem Beginne des Hinterhorns wird ausgefüllt durch Balken grauer Substanz, *Pr* (Processus reticularis, von Manchen, z. B. *Goll*, als Seitenhorn bezeichnet) welche zwischen sich den Raum für das Durchpassiren weisser Faserbündel freilassen.

Die Form des Vorderhorns ist eine kolbige, während das Hinterhorn als spindelförmig bezeichnet werden darf. Die lang ausgezogene Spitze dieser Spindel, *Ap* (Apex cornu posterioris) setzt sich bis an die Peripherie zum Sulcus lateralis dorsalis fort. Die Stelle, an welcher das Hinterhorn mit der übrigen centralen grauen Rückenmarksmasse zusammenhängt, bezeichnet man als Basis, eine dorsalwärts häufig zu bemerkende Verschmächtigung als Hals und den eigentlichen Körper der Spindel als Kopf des Hinterhorns.

Man pflegt gewöhnlich zwei Arten von grauer Substanz zu unterscheiden, die sich am Karminpräparate auch schon bei schwacher Vergrösserung differenziren: Substantia spongiosa und Substantia gelatinosa.

Die letztere, welche sich durch intensive Karminfärbung kennzeichnet, ist auf zwei Stellen der grauen Substanz beschränkt, und zwar erstens auf die nächste Umgebung des Centralcanals (Substantia gelatinosa centralis) und ferner auf einen Theil des Hinterhorns; an letzterer Stelle bildet sie eine Kappe um den Kopf des Hinterhorns, *Sg* (Substantia gelatinosa Rolandi), deren Oeffnung (Concavität) ventralwärts sieht, während sie sich selbst dorsalwärts in den Apex erstreckt. Der übrige weitaus beträchtlichere Theil der grauen Substanz wird als Substantia spongiosa bezeichnet.

Aus dem Vorderhorne sieht man die ventralen vorderen Nervenwurzeln, *Ra*, entspringen; sie treten nämlich aus seinem ventralen Rande als mehrere (drei bis acht) dünne Bündel markhaltiger Nervenfasern heraus, welche mit einer deutlich ausgesprochenen Schwenkung nach der Seite hin die weisse Substanz nahezu horizontal durchsetzen. — Schon bei schwächster Vergrösserung sind grosse Nervenzellen im Vorderhorne bemerkbar, welche als Ursprungszellen für die vorderen Wurzelfasern aufzufassen sind. Im Seitenstrange ist ebenfalls eine Gruppe kleinerer, dicht gedrängter Nervenzellen leicht zu sehen; ferner findet man einzelne grosse Zellen im Processus reticularis. — Mitunter bemerkt man aus der Gegend des letzteren ein auf Fig. 89 nicht dargestelltes deutliches Nervenbündel in lateral-dorsalwärts gerichtetem Bogen bis an die Peripherie am

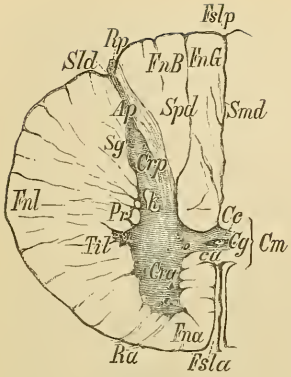

Fig. 89.

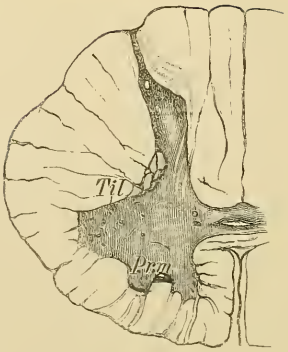

Fig 90.

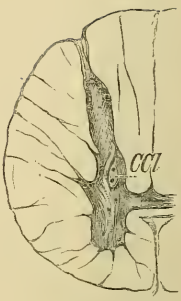

Fig. 91.

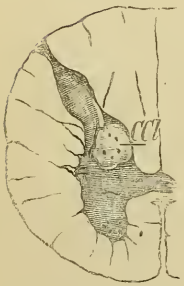

Fig. 92.

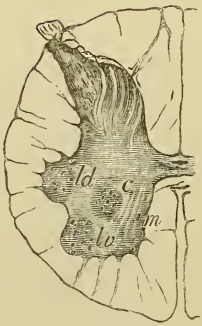

Fig. 93.

Fig. 94

Fig. 95

Fig. 89—95. Querschnitte durch das menschliche Rückenmark. Karminfärbung. Vergr. 5.

Fig. 89. Querschnitt in der Höhe des 3. Cervicalnerven. *Fsla* Fissura longitudinalis anterior, *Fstp* Fissura longitudinalis posterior, *Fna* Vorderstrang, *Fnl* Seitenstrang, *FnB* Burdach'scher Keilstrang, *FnG* Goll'scher Strang, *Smd* Septum medianum dorsale, *Spd* Septum paramedian. dorsale, *Sld* Sulcus lateralis dorsalis, *Rp* Radix posterior, *Ra* Radix anterior, *Cra* Vorderhorn, *Crp* Hinterhorn, *Til* Tractus intermedio-lateralis, *Pr* Processus reticularis, *Sg* Substantia gelatinosa Rolandi, *Ap* Apex, *k* Respirationsbündel von Krause, *Cm* Commissura medullae spinalis, *Cg* Commissura grisea, *Ca* Commissura alba, *Cc* Centralcanal.

Fig. 90. Querschnitt in der Höhe des sechsten Cervicalnerven. *Prm* Processus cervicalis medius cornu anterioris, *Til* Seitenhorn.

Fig. 91. Querschnitt im Gebiete des dritten Dorsalnerven. *CCl* Clarke'sche Säule.

Fig. 92. Querschnitt in der Höhe des zwölften Dorsalnerven. *CCl* Clarke'sche Säule.

Fig 93. Querschnitt im Gebiete des fünften Lendennerven. *m* mediale Zellgruppe des Vorderhornes. *lv* lateral-ventrale, *ld* lateral-dorsale, und c centrale Zellgruppe.

Fig. 94 Querschnitt im Gebiete des dritten Sacralnerven. *m* mediale, *ld* lateral-dorsale Zellgruppe.

Fig. 95. Querschnitt durch den unteren Theil des Conus medullaris im Ursprungsgebiete des Nervus coccygeus.

Seitenrande des Rückenmarkes heranziehen: Wurzelbündel des N. accessorius Willisii.

Die dorsalen (hinteren) Nervenwurzeln, *Rp*, kann man von ihrer Austrittsstelle im Sulcus lateralis dorsalis, *Sld*, theils an der medialen Seite des Hinterhorns in die laterale Partie des Hinterstranges hineinverfolgen, theils sieht man sie direct in die Substantia gelatinosa Rolandi einstrahlen. Erstere beschreiben während ihres Verlaufes durch den Hinterstrang mehr oder minder weite Bögen und scheinen sich ebenfalls in die graue Substanz des Hinterhorns einzusenken, in der man sie noch ein gutes Stück weit ventralwärts verfolgen kann.

In der weissen Markmasse des Rückenmarks pflegt man mehrere Abtheilungen, Stränge zu unterscheiden:

1. Der Hinterstrang, welcher jederseits vom Septum medianum dorsale bis an das Hinterhorn heranreicht. Ein constantes, bindegewebiges Septum (S. paramedianum dorsale, *Spd*), welches von der Peripherie convergent gegen das Septum medianum zieht und auf diesem Wege häufig einen Seitenast lateralwärts gegen die Basis des Hinterhornes entsendet, spaltet den Hinterstrang unvollständig in zwei Unterabtheilungen, von denen die mediale, kleinere, als *Goll*'scher Keilstrang oder zarter Strang (Funiculus gracilis) *FnG*, die grössere laterale als *Burdach*'scher Keilstrang (Hinterstrangsgrundbündel, laterale Hinterstrangabtheilung, Funiculus cuneatus, *FnB*) bezeichnet wird.

2. Der Seitenstrang, den man gewöhnlich von dem lateralen Rande des Hinterhorns angefangen bis zu den lateralsten vorderen Wurzelbündeln reichen lässt, *Fnl*, während

3. der Vorderstrang die ventrale und mediale Peripherie des Vorderhornes umgibt, *Fna*.

Dass diese Trennung zwischen Vorder- und Seitenstrang eine ganz künstliche ist, hat man schon lange eingesehen und beide daher häufig als Vorderseitenstrang zusammengefasst.

Ausser den genannten drei Hauptmassen weisser Substanz im Rückenmarke ist noch die weisse Commissur (Commissura alba, *ca*) zu erwähnen, welche ventralwärts von der grauen Commissur im Grunde der Fissura longitudinalis anterior als schmale Brücke beide Seitenhälften des Rückenmarkes, respective die beiden Vorderstränge verbindet.

Endlich verdient hier noch ein quergetroffenes kleines Nervenbündel Erwähnung, welches an der Basis des Hinterhorns medial vom Processus reticularis gelegen, mitunter recht sehr in die Augen fällt (Respirationsbündel von *Krause*, *k*).

Wenn wir nun eine Schnittreihe vom dritten Cervicalnerven angefangen bis gegen das caudale Rückenmarksende hin durchmustern, so treffen wir auf nachfolgende, übrigens nicht unbedeutenden individuellen Schwankungen unterworfene Veränderungen:

In der Höhe des vierten Cervicalnerven bleibt die Zeichnung des Rückenmarksquerschnittes nahezu unverändert; nur bei genauerem Zusehen wird man ein leichtes Anschwellen des Vorderhorns bemerken, was im Bereiche des fünften Cervicalnerven immer deutlicher wird. Hier nimmt bereits der Gesammtquerschnitt des Markes namentlich im queren Durchmesser merklich zu, so dass er die Form einer Ellipse erhält, deren Excentricität bei verschiedenen Rückenmarken eine sehr wechselnde ist. Wurzelbündel des N. accessorius sind nicht mehr zu sehen.

Im Ursprungsgebiete des sechsten Cervicalnerven hat die Entwickelung der Halsanschwellung bereits ihr Maximum erreicht (Fig. 90). Das Vorderhorn ist mit dem Seitenhorne zu einer mächtigen Masse verschmolzen, die etwa die Form eines gleichseitigen Dreiecks hat; von jener Seite dieses Dreiecks, die gegen den ventralen Rand des Rückenmarkes sieht, geht in der Mitte ein kleiner grauer Höcker ab (Processus cervicalis medius cornu anterioris, *Prm*), welcher, zusammen mit dem vorderen medialen Winkel des Vorderhornes und mit dem Seitenhorne, diesem Theile der grauen Substanz eine dreizackige Gestalt verleiht. In jeder dieser Zacken sieht man eine Gruppe grosser Nervenzellen. Das Seitenhorn ist mit der lateralen Zacke verschmolzen, doch kann man an dem dorsalwärts gewendeten (ehemals lateralen) Rande des Vorderhorns die enggedrängte Gruppe der Seitenhornzellen meist deutlich erkennen, *Tl.* Auch das Hinterhorn hat, allein weitaus weniger stark als das Vorderhorn, an Grösse zugenommen, ohne dabei im Ganzen seine langgestreckte, schmächtige Gestalt einzubüssen. Es muss hervorgehoben werden, dass die Grössenzunahme des Hinterhorns fast ausschliesslich medianwärts stattfindet, so dass es nun vom Apex stufenförmig in den Hinterstrang vorspringt, eine Eigenthümlichkeit, die es weiterhin trotz sonstiger Formveränderungen fast durch den ganzen übrigen Theil des Rückenmarkes beibehält. Die oben erwähnte laterale Abweichung des Hinterhorns von der Sagittalrichtung wird nun geringer. Der Processus reticularis erscheint weniger entwickelt, ebenso verschwindet das sogenannte Respirationsbündel.

Durch das Ursprungsgebiet des siebenten Cervicalnerven erhält sich die Halsanschwellung auf dem Maximum ihrer Entwickelung, um im Bereiche des achten Cervicalnerven rasch abzunehmen. Zuerst zieht sich der Processus cervicalis medius zurück, der ventro-laterale

Rand der grauen Substanz, zwischen Spitze des Vorderhorns und dem Seitenhorne, welches am längsten seine massige Entwickelung aufrecht erhält, bildet nun eine leicht concave Linie.

In der Nähe des ersten Dorsalnerven verkleinert sich auch das Seitenhorn rasch und zieht sich immer mehr medianwärts zurück, so dass es zu Beginn des Dorsalmarkes (Fig. 91) nur mehr einen ganz unbedeutenden schnabelförmigen Ansatz am lateralen Rande der grauen Substanz darstellt; dabei kann sich die charakteristische Zellgruppe des Seitenhorns am lateralen Rande der grauen Substanz bis gegen das Hinterhorn hin erstrecken. Es ist demnach wieder die Form des *H*, wie sie im oberen Cervicalmarke bestand, hergestellt; doch erscheint eine Verwechslung beider Querschnitte nicht möglich; denn im Dorsalmarke ist die graue Substanz weitaus schmäler und zarter, das Respirationsbündel fehlt, der Processus reticularis ist wenig ausgebildet, das Hinterhorn etwas weniger lateralwärts gewandt und besitzt jene oben beschriebene Stufe an seinem medialen Rande und endlich tritt noch eine Gruppe von Ganglienzellen, etwa im Bereiche des siebenten oder achten Cervicalnerven hinzu, welche an der Basis des Hinterhorns, nahe dessen medialem Rande gelegen ist, *CCl.* Die hinteren Nervenwurzeln, welche immer in der oben beschriebenen Weise bogenförmig in das Hinterhorn einziehen, verlaufen gegen oder um dieses rundliche, in seiner Grundsubstanz etwas hellere Gebiet, in welchem anfangs nur sehr spärliche grosse Nervenzellen auftreten, die *Clarke*'sche Säule (Columna vesicularis, Dorsalkern von *Stilling*). Erst im unteren Dorsalmarke bilden diese Zellen eine gut abgegrenzte Gruppe, welche ebenfalls eine mediale Vorbauchung des Hinterhorns verursacht, während sie an vielen Präparaten aus den oberen Gegenden dieses Abschnittes sogar gänzlich fehlen können.

Eine Unterscheidung der Rückenmarksquerschnitte aus der Gegend verschiedener Dorsalnerven ist kaum möglich, abgesehen von dem langsamen Anwachsen der *Clarke*'schen Säulen. Erst dort, wo letztere ihre grösste Ausbildung erreichen, im untersten Brustmarke beim elften, namentlich aber beim zwölften Dorsalnerven, fängt auch die graue Substanz wieder an im Ganzen langsam zuzunehmen — der Beginn der Lendenanschwellung (Fig. 92). Man kann auch bemerken, dass das Hinterhorn nun wieder mehr lateralwärts gerichtet ist, so dass allerdings die Aehnlichkeit mit dem oberen Halsmarke etwas mehr hergestellt ist; doch werden die anderen oben angeführten Unterscheidungsmerkmale, namentlich aber die grossen *Clarke*'schen Säulen, eine Verwechslung nicht aufkommen lassen.

Im Gebiete der Lendennerven, der Lendenanschwellung entsprechend, wächst nun der Querschnitt der grauen Substanz sowohl

im Vorder- als im Hinterhorne; doch kann der Gesammtquerschnitt des Markes, der hier meist einer Kreisfläche entspricht, nie so gross werden wie in der Halsanschwellung, weil die Abnahme der weissen Substanz, welche successive vom Halsmark ab zu constatiren ist, sich daselbst bereits sehr bemerkbar macht, namentlich im Verhältnisse zu der sehr massigen grauen Substanz (Fig. 93).

Das angeschwollene Vorderhorn zeigt hier im Vergleiche zur Cervicalanschwellung eine mehr runde, kolbige Form, ebenso wird das Hinterhorn, nach der Breite hin wachsend, immer rundlicher und rückt durch Verkürzung und Verbreiterung des Apex näher an den dorsalen Rand des Rückenmarkes heran. In der Gegend des vierten, noch mehr aber des fünften Lumbarnerven, wo die Entwickelung der grauen Masse am ausgebildetsten ist, erlangt das Seitenhorn wieder grössere Selbstständigkeit, nachdem es in den oberen Theilen des Lendenmarkes in die kolbige Anschwellung des Vorderhorns mit einbezogen worden war. In dieser Gegend sind auch die grossen Ganglienzellen am deutlichsten zu Gruppen vereinigt, die allerdings nicht ganz constant sind, daher sie auch verschiedenartig beschrieben wurden. Schon zwischen zweitem und drittem Lendennerven sind die *Clarke*'schen Säulen wieder gänzlich verschwunden, dagegen bestehen jetzt im Vorderhorne:

1. eine mediale (*m*), meist nicht sehr gut abgegrenzte kleinere Gruppe, welcher der ganze mediale Rand des Vorderhorns angehört;
2. eine lateral-ventrale (*lv*) und
3. eine lateral-dorsale (*ld*) Gruppe (letztere entspricht dem Seitenhorne), und
4. eine central gelegene Gruppe (*c*), ziemlich genau die Mitte des Vorderhorns einnehmend.

Der Gesammthabitus des Querschnittes erleidet auch noch dadurch eine weitere Veränderung, dass die Fissura longitudinalis ventralis nun tiefer einschneidet, wodurch die Commissur ziemlich in die Mitte des sagittalen Rückenmarksdurchmessers gelangt. Das Septum paramedianum dorsale fehlt bereits im unteren Dorsalmarke häufig und rückt, wenn vorhanden, immer näher an die Mittellinie heran, so dass der *Goll*'sche Strang, der übrigens hier nicht mehr scharf abgegrenzt werden kann, nur mehr auf einen schmalen medianen Streifen oder auf ein dem Septum posterius anliegendes planconvexes Gebiet beschränkt erscheint.

Von den unteren Wurzelfasern des fünften Lumbarnerven angefangen, beginnt der Querschnitt des Rückenmarkes sich zu verkleinern und nimmt nun constant bis zum Filum terminale, dem caudalen Rückenmarksende, ab, und zwar verringert sich der weisse

Mantel bedeutend rascher, als die graue Centralmasse, so dass letztere immer mehr und mehr das Uebergewicht erhält.

Die Grundgestalt der grauen Hörner ändert sich wenig, nur werden sie immer plumper; namentlich das Hinterhorn erscheint relativ gross und rundlich. Gleichzeitig verbreitert sich die graue Commissur, und rückt dabei dem dorsalen Rückenmarksrande immer näher, so dass in der Gegend des untersten Sacralnerven, wo der Durchmesser des Gesammtquerschnittes kaum 3 Millimeter beträgt, für den Rest der Hinterstränge nur mehr ein kleiner Raum freigelassen bleibt.

Von grösseren Ganglienzellengruppen bestehen in der Höhe des dritten Sacralnerven (Fig. 94) blos noch die das Seitenhorn repräsentirende lateral-dorsale, *ld*, sowie die mediale, *m*, während im Bereiche des vierten Sacralnerven keine Gruppen, sondern ausschliesslich ganz vereinzelte grössere Ganglienzellen angetroffen werden.

Am unteren Ende des Conus medullaris (Fig. 95), jener Gegend, aus welcher der Nervus coccygeus entspringt, lässt sich immer noch der Typus des Rückenmarksbaues erkennen, während schliesslich das Filum terminale blos aus einem epithel-tragenden Canale, dem Centralcanale, besteht, welcher einen dünnen Ueberzug von grauer Substanz, den letzten Rest der centralen grauen Masse, besitzt.

Die Gesammtfiguration des Rückenmarksquerschnittes wird, wie bereits wiederholt angedeutet wurde, vom Halsmarke an bis zum Conus terminalis sehr wesentlich durch das wechselnde quantitative Verhältnis zwischen grauer und weisser Substanz alterirt. Zwar bestehen mancherlei individuelle Verschiedenheiten, doch erscheint es angezeigt, einige Zahlen, die von den Messungen *Stilling's* herrühren, sowie das daraus gezogene Verhältnis hier tabellarisch zusammenzustellen:

Bei einem 25jährigen Manne.

Ursprungsgebiet der untersten Wurzelfasern des Nerven	Flächeninhalt in Quadr.-Millimetern			Verhältnis der weissen zur grauen Substanz
	des Gesammtquerschnittes	der weissen Substanz	der grauen Substanz	
Cervical III . . .	84·15	71·40	12·73	5·6
„ IV . . .	85·55	72·82	12·73	5·7
„ VI . . .	91·55	74·23	17·32	4·3
„ VIII . .	78·12	62·92	15·20	4·1
Dorsal I	65·39	53·73	11·66	4·6
„ IV . . .	57·67	50·26	7·42	6·8
„ IX . . .	42·07	33·94	8·13	4·2
„ XII . . .	52·32	41·71	10·61	3·9
Lumbal II . . .	57·62	41·01	16·61	2·5
„ V . . .	62·57	39·24	23·33	1·7
Sacral I	51·96	28·63	23·33	1·2
„ III . . .	22·27	9·45	12·73	0·74
„ V	9·54	4·94	4·60	1·07 *
Coccygeus . . .	4·94	2·47	2·47	1·00 *

Es muss bemerkt werden, dass in den fünf übrigen Tabellen *Stillings*, welche andere Individuen betreffen, vom dritten Sacralnerven angefangen, das Verhältnis der weissen zur grauen Substanz fast ausnahmslos ein negatives ist; das im vorliegenden Falle bestehende geringe relative Ueberwiegen der weissen Substanz im Conus medullaris (*) ist daher als exceptionell zu betrachten.

2. Histologischer Bau des Rückenmarkes.

Die fertiggestellte Serie von Rückenmarksquerschnitten, an der wir bisher die Differenzen der gröberen Configuration je nach der verschiedenen Höhe studirt haben, kann uns nun dazu dienen, den histologischen Bau dieses Organes bei stärkerer Vergrösserung zu studiren.

Wir beginnen mit dem weissen **Markmantel**. Derselbe scheint bei oberflächlicher Betrachtung nahezu ausschliesslich aus Längsfasern, welche also auf unseren Präparaten quergetroffen (Sonnenbildchen der Karminpräparate) sind (vgl. Fig. 96), zu bestehen. Der Durchmesser dieser Nervenfasern ist ein sehr wechselnder, er schwankt z. B. beim Menschen zwischen 1 bis 25 μ, kann beim Pferde bis 50 μ und an einzelnen Fasern des Fischrückenmarkes noch bedeutend mehr anwachsen; wir finden auch fast überall dicke und feine Nervenfasern vermischt; doch bestehen gewisse locale Eigenthümlichkeiten, welche sich folgendermassen zusammenfassen lassen: Im Vorderstrange sowie im Seitenstrange nahe der Peripherie sind viele dicke Fasern, während in dem Winkel zwischen Vorderhorn und Hinterhorn, der grauen Substanz anliegend, die dünnen Fasern überwiegen. Im Hinterstrange finden wir im *Burdach*'schen Strange nicht wenige grobe Fasern, während der *Goll*'sche Strang ausschliesslich aus Fasern ziemlich feinen Calibers zusammengesetzt wird; und zwar ist dieser Unterschied zwischen beiden Bestandtheilen des Hinterstranges im Cervicalmarke besonders deutlich ausgesprochen. Je feiner die Nervenfasern sind, welche einen Theil der Rückenmarkssubstanz constituiren, desto dunkler sieht nach Karminfärbung das betreffende Querschnittsfeld bei schwächster Vergrösserung oder auch schon bei Betrachtung mit freiem Auge aus (z. B. die *Goll*'schen Stränge im Cervicalmarke).

Fig. 96. Querschnitt aus dem Vorderstrange des Rückenmarks. Karminfärbung. Vergr. 150. *a* peripherer grauer Rindensaum, *b* kleineres Septum. In der Marksubstanz sind ausser den querdurchschnittenen groben und feinen Nervenfasern noch drei deutliche vielstrahlige Bindegewebszellen zu sehen; eine davon ist mit *c* bezeichnet.

Die Peripherie des Markmantels wird von den Rückenmarkshäuten durch eine dünne Schichte grauer Substanz (5 bis 40 μ, ausnahmsweise aber bis gegen 100 μ breit) getrennt: Rindenschichte des Rückenmarkes (Fig. 96*a*). Sie besteht aus faserigem Bindegewebe mit viel zwischengelagerter, feinkörniger Neuroglia. Von der Pia mater gehen durch die Rinde hindurch radiär dickere oder dünnere Septa in die weisse Substanz hinein, welche häufig Gefässe mitführen. Diese Septa bestehen ebenfalls aus Bindegewebe, mit mehr oder minder viel aus der Rindenschichte stammender Neuroglia; sie theilen die Markmasse in einzelne Bündel ab, welche dadurch, dass von den Septis Seitenäste abgehen, weiterhin in kleinere Fascikel zerfallen. Das grösste dieser Septa, welches constant, durch die ganze Höhe des Rückenmarkes besteht, ist das Septum medianum posterius; auch die Septa paramediana post. gehören zu den grösseren. Ausserdem sind zwischen den Markfasern zahlreiche grössere Bindegewebszellen eingelagert (Fig. 96*c*), deren Fortsätze zum grössten Theile parallel mit dem Verlaufe der Nervenfasern gerichtet sind (Fig. 81); daher sieht man auch am Querschnitte nach Karminbehandlung viele feine dunkle Pünktchen, von denen allerdings oft kaum gesagt werden kann, ob sie als marklose, zarte Axencylinder oder als Bindegewebsfasern aufzufassen sind.

In der Marksubstanz des Rückenmarkes finden sich aber nicht ausschliesslich Längsfasern, sondern, neben schief verlaufenden Fasern, auch zahlreiche quergerichtete Bündel. Diese sind:

1. Die vorderen Wurzelbündel, die im Hals- und Lendenmarke fast ausschliesslich dicke Fasern führen, im Dorsalmarke aber auch viele Bündelchen feiner Fasern enthalten *(Siemerling)*.

2. Die hinteren Wurzelbündel, mit breiten und feinen Fasern.

3. Die weisse Commissur; sie liegt im Grunde der Fissura longitudinalis anterior und erreicht eine Mächtigkeit bis zu $^1/_2$ Millimeter. Bei den meisten Säugethieren bildet die weisse Commissur nicht wie beim Menschen ein einzelnes Bündel (in Folge ihrer Continuität durch die ganze Länge des Rückenmarkes könnte man sie noch besser eine nervöse Membran nennen), sondern sie ist dort in verschiedene kleine Bündel zerfallen, welche gesondert gegen die Mittellinie ziehen und dadurch den dorsalsten Theil des Vorderstranges zerspalten.

4. Zahlreiche Bündel von Nervenfasern gehen endlich von allen Stellen des Randes der grauen Centralmasse in den Markmantel hinein und verlaufen häufig eine sehr beträchtliche Strecke weit quer durch das Mark, bis sie in die Longitudinalrichtung umbiegen und sich den anderen Längsfasern anschliessen.

In der **centralen grauen Masse** des Rückenmarkes unterscheiden wir, wie bereits bemerkt wurde, zwei verschiedene Substanzen:

A. **Die spongiöse Substanz.** Ihre Grundlage besteht aus Neuroglia und Bindegewebszellen. Letztere sind (Alaun-Hämatoxylinpräparat) ein wenig dichter als in der weissen Substanz zerstreut, und senden ihre Fortsätze zwar nach allen Seiten hin (Sublimatpräparat), doch überwiegt auch hier die Längsrichtung.

Gelungene Karminpräparate, namentlich ohne Alkoholhärtung (Fig. 97), noch weit besser aber solche, die nach der *Weigert*'schen Methode gefärbt wurden, lassen überall in der spongiösen Substanz ein reiches Netzwerk markhaltiger Nervenfasern von verschiedenstem Caliber erkennen. Da sich diese Nervenfasern in allen Richtungen untereinander verflechten, so findet man auch neben längsgeschnittenen viele schief und quergetroffene. Theilungen solcher Fasern lassen sich nicht beobachten. An manchen Stellen verlaufen sie aber in mehr bestimmter Richtung; so sei vorderhand nur auf folgende Gegenden aufmerksam gemacht:

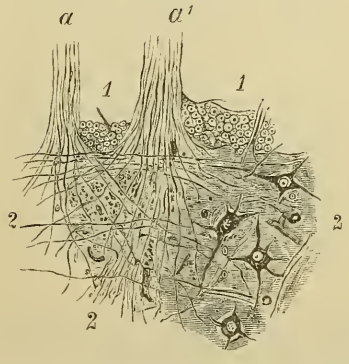

Fig. 97. Eintrittsstelle vorderer Wurzelbündel in das Vorderhorn. Lendenmark. Vergr. 30. *1* Gebiet des weissen Vorderstranges, *2* graues Vorderhorn, *a a*^{1} zwei vordere Wurzelbündel. Rechts ein Theil einer Zellgruppe, von welcher vier Zellen zu sehen sind.

Bereits im Vorderstrange sieht man die einzelnen Bündel der vorderen Wurzelfasern divergiren, kurz bevor sie in die eigentliche graue Substanz des Vorderhornes eintreten; in letzterem strahlen sie pinselförmig auseinander (Fig. 97 *a*), und zwar wie man an sagittalen Längsschnitten sieht, auch cerebral-, sowie ein wenig caudalwärts. Die äussersten Fasern eines jeden Bündels biegen so weit seitlich ab, dass sie einen Faserzug an der Grenze zwischen Mark und grauer Substanz bilden.

Gegen die weisse Commissur zu sieht man ebenfalls Bündel im Vorderhorne sich sammeln.

In der Substanz des Hinterhornes sind es namentlich die bogenförmigen hinteren Wurzelbündel, welche weit hinein ihre Selbstständigkeit bewahren. Die Grundsubstanz der *Clarke*'schen Säulen, sowie jener Theil des Hinterhornes, welcher von der Substantia gelatinosa Rolandi eingeschlossen wird, fallen durch ihre relative Helligkeit auf; sie bestehen nämlich ihrer Hauptmasse nach aus einer

grossen Menge längsverlaufender, zarter, markhaltiger Nervenfasern; desgleichen ist im Apex ein der hinteren Wurzel angehöriges Bündel feinster Fasern quergetroffen, die Randzone (*Lissauer*).

Ausser dem Netze markhaltiger Nervenfasern besteht in der grauen Substanz ein zweites Nervennetz, welches aber von marklosen Fasern gebildet wird. Es ist schwierig, dieses zweite Netz deutlich zur Anschauung zu bringen, meist sieht man nur einzelne von diesen Fasern, häufig auch ihre Querschnitte als feine, dunkle Pünktchen.

Die Nervenzellen des Rückenmarkes sind verschiedener Art. Am auffälligsten sind die grossen Vorderhornzellen (Fig. 98); sie werden auch motorische Rückenmarkszellen genannt, da man der Anschauung ist, dass die vorderen motorischen Nervenwurzeln von ihnen ihren Ursprung nehmen. Diese Zellen sind übrigens nicht auf das eigentliche Vorderhorn beschränkt, sondern sie bilden auch Gruppen im Seitenhorne, wo dies, wie in beiden Anschwellungen, mehr entwickelt ist, und finden sich ferner vereinzelt im Processus reticularis. Sie haben eine grössere Anzahl von Fortsätzen (5 bis 8), daher sie am Querschnitte meist sternförmig erscheinen. Ihre Grösse schwankt zwischen 35 bis 100μ. (Da die Fortsätze allmählich sich verschmälernd aus der Zelle hervorgehen, ist es nicht möglich, eine scharfe Grenze zwischen Zellkörper und Fortsatz zu ziehen, daher auch die Grössenangaben schwanken.) Sie besitzen einen schönen runden Kern (bis 18μ) mit deutlichem Kernkörperchen und Nucleololus. Eine Anhäufung gelben Pigmentes ist immer zu finden. Die Grösse dieser Zellen soll nach *Pierret* im geraden Verhältnisse zu der Länge der abgehenden Nerven wachsen. Daher sind sie in der Lendenanschwellung am grössten, etwas kleiner in der Halsanschwellung, und am kleinsten im Brustmarke. Einzelne Fortsätze dieser Zellen kann man mitunter sehr weit verfolgen, gelegentlich in ein vorderes Wurzelbündel, nicht selten auch in ein Nervenbündel, das aus der grauen Substanz in den Seitenstrang tritt. Es wurde bereits darauf hingewiesen, dass nament-

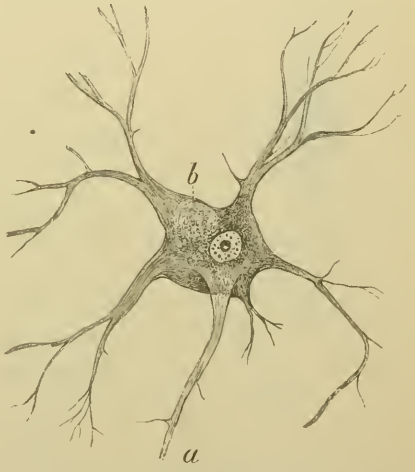

Fig. 98. Eine Vorderhornzelle aus dem Rückenmarke des Menschen. *a* Axencylinderfortsatz, bei *b* Pigmenthäufchen. Vergr. 150.

lich im Lendenmarke diese grossen Zellen zu rundlichen Gruppen vereinigt sind, innerhalb welcher die Zwischenmasse sich von der übrigen spongiösen Substanz durch dunklere Färbung unterscheidet (Fig. 97). Diese Farbe rührt her von der geringeren Anzahl dicker markhaltiger und der Vermehrung markloser Fasern, sowie von dem grösseren Gefässreichthum. Um jede dieser Zellen kann man mehr oder minder deutlich einen pericellulären Raum sehen.

Fig. 99. Eine Nervenzelle aus den Clarke'schen Säulen. Längsschnitt des Pferderückenmarkes. Der Pfeil deutet cerebralwärts. Vergr. 150.

Etwas kleiner (30 bis 60 μ), fortsatzärmer sind die besonders pigmentreichen Zellen der *Clarke*'schen Säulen (Fig. 99). Am Längsschnitte sieht man, dass die meisten dieser Zellen in der Längsaxe des Rückenmarkes ein wenig gestreckt sind. Die Fortsätze, meist einer oder zwei seitlich, und fast constant einer cerebral- und einer caudalwärts gewendet, gehen etwas rascher aus dem Zellkörper hervor, daher seine am Querschnitte mehr rundliche Form. Längsschnitte zeigen auch, dass das Pigmenthäufchen dieser Zellen fast nie seitlich, sondern meist neben dem cerebralen oder caudalen Pole liegt. Ihr Kern ist wie der der motorischen Vorderhornzellen, gross und deutlich. Am Längsschnitte kann man häufig einen Fortsatz eine lange Strecke weit ungetheilt verfolgen.

Eine weitere Art von Nervenzellen, die übrigens alle Uebergangsformen zu den erstgenannten motorischen Vorderhornzellen aufweisen, ist durch die ganze spongiöse Substanz zerstreut. Sie sind von letzteren durch die geringere Grösse (bis 15μ herab) unterschieden, besitzen weniger Fortsätze und erscheinen daher meist nicht sternförmig, sondern dreieckig oder spindelförmig. Einzelne Standorte wären besonders hervorzuheben, und zwar:

1. Inmitten der grauen Substanz zwischen Seitenhorn und grauer Commissur sind spindelförmige Ganglienzellen *g*, Fig. 100, derart gelagert, dass sie einen dorsal-lateralwärts gerichteten Fortsatz direct gegen die bogenförmigen hinteren Wurzelbündel wenden, daher sie wahrscheinlich als Ursprungszellen für den medialen Antheil der hinteren Wurzel zu gelten haben.

2. An der Spitze des Seitenhornes, im ganzen Brustmarke und den angrenzenden Theilen des Cervical- und Lumbalmarkes ist eine Gruppe

dicht gedrängter kleinerer, meist spindelförmiger Nervenzellen, die dort, wo auch grosse motorische Zellen im Seitenhorne sich befinden, sich von diesen durch die angeführten Merkmale scharf sondern.

3. Von den einzelnen verstreuten Zellen der Substantia spongiosa verdienen noch die inmitten des Hinterhornes vorkommenden Beachtung, Fig. 100, *h*, welche wahrscheinlich zu den lateralen hinteren Wurzelbündeln in Beziehung stehen.

B. Die **Substantia gelatinosa** ist bisher histologisch noch fast gar nicht erkannt. Sie besteht aus einer eigenthümlichen Grundsubstanz, welche sich mit Karmin intensiv färbt und am ehesten noch der Rückenmarksrinde ähnlich erscheint. Letztere hängt auch durch den Apex mit der Substantia gelatinosa Rolandi zusammen. Es ist übrigens fraglich, ob die Substantia gelatinosa centralis der Substantia Rolandi histologisch ganz gleichwerthig ist, wenn auch beide gleich wenig gut verstanden sind.

Die Substantia gelatinosa im Bereiche des Hinterhornes zeigt, parallel dem Eintritte der hinteren Wurzelfasern, eine eigenthümliche Streifung, welche aber nur theilweise auf die genannten Nervenfasern zurückzuführen ist. — Es finden sich hier ferner ziemlich viele zellige Elemente eingestreut, von denen einzelne als Bindegewebszellen zu deuten sind; auch grössere Ganglienzellen trifft man, vorzüglich am Rande; besonders auffallend sind sehr vereinzelte grosse blasige Nervenzellen an diesen Stellen im untersten Sacralmarke, in welcher Gegend alle übrigen grösseren Nervenzellen bereits verschwunden sind. Manche von den Zellen der Substantia gelatinosa zeichnen sich durch ihre Zartheit aus und bleiben mit den üblichen Färbungsmitteln heller als die Grundsubstanz; sie sind wohl als nervöse Gebilde anzusehen *(H. Virchow)*, während die histologische Bedeutung vieler anderer hier vorkommender Zellen zweifelhaft ist *(Lustig)*.

Die Substantia gelatinosa centralis umgibt den Centralcanal und breitet sich besonders im Cervical- und Dorsalmarke nach beiden Seiten hin in der grauen Commissur ein wenig aus. Auch sie besteht aus einer, am ehesten noch als Neuroglia aufzufassenden, Grundsubstanz, aus einzelnen Bindegewebszellen und endlich aus mehr oder minder zahlreichen eckigen Zellen, welche Derivate des centralen Epitheles sein dürften.

Der Centralcanal. Seine Beschreibung wird am besten hier eingefügt. Ueber die epitheliale Auskleidung wurde schon oben (pag. 145) gesprochen. Der Querschnitt des Centralcanales hat eine wechselnde Gestalt. Im oberen Cervicalmarke ist er meist unregelmässig, mitunter sehr weit, manchmal beinahe quadratisch, gegen den fünften bis sechsten Cervicalnerven hin beginnt er sich zu einem schmalen Spalt

umzugestalten, der in der Richtung der grauen Commissur, also frontal gestellt ist, und in der Mitte oft einen kurzen dorsal gerichteten Nebenast besitzt. Im ganzen Verlaufe des Dorsalmarkes bleibt die frontale Richtung überwiegend, wenn auch die seitliche Ausdehnung des Spaltes eine viel geringere geworden ist, gelegentlich bis zur Bildung eines rein kreisförmigen Querschnittes. Im Lendenmarke, namentlich gegen das Sacralmark hin, zieht sich der Centralcanal immer mehr von den Seiten zurück, um schliesslich in einen sagittalen Spalt überzugehen, welcher (im Conus medullaris) eine rundliche, grössere ventrale und oft auch eine ebensolche kleinere dorsale Erweiterung erkennen lässt. In der Nähe des Filum terminale erweitert sich der Centralcanal wieder zu einer unregelmässig gestalteten Höhle (Ventriculus terminalis, Sinus rhomboidalis inferior) und endet wahrscheinlich im oberen Theile des Filum terminale blind. Bei Vögeln öffnet sich der Centralcanal ziemlich weit im Bereiche der gesammten Lendenanschwellung; auch diese Oeffnung wird als Sinus rhomboidalis inferior bezeichnet.

Es bestehen übrigens sehr bedeutende individuelle Verschiedenheiten rücksichtlich der Form des Centralcanales. Nur selten finden wir den Centralcanal des Erwachsenen (wie beim Kinde und bei allen Thieren) ganz wegsam. In der Mehrzahl der Fälle ist er wenigstens stellenweise verwachsen. Am häufigsten bleibt der caudalste Theil, vom Sacralmarke angefangen, offen; auch das Lendenmark und das Cervicalmark vom Gebiete des fünften Nerven an cerebralwärts besitzen häufig einen offenen Centralcanal.

Der Verschluss des Centralcanales kommt durch Wucherung der epithelialen Zellen, welche ihn auskleiden, und jener, die auch noch in der Substantia gelatinosa centralis zerstreut sind, sowie des subepithelialen Bindegewebes zu Stande. Findet diese Wucherung nur an einzelnen Stellen statt, so kann eine partielle Verwachsung stattfinden, in Folge deren dann mehrere (angeblich bis fünf) Lücken nebeneinander bleiben können: doppelter, dreifacher u. s. w. Centralcanal.

Der Centralcanal befindet sich in der Verbindungslinie zwischen Fissura anterior und Septum posterius inmitten der **Commissur**. Man unterscheidet in der Rückenmarkscommissur zwei Abtheilungen, eine ventrale, vordere, weisse und eine dorsale, hintere, graue.

Die weisse Commissur (Commissura alba, weniger passend auch als vordere Commissur bezeichnet) wurde bereits wiederholt erwähnt. An dieser Stelle sei bemerkt, dass die Bezeichnung Commissur als althergebracht beibehalten bleiben mag, dass sie aber insoferne falsch ist, als sich daselbst wahrscheinlich fast nur Decussationsfasern, aber sehr wenige Commissurenfasern finden.

Die graue Commissur (Commissura grisea, auch Commissura posterior) fasst den Centralcanal mit der Substantia gelatinosa centralis in sich, und zwar so, dass dieser etwas mehr ventralwärts liegt, was namentlich in den untersten Rückenmarksabschnitten deutlich wird. Jenen Theil der grauen Commissur, welcher zwischen der weissen Commissur und der centralen gelatinösen Substanz liegt, bezeichnet man am besten als ventrale (vordere) graue Commissur; der dorsal von der Substantia gelatinosa gelegene Antheil verdient die Bezeichnung dorsale (hintere) graue Commissur. Im untersten Lumbarmark beginnt die dorsale graue Commissur, die sonst eine ziemlich geringe sagittale Breite, etwa 30 bis 100 μ, besitzt, dorsalwärts anzuwachsen, so dass ihr sagittaler Durchmesser im unteren Sacralmarke bis 1 Millimeter betragen kann. Mitunter ist die graue Commissur auch im oberen Halsmark stark entwickelt. In der Mittellinie erscheint die hintere Commissur dorsalwärts zu einer Spitze ausgezogen, welche sich direct in das Septum medianum posterius fortsetzt.

Sowohl in der ventralen, namentlich aber in der dorsalen grauen Commissur, welche dieselbe Grundmasse wie die spongiöse Substanz besitzen, verlaufen feine, markhaltige Nervenfasern über die Mittellinie; einzelne Querschnitte von Längsfasern sind hier ebenfalls immer aufzufinden.

3. Faserverlauf im Rückenmarke.

Um zu einem richtigen Verständnis des Faserverlaufes im Rückenmarke zu kommen, genügen die vom erwachsenen, normalen Menschen gewonnenen Schnittreihen keineswegs. — Erst die Betrachtung pathologischer Präparate, sowie namentlich die Zuhilfenahme der entwickelungsgeschichtlichen Methode kann mehr Klarheit in die keineswegs einfachen Beziehungen der verschiedenen Fasersysteme bringen.

Die Wurzelfasern, d. h. die directe Fortsetzung jener Fasern, welche die Nervenwurzeln constituiren, sind als den peripheren Nerven gleichwertig anzusehen; gleich diesen erhalten sie ihre Markumhüllung schon sehr früh, früher als irgend ein anderer Theil des Markmantels. Die dorsalen Wurzelfasern, welche zum Theil auf ihrem Wege von der Peripherie her eine Unterbrechung in den Nervenzellen der Spinalganglien erleiden, werden allerdings mit einem gewissen Rechte nicht mehr unbedingt als eigentliche periphere Nerven angesehen, doch verhalten sie sich histologisch und histogenetisch wie diese (vgl. pag. 164 und Fig. 88).

Ueber den Modus des Eintrittes der **vorderen Wurzeln** (Fig. 100, 1—6) wurde schon oben gesprochen. Ein wenig cerebralwärts gerichtet

(und zwar umsomehr, je näher dem caudalen Ende des Rückenmarkes), meist in einem nach der Seite offenen Bogen, treten sie von der ventralen Peripherie des Rückenmarkes durch den Vorderstrang; ihre fast (wenigstens im Hals- und Lendenmarke) durchwegs starken Fasern beginnen kurz vor der grauen Substanz zu divergiren und fahren daselbst in oben beschriebener Weise pinselförmig auseinander

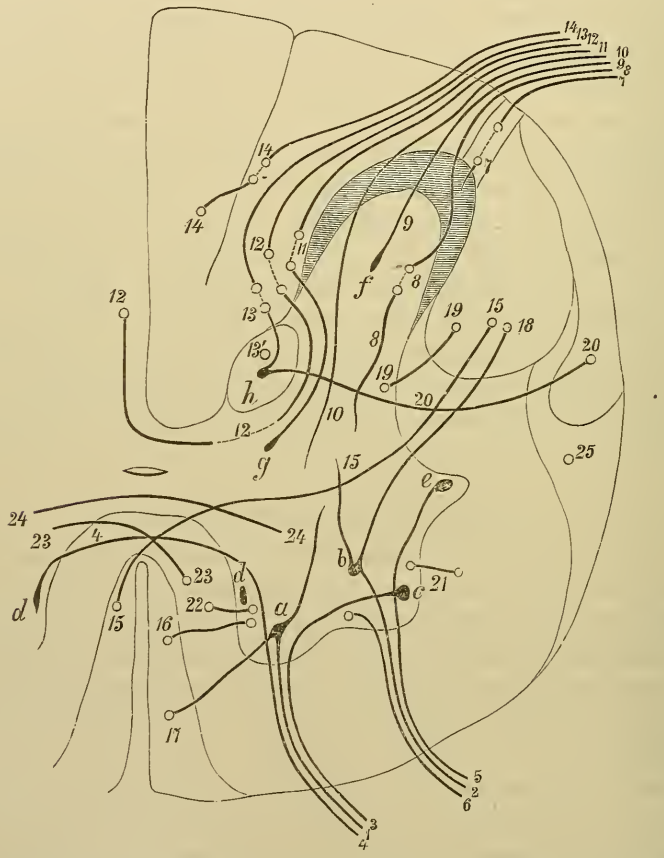

Fig. 100. Schema des Faserlaufes im Rückenmarke. Die Längsfasern sind durch weisse Kreise angedeutet, die Nervenzellen sind schwarz. Das Nähere ergibt der Text

(vergl. Fig. 97). Die grösste Anzahl, wenn nicht alle vorderen Wurzelfasern, enden in den grossen motorischen Zellen des Vorderhornes (*a*, *b*, *c*, *d*), eventuell des Seitenhornes (*e*).

Doch muss darüber noch Folgendes bemerkt werden: Dadurch, dass die einzelnen Fasern jedes Bündels in der grauen Substanz nach allen Richtungen divergiren, kommen die medialst gelegenen Wurzelbündel *3* auch mit lateralen Zellgruppen *c* in Beziehung und umge-

kehrt; ferner gelangen auf diese Weise viele Fasern, *6*, zu mehr cerebralwärts gelegenen, eine geringere Anzahl auch zu caudalwärts befindlichen Zellen. Ein Theil der vorderen Wurzelfasern *4* wendet sich aber zur weissen Commissur, überschreitet die Mittellinie und endet erst im Vorderhorne der anderen Seite in einer jener mehr spindelförmigen Zellen, die am medialen Rande desselben gefunden werden, *d*. Daher sieht man in der weissen Commissur schon frühzeitig einzelne markhaltige Fasern; durch diesen gekreuzten Ursprung wird auch das allgemeine Schema vom Ursprung der motorischen Nerven erst vervollständigt.

Nicht sicher nachweisbar sind vordere Wurzelfasern, welche, das Vorderhorn ohne Unterbrechung durchsetzend, sich den longitudinalen Fasern des Seitenstranges (eventuell auch des Vorderstranges) anschliessen. — Nach den Zählungen von *Birge*, deren Correctheit übrigens von *Gad* angezweifelt wird, würde die Anzahl der grossen Vorderhornzellen (wenigstens beim Frosche) der Anzahl eintretender vorderer Wurzelfasern entsprechen, so dass man berechtigt wäre, anzunehmen, dass jede derselben zu einer dieser Zellen in Beziehung tritt.

Wir haben bereits früher (pag. 34) gesehen, dass es auf physiologisch-experimentellem Wege gelungen ist, die Beziehung der einzelnen spinalen vorderen Nervenwurzeln zu den verschiedenen Muskelgruppen klarzulegen. Man hat auch weiterhin versucht, festzustellen, ob die abgegrenzten Anhäufungen der grossen Vorderhornzellen bestimmte Muskeln innerviren. Dabei war man allerdings auf pathologische Fälle angewiesen und ist die Ausbeute bisher noch gering geblieben; so dürfte die mittlere Zellgruppe in der Höhe des 4. bis 5. Lendennerven die Wadenmuskeln versorgen (*Kahler* und *Pick*), die laterale Zellgruppe im untersten Cervicalmarke für die Thenarmuskeln bestimmt sein (*Prevost* und *David*).

Der Ursprung der **hinteren Wurzeln**, in denen durchwegs zwischen dickeren Nervenfasern Bündel feiner Fasern verlaufen (*Siemerling*) wurde in groben Zügen ebenfalls bereits geschildert. Die feinsten, am meisten lateral gelegenen Wurzelfasern *7* biegen bald nach ihrem Eintritte in das Rückenmark in die longitudinale Verlaufsrichtung um und bilden dadurch ein Querschnittsfeld (Randzone von *Lissauer*), welches, wie erwähnt, etwa dem Apex entspricht; durch ein relativ reiches, feines Zwischengewebe, sowie aus der Feinheit der Nervenfasern erklärt es sich, dass diese Gegend mit Karmin eine intensive rothe Färbung annimmt. Die Nervenfasern verlassen aber bald wieder die longitudinale Richtung und biegen horizontal in die Substantia gelatinosa ein, so dass der Querschnitt der Randzone cerebralwärts keineswegs wächst.

Die gröberen Wurzelfasern zerfallen in einen lateralen und in einen medialen Theil.

Der laterale, kleinere Theil (*8* bis *10*), welcher dem Apex anliegt, dringt in die Substantia gelatinosa Rolandi ein, theilt sich hier in zahlreiche kleinere Bündel, welche „wie die von einem Pole (Spitze des Hinterhorns) ausstrahlenden Meridiane", durch die gelatinöse Substanz verlaufen, und sie demgemäss vielfach zerklüften.

Im Centrum des Hinterhornes, in der Substantia spongiosa angelangt, verlaufen nicht wenige von diesen Fasern weiter ventralwärts (*10*), während andere (*8*) in die Längsrichtung umbiegen (und zwar soll dies sowohl cerebralwärts als auch caudalwärts der Fall sein). Da aber der Querschnitt der Substantia spongiosa im Hinterhorne an jeder Stelle gewiss nur einen geringen Theil der Gesammtheit aller dieser umbiegenden Wurzelfasern aus verschiedenen Höhen repräsentirt, so müssen diese das Hinterhorn später wieder verlassen; einzelne von den in das Hinterhorn eintretenden Fasern (*9*) mögen in den hier vorkommenden Nervenzellen *f* enden, doch ist über den weiteren Verlauf der Mehrzahl dieser Fasern wenig Sicheres bekannt.

Die medial gelegenen Bündel der hinteren Wurzeln (*11* bis *14*) biegen, sobald sie in den *Burdach*'schen Keilstrang eingetreten sind, in mehr oder minder weitem Bogen medianwärts ab und lassen sich, indem sie in die Längsrichtung übergehen, am Rückenmarksquerschnitte direct nicht weiter verfolgen. Allein beinahe in derselben Gegend, wo diese Wurzelfasern verschwinden, sieht man andere ähnliche Bündel sich bogenförmig gegen die grauen Hinterhörner wenden und in sie eindringen. Es unterliegt keinem Zweifel, dass letztere Faserbündel nur die Fortsetzung tiefer gelegener Wurzelbündel sind, welche im *Burdach*schen Strange eine Strecke weit longitudinal verlaufen waren. In der Substanz der Hinterhörner sind sie leicht noch ein gutes Stück weit zu verfolgen. Ein Theil dieser Fasern (*11*) geht deutlich bis zu jenen kleinen spindelförmigen Zellen *g*, die etwa in der Breite der grauen Commissur gelegen sind; mehr medial verlaufende Bündel (*13*) gelangen in die *Clarke*'schen Säulen (wo solche vorhanden sind) und stehen unzweifelhaft mit den Zellen *h* in Verbindung. Ueber die Entstehung der in den *Clarke*'schen Säulen aufsteigenden feinen Fasern (*13*^{1}) lässt sich nur aussagen, dass auch sie in inniger Beziehung zu den hinteren Wurzeln stehen. Es kann hier wieder daran erinnert werden, dass die Zellen der *Clarke*'schen Säulen (Fig. 99) gewöhnlich zwei Fortsätze in longitudinaler Richtung abgeben. Die Fasern der hinteren grauen Commissur sind zum Theil Fortsetzungen der hinteren Wurzeln (*12*); nachdem wir aber aus den allgemeinen schematischen Grundzügen wissen, dass für die sensiblen Wurzel-

fasern eine partielle Kreuzung nicht angenommen werden muss, ja vielleicht überhaupt gar nicht existirt, so wäre es erst zu entscheiden, ob diese hinteren Commissurenfasern directe Wurzelfasern darstellen, oder ob sie mit diesen nicht vielmehr blos durch Vermittelung von Ganglienzellen zusammenhängen, was auch aus anderen, namentlich pathologischen Gründen sehr wahrscheinlich ist.

Für letztere Anschauung spricht namentlich die Erfahrung, dass man bei Tabes dorsalis im Lendenmarke die graue hintere Commissur recht faserreich antreffen kann, trotzdem die hinteren Wurzelfasern ganz oder zum grossen Theile degenerirt sind.

Gewiss ist mit dem bisher Angegebenen nur ein Theil des Verlaufes der hinteren Wurzelfasern erschöpft. Mit grosser Wahrscheinlichkeit darf angenommen werden, dass ein beträchtlicher Theil dieser Fasern *(8, 10)* sich an der Bildung des feinen Nervennetzes in der grauen Substanz betheiligt und durch dessen Vermittelung schliesslich auch mit Nervenzellen, vielleicht selbst mit den grossen Vorderhornzellen in Verbindung gebracht wird. Es wird auch behauptet, dass ein Theil der Wurzelfasern *(14)* den lateralen Hinterstrangsantheil durchzieht, um nach kürzerem oder längerem, longitudinalem Verlaufe in den medialen Hinterstrangsantheil einzutreten, daselbst abermals in die Längsrichtung cerebralwärts umzubiegen und dadurch die *Goll*'schen Stränge zu bilden; doch darf wohl angenommen werden, wie dies auch aus Versuchen am Meerschweinchen hervorgeht (*Rossolymo*), dass hintere Wurzelfasern nicht so ganz unvermittelt und ununterbrochen in die Fasern des *Goll*'schen Stranges übergehen. Dies wird um so wahrscheinlicher, wenn man bedenkt, dass die *Goll*'schen Stränge ihre Markumhüllung bedeutend später erhalten als die Wurzelfasern.

Es gibt kaum eine klarer und unwiderleglicher in die Augen springende Thatsache der feineren Hirnanatomie, als den Nachweis des Ursprungs hinterer Wurzelfasern aus Nervenzellen, den *Kutschin* und *Freud* für das Rückenmark vom Petromyzon geliefert haben. Für das Rückenmark des Proteus hat *Klaussner* ebenfalls Aehnliches gezeigt; nehmen wir dazu die Erfahrungen am menschlichen Rückenmarke, so geht daraus hervor, dass die frühere Ansicht, wonach alle hinteren Wurzelfasern nicht aus Zellen, sondern nur aus dem Fasernetze entspringen sollten, fallen zu lassen ist. Besondere Berücksichtigung scheinen in dieser Beziehung die mit *g* bezeichneten Spindelzellen zu verdienen. Die Nervenzellen der Spinalganglien, aus denen viele hintere Wurzelfasern entspringen, sind doch wohl auch nichts Anderes, als aus der eigentlichen Rückenmarksmasse herausgerückte Theile der grauen Substanz *(Hensen, Schenk)*.

Man darf wohl voraussetzen, dass dem wechselnden anatomischen Verhalten der einzelnen hinteren Wurzelfasern auch eine verschiedene physiologische Bedeutung entspricht.

Es ist aber nur wenig, was in dieser Beziehung bisher anzunehmen erlaubt ist: Jene Faserbündel, welche in den Hintersträngen cerebralwärts ziehen, dürften der Leitung der Muskelsensibilität dienen; die *Clarke*'schen Säulen scheinen Durchgangsstationen darzustellen für jene Bahnen, denen die Leitung der visceralen Empfindungen zukommt.

Der **Markmantel** des Rückenmarkes zerfällt in eine Anzahl von Unterabtheilungen, über deren Abgrenzung man sich aber auch erst durch Herbeiziehung der pathologischen und der entwickelungsgeschichtlichen Methode Aufschluss verschaffen kann. Vorauszuschicken ist, dass die Anzahl dieser einzelnen voneinander zu sondernden longitudinalen „Stränge" bei fortgesetzter eingehender Untersuchung sich immer noch vermehrt, und dass die Differenzirung der verschiedenen Fasermassen eine mehr und mehr ins Detail gehende zu werden verspricht. Wir werden uns hier auf die allgemein acceptirten Thatsachen beschränken müssen und zunächst die Eintheilung von *Flechsig* festhalten, welcher zuerst auf entwickelungsgeschichtlicher Basis die Unterscheidung der verschiedenen Rückenmarksbahnen vorgenommen hat.

Es muss hervorgehoben werden, dass man zwischen langen und kurzen Bahnen im Rückenmarke zu unterscheiden pflegt. Kurze Bahnen verbinden nur nahe bei einander liegende Stellen der grauen Rückenmarksubstanz, während die langen Bahnen aus Fasern bestehen, welche bis in die Medulla oblongata oder auch weiter verfolgt werden können. Am Schnitte ist dieser Unterschied selbstverständlich nicht nachweisbar, wohl aber an pathologischen Präparaten oder nach experimentellen Rückenmarksverletzungen; kurze Bahnen werden die Degeneration der Nervenfasern immer nur eine kurze Strecke ober- oder unterhalb der Läsion erkennen lassen, während in den langen Bahnen die degenerirten Bündel von der Läsion cerebral- oder caudalwärts meist durch das ganze Mark verfolgt werden können (vgl. pag. 20). Es darf aber dieser Unterschied zwischen kurzen und langen Bahnen keineswegs als ein durchgreifender angesehen und seine physiologische Bedeutung nicht überschätzt werden; selbst das eben angeführte Kriterium der secundären Degeneration trifft wahrscheinlich nicht für alle Fälle zu.

Im Vorderseitenstrange jeder Seite haben wir vier lange Bahnen zu unterscheiden. Da die einzelnen Unterabtheilungen der weissen Rückenmarkstränge sich nicht in allen Höhen dieses Organes ganz

gleich verhalten, so wollen wir zunächst als Paradigma einen ein wenig schematisirten Querschnitt durch das obere Halsmark betrachten (Fig. 101).

1. Die Pyramidenvorderstrangbahn oder auch kurzweg Pyramidenvorderstrang (*PyV*) (*Türk*'sches Bündel) jederseits der Fissura longitudinalis anterior, den medialen Rand des Vorderstranges bildend und häufig noch mehr oder minder auf den freien, ventralen Rand lateralwärts umbiegend.

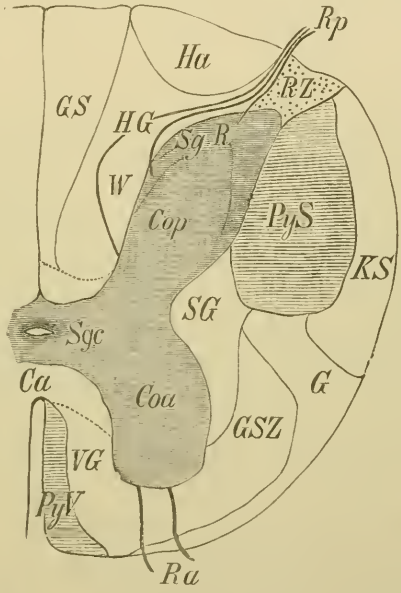

Fig. 101. Schematische Uebersicht der weissen Stränge des Rückenmarkes. *PyV* Pyramidenvorderstrang, *VG* Vorderstranggrundbündel, *Ca* Vordere Commissur, *Ra* Vordere Nervenwurzeln, *GSZ* Gemischte Seitenstrangzone, *SG* Seitliche Grenzschicht. *G Gowers*'sche Bündel, *KS* Kleinhirnseitenstrangbahn, *PyS* Pyramidenseitenstrangbahn, *RZ* Randzone, *Rp* Hintere Nervenwurzeln, *HG* Hinterstrangrundbündel, bestehend aus *W* Wurzelzone und *Ha* hinteres, äusseres Feld, *GS Goll*'scher Strang, *Coa* Vorderhorn, *Cop* Hinterhorn, *SgR* Substantia gelatinosa Rolandi, *Sgc* Substantia gelatinosa centralis.

2. Die Pyramidenseitenstrangbahn, Pyramidenstrang (*PyS*), ein grosses Querschnittsfeld im dorsalen Theile des Seitenstranges.

3. Die Kleinhirnseitenstrangbahn (*KS*), ein schmaler Saum zwischen der Peripherie des Seitenstranges und des *PyS*, ventralwärts ein wenig angeschwollen.

4. Das *Gowers*'sche Bündel (*G*) theils an der Peripherie des Rückenmarkes als schmaler Saum ventral vom *KS*, theils ventral vom *PyS* in den Seitenstrang hineinreichend.

Als kurze Bahnen im Vorderseitenstrange des Halsmarkes werden unterschieden:

1. Das Vorderstranggrundbündel (*VG*), d. i. jener lateral gelegene Theil des Vorderstranges, der nach Abzug des *PyV* übrig bleibt.

2. Die seitliche Grenzschicht der grauen Substanz (*SG*) am lateralen Rande des Vorderhornes, und weiter den Raum zwischen Hinterhorn und *PyS* ausfüllend.

3. Die vordere gemischte Seitenstrangzone (*GSZ*), welche schliesslich den noch übrig bleibenden Querschnittstheil des Seitenstranges umfasst.

Im Hinterstrange ist nur eine einzige sichere, lange Bahn, der mediale (*Goll*'sche) Strang *GS*; zu den kurzen Bahnen gehört theilweise das Hinterstranggrundbündel (*HG*) (lateraler oder *Burdach*scher Strang). Letzteren kann man in zwei Abtheilungen zerlegen: in die Wurzelzone *W* (Zone radiculaire, Bandelette externe), das ist jenes Gebiet, welches die hinteren Wurzelfasern bogenförmig durchziehen und zweitens in das hintere äussere Feld (*Ha*), welches an der Peripherie gelegen, keine Wurzelfasern enthält.

Zwischen Hinterstrang und Seitenstrang schiebt sich, dem Apex entsprechend, ein kleines Feld, die Randzone *Lissauer's* (*RZ*) ein.

Die Reihenfolge, in welcher die einzelnen Bestandtheile der weissen Rückenmarksubstanz ihre Markumhüllungen bekommen, ist folgende:

1. Die vorderen und hinteren Wurzelfasern;
2. die Grundbündel der Vorderstränge;
3. die Grundbündel der Hinterstränge;
4. die vordere gemischte Seitenstrangzone;
5. die seitliche Grenzschicht der grauen Substanz und das *Gowers*sche Bündel;
6. die medialen Hinterstrangbündel;
7. die Kleinhirnseitenstrangbahn;
8. die Pyramidenseitenstrang- und die Pyramidenvorderstrangbahn (beim Menschen erst um die Zeit der Geburt herum).

Die **Pyramidenbahnen** setzen sich cerebralwärts in die Pyramiden des verlängerten Markes fort, und zwar der Pyramidenvorderstrang, *PyV*, direct, der Pyramidenseitenstrang, *PyS*, in gekreuzter Weise. Ueber die Art, wie der *PyV* cerebralwärts anwächst, sind verschiedene Anschauungen möglich. Am meisten hat die Annahme für sich, dass Fasern den *PyS* (Fig. 100, *15*), verlassen, sich ventral und medianwärts wenden, durch die graue Substanz des Vorderhornes und die weisse Commissur auf die andere Seite gelangen und

dadurch den *PyV* constituiren. Es können aber zweitens Fasern aus dem Vorderhorne derselben Seite an dessen medialem Rande austreten und so auf kürzestem Wege den *PyV* erreichen, mögen diese Fasern (*17*) nun aus einer Vorderhornzelle *a* oder (*16*) aus dem Nervennetze der grauen Substanz stammen; drittens ist es nicht ausgeschlossen, dass auch aus den Vorderhornzellen der anderen Seite auf dem Wege der vorderen Commissur Verstärkungsfasern sich dem *PyV* zugesellen. Uebrigens ist die Grösse des *PyV* sehr bedeutenden individuellen Schwankungen unterworfen; man kann im Allgemeinen als Regel anführen, dass je entwickelter der *PyV* einer Seite ist, der gekreuzte *PyS* desto kleiner sein wird, und umgekehrt. Je besser ausgebildet der *PyV* ist, um so tiefer caudalwärts hinab kann derselbe verfolgt werden; wenn er ausnahmsweise auch noch in der Lendenanschwellung zu erkennen ist, so pflegt er doch in den meisten Fällen bereits im oberen Brustmarke, sehr häufig auch schon früher, gänzlich zu verschwinden.

Die Form und Lage des *PyS* ist in den verschiedenen Höhen des Rückenmarkes eine wechselnde. Vom Hinterhorne her reicht er auch dort, wo er am besten ausgebildet erscheint, ventralwärts kaum über eine durch die hintere Commissur gelegte Querlinie hinaus. Vom Halsmarke angefangen gegen das Sacralmark hin zeigt sich eine allmähliche Abnahme seines Querschnittes, der im unteren Lendenmarke schon auf eine sehr kleine Fläche lateral vom Apex reducirt erscheint. Die Zunahme des *PyS* nach aufwärts zu, welche besonders in den Anschwellungen auffallend ist, geschieht vorzüglich durch Fasern (*18*, *19*), welche aus dem medialen Rande der grauen Hörner in die Seitenstränge einstrahlen. Diese Bündel stellen jedenfalls die directe oder indirecte Beziehung zu den Nervenzellen der grauen Substanz her.

Mitunter macht sich der *PyS* schon am ungefärbten, in chromsaurem Kali gehärteten Rückenmarke (namentlich bei Thieren) durch eine etwas differente Farbe bemerkbar.

Der *PyS* lehnt sich mit einem, und zwar dem der Peripherie nächstliegenden Theile seines dorsalen Randes immer an die graue Substanz des Hinterhornes an; von der Rückenmarksoberfläche wird er meist durch den *KS* geschieden, doch erreicht er den freien Rand neben dem Apex etwa vom elften oder zwölften Dorsalnerven angefangen caudalwärts, sowie an einer kurzen Strecke in der Gegend des dritten Cervicalnerven (*Gowers*).

Absteigende secundäre Degenerationen im Rückenmarke, sei es dass die Läsion im Gehirne oder im Marke selbst ihren Sitz hat, betreffen nur *PyV* und *PyS*, und zwar entsprechen die Degenerationsfelder

ziemlich genau den entwickelungsgeschichtlich abgegrenzten Gebieten (Fig. 102). — Bei solchen einseitigen Gehirnläsionen, welche secundäre absteigende Degeneration bedingen, findet man den *PyV* derselben und den *PyS* der anderen Seite betroffen; es ist aber gar nicht selten, dass man bei genauerer Betrachtung eine, wenn auch bedeutend geringere Degeneration im *PyS* derselben Seite, vielleicht auch im gekreuzten *PyV* finden kann. Beim Hunde sind die absteigenden Degenerationen diffus *(Schiefferdecker)*. *Marchi* und *Algeri* fanden nach Rindenverletzungen beim Hunde allerdings auch am ganzen Rückenmarksquerschnitte einzelne degenerirte Fasern; besonders zu erwähnen wäre aber eine auffallende absteigende Degeneration im *Burdach*'schen Strange, wenn die verletzte Rindenstelle hinter der motorischen Zone der anderen Seite lag.

Fig. 102.

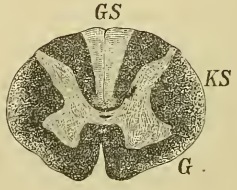

Fig. 103.

Fig. 102. Absteigende Degeneration nach einseitiger Gehirnläsion. Oberes Halsmark. Der Pyramidenvorderstrang der einen und der Pyramidenseitenstrang der anderen Seite sind degenerirt. Der gesunde Pyramidenseitenstrang zeigt eine eben merkliche lichtere Färbung. Vergr. 2.

Fig. 103. Aufsteigende Degeneration in der Cervicalanschwellung. Degenerirt sind beiderseits die *Goll*'schen Stränge *GS*, etwas weniger die Kleinhirnseitenstrangbahn *KS* und die *Gowers*'schen Bündel *G*. Vergr. 2.

Die **Kleinhirnseitenstrangbahn**, *KS*, ist caudalwärts von dem Ursprunge der oberen Lendennerven noch nicht vorhanden; im oberen Lendenmarke und im untersten Dorsalmarke wächst ihr Querschnitt rasch, weiter hinauf bis zu den unteren Halsnerven nimmt er nur mehr langsam zu, entsprechend jener Strecke des Rückenmarkes, in welcher sich die *Clarke*'schen Säulen finden. Ihre groben Fasern lassen sich ungekreuzt bis in die Substanz des Kleinhirns hinein verfolgen. Bei Läsionen des Rückenmarkes, welche oberhalb der ersten Lendennerven ihren Sitz haben (oder auch nach Verletzung der hinteren Wurzeln in den gleichen Höhen, *Edinger*), degenerirt die *KS* in aufsteigender Richtung, cerebralwärts (Fig 103); bei mehr caudalwärts gelegenen Erkrankungen findet eine solche Degeneration nicht statt. — *Pick* hat gesehen, dass von den Zellen der *Clarke*'schen Säulen, Fig. 100 *h*, ein Fortsatz in eine Faser übergeht, welche den Seitenstrang horizontal

durchsetzt (horizontale Kleinhirnbündel *20*) und in der *KS* endet. — Aus diesen Thatsachen muss gefolgert werden, dass die *KS* ihre Fasern aus den *Clarke*'schen Säulen (und vielleicht nur aus ihnen) bezieht.

Das **Gowers'sche Bündel** (zuerst von *W. R. Gowers* beschrieben, aufsteigender, anterolateraler Strang, commashaped anterolateral tract, laterales System des Seitenstranges von *Bechterew*) beginnt bereits im Lendenmarke und lässt cerebralwärts eine continuirliche Zunahme seiner Fasern *25* erkennen. Es degenerirt ebenfalls (wenigstens in manchen Fällen) in aufsteigender Richtung und dürfte eine der directen, sensiblen Bahnen vom Rückenmarke zum Grosshirne darstellen.

Die übrigen Antheile des Vorder- und Seitenstranges sind durchwegs kurze Bahnen, über die noch wenig Sicheres ausgesagt werden kann. — **Vorderstranggrundbündel** und die **vordere gemischte Seitenstrangzone** scheinen zusammenzugehören und ähnliche physiologische Bedeutung zu besitzen. Vom Rande der grauen Substanz biegen überall zahlreiche Fasern in die eben genannten Stränge hinein *21*, *22*; aus derartigen Fasern scheinen sie hauptsächlich aufgebaut zu sein. Durch Vermittlung der weissen Commissur dürften wohl auch solche Fasern aus dem Vorderhorne der anderen Seite in das *VG* gelangen *23*.

Das mediale Hinterstrangbündel, der *Goll*'sche Strang, nimmt cerebralwärts, wie die andern langen Bahnen, constant an Querschnitt zu. Im Sacralmarke kaum erkennbar, besteht der *Goll*'sche Strang im Lendenmarke nur aus einem schmalen convexen Saume an dem Septum posterius, welches die hintere Commissur und häufig auch die dorsale Peripherie des Markes nicht erreicht. — Weiter cerebralwärts bleibt die Keilform vorherrschend, doch ist die ventral gerichtete Spitze nie ganz scharf, vielmehr verbreitert sie sich, namentlich im Halsmarke in der Nähe der Commissur, die der *Goll*'sche Strang nicht ganz erreicht. Es scheint dieses in der Concavität der grauen Commissur liegende halbmondförmige Gebiet (Fig. 101) eine besondere Bedeutung zu besitzen. Eine sichere scharfe Umgrenzung des *GS* ist übrigens erst vom mittleren Dorsalmarke angefangen möglich. Der *Goll*'sche Strang degenerirt secundär wie die *KS* cerebralwärts, aufsteigend (Fig. 103).

Seine Fasern erhält der *GS* jedenfalls von den hinteren Wurzeln, auf welchem Umwege, ist aber noch nicht ganz klar. Eine, wie man annehmen muss, indirecte Beziehung zu den hinteren Wurzeln derselben Seite ist unzweifelhaft; nicht sichergestellt, aber wahrscheinlich ist eine solche Verbindung mit den hinteren Wurzeln der anderen Seite durch die hintere Commissur *12*. Die den einzelnen hinteren Wurzeln zugehörigen Fasern in den Hintersträngen schieben sich in ihrem cere-

bralwärts gerichteten Verlaufe immer näher gegen die Mittellinie zu, während die lateralen Partien des Hinterstranges für die oberen, neu hinzukommenden Fasern bestimmt sind; so geschieht es, dass im oberen Halsmarke der *Goll*'sche Strang nur Bahnen für die unteren Extremitäten enthält, während im *HG* viele (vielleicht alle) der im Hinterstrange verlaufenden, den oberen Extremitäten angehörigen Fasern zu suchen sind. Die Faserbündel aus dem N. ischiadicus treffen wir in der Höhe der Cervicalanschwellung in der dorsalsten, der Peripherie anliegenden Partie des *GS*. Da nach einseitiger Durchschneidung hinterer Wurzeln diese eben beschriebene Degeneration in den Hintersträngen sich immer auf die operirte Seite beschränkt, andererseits durch das Experiment und durch die klinische Erfahrung festgestellt ist, dass die Bahnen für die Hautsensibilität sich bald nach ihrem Eintritte ins Rückenmark kreuzen, so ist es wahrscheinlich, dass die Hinterstränge hauptsächlich zur Leitung der Muskelsensibilität bestimmt sind *(J. Wagner)*. Damit würde es auch stimmen, dass bei den extremitätenlosen Walthieren die Hinterstränge auffallend unentwickelt bleiben.

Die **Hinterstranggrundbündel** bestehen zunächst aus dem medialen Antheile der hinteren Wurzeln *11* bis *14*, theils während ihres horizontalen, theils während des longitudinalen Verlaufes. Daher erklärt es sich auch, dass dieses Gebiet des Hinterstrangs ein eigenthümliches netzförmiges Aussehen hat. Nach Durchschneidung des Rückenmarkes degenerirt auch das *HG* in aufsteigender Richtung, doch nur eine kurze Strecke weit, die Degeneration nimmt rasch ab, um (etwa in der Höhe von 1 bis 2 Nervenursprüngen) gänzlich zu verschwinden; es sind eben hauptsächlich die Wurzelfasern, welche degeneriren. Es müssen aber ausser den Wurzelbündeln noch andere longitudinale Fasern im *HG* vorhanden sein, die noch nicht sämmtlich genau bekannt sind (siehe oben); so fehlen beispielsweise die Wurzelbündel vollständig in dem der Peripherie anliegenden Theile (hinteres äusseres Feld *Ha*) medianwärts von der Eintrittsstelle der hinteren Wurzeln.

Es erübrigt noch eine Recapitulation der in der **weissen Commissur** verlaufenden Fasern; folgende Bündel dürfen daselbst gesucht werden (vgl. Fig. 100).

1. Vordere Wurzelfasern, welche zu den spindelförmigen medialen Zellen im Vorderhorne *d* der anderen Seite ziehen, *4*.

2. Fasern aus dem *PyV* in den *PyS* der anderen Seite, *15*.

3. Fasern aus einem Vorderhorne in das *VG* der anderen Seite, woselbst sie in die Längsrichtung umbiegen, *23*.

4. Wirkliche Commissurenfasern zwischen beiden Vorderhörnern sind vielleicht nur in der ventralen grauen Commissur vorhanden, *24*.

Alle anderen in der weissen Commissur beschriebenen Faserarten sind noch so unsicher, dass wir auf ihre Erwähnung Verzicht leisten können.

Man pflegt jetzt häufig das Rückenmark in eine Succession von Abschnitten, **Segmenten**, zu zerlegen, in der Weise, dass jedes solche Segment einem vorderen und dem dazugehörigen hinteren Nervenwurzelpaare entsprechen würde. Ein derartiges Segment sollte eine „spinale Einheit" für ein bestimmtes Körpergebiet darstellen. — Diese Auffassungsweise, die namentlich auch in der vergleichenden Anatomie ihre Stützen findet, wurde hier nicht herangezogen, weil einerseits anatomische Verhältnisse, wie z. B. die longitudinale Ausbreitung hinterer Wurzelfasern über die Höhe mehrerer Segmente, sowie die von *Gad* nachgewiesenen langen Reflexbögen sich mit einer solchen Zerlegung des Rückenmarkes an höheren Thieren nicht gut vereinigen lassen.

4. Gefässe des Rückenmarkes.

Das Rückenmark wird theils durch Arterien, welche von den Arteriae vertebrales abgehen, mit Blut versorgt, theils auch durch solche Zweige, die von den Arteriae intercostales, lumbales und sacrales herstammen, durch die Foramina intervertebralia in den Wirbelcanal eintreten und mit vorderen oder hinteren Nervenwurzeln an das Rückenmark gelangen.

Bald unter der Vereinigung der Arteriae vertebrales zur A. basilaris geht vom inneren Rande einer jeden derselben (manchmal auch nur von einer allein) ein ziemlich schwacher Gefässast, an der ventralen Fläche der Medulla oblongata mit dem der anderen Seite convergirend, herab und erreicht die Fissura longitudinalis anterior meist noch cerebralwärts vom oberen Halsmarke. Hier vereinigen sich diese beiden Arteriae vertebrospinales zur unpaaren Arteria spinalis anterior, welche nun der Fissura longitudinalis anterior entsprechend caudalwärts bis zum Conus medullaris verfolgt werden kann. Häufig erfolgt aber diese Vereinigung beider Arteriae vertebrospinales erst tiefer (in der Höhe der vierten und fünften, selbst sechsten Spinalwurzeln) oder sie trennen sich wiederholt nach stattgefundener Verschmelzung.

Die Zuflüsse, welche von aussen her mit den vorderen Wurzeln an die ventrale Fläche des Rückenmarkes herantreten und in die A. spinalis anterior einmünden, sind zwar nicht sehr zahlreich (ihre Zahl ist eine sehr schwankende, mitunter nur 3), aber ihrem Caliber nach bedeutend, und zwar ist immer die caudalste Arterie die grösste. Man trifft diese Arteria spinalis magna nach *Adamkiewicz* zwischen

der achten Brust- und dritten Lendenwurzel einseitig, rechts so häufig wie links.

Von der Arteria spinalis anterior (Fig. 104 *Spa*) gehen fortwährend unter rechtem Winkel starke Aeste dorsalwärts in die Fissura longitudinalis anterior hinein, *s*, Arteriae sulci, ferner lateralwärts Aestchen, die sich gegen die vorderen Wurzeln wenden (Arteriae radicinae), sich aber weiterhin auch an der Bildung eines zierlichen Anastomosennetzes an der lateralen Rückenmarksfläche betheiligen.

Etwas anders ist das Verhalten der Arterien an der hinteren Rückenmarksfläche. Auch hier geht von der Arteria vertebralis jederseits eine Arterie ab (Arteria vertebrospinalis posterior oder kurzweg Arteria spinalis posterior), die aber, lateral den hinteren Wurzeln anliegend, caudalwärts zieht, ohne sich mit der gleichnamigen Arterie der anderen Seite zu einem unpaaren Aste zu vereinigen. Bei diesem Verlaufe bleibt die Selbstständigkeit der Arterie nicht erhalten, man muss vielmehr sagen, dass eine Kette von Anastomosen lateral und eine andere solche medial von den hinteren Wurzeln entsteht, welche beiden Anastomosenketten nicht nur durch zahlreiche Queranastomosen untereinander zusammenhängen, sondern ausserdem noch im Bereiche der meisten hinteren Wurzeln durch von aussen kommende dünne Arterien gespeist werden. Auch gehen von hier aus Arterienstämmchen medianwärts gegen den Sulcus longitudinalis posterior, und endlich betheiligen sich andere an der Bildung des früher erwähnten Arteriengeflechtes an der lateralen Rückenmarksfläche.

Am Conus terminalis tritt aus der Arteria spinalis anterior jederseits ein ziemlich beträchtlicher Seitenast lateralwärts ab (Rami cruciantes von *Adamkiewicz*), welche mit den Arterien der Dorsalfläche anastomosiren. Auffallend ist auch der stark geschlängelte Verlauf der Arterien im Gebiete des Conus medullaris.

Die verschiedenen Aeste und Zweigchen, welche sich an der Oberfläche des Rückenmarkes in der Pia mater ausbreiten, zeichnen sich durch die besonders grosse Zahl gröberer und feinerer Anastomosen aus.

Von den zahlreichen Venen an der Rückenmarksoberfläche verdient namentlich die unpaare Vena spinalis anterior, die mit der gleichnamigen Arterie verläuft, Erwähnung.

Uebergehend zu den **Gefässen im Inneren der Rückenmarksubstanz** (Fig. 104), muss zunächst auf den grossen Reichthum der grauen Substanz an Blutgefässen im Vergleiche zur weissen Substanz aufmerksam gemacht werden.

Sämmtliche Arterien der Rückenmarksubstanz lassen sich in zwei Systeme bringen: 1. in das Gebiet der Arteriae sulci und 2. in das Gebiet der Vasocorona *(Adamkiewicz)*.

Die Arteriae sulci *s*, dringen von ihrem Ursprung aus der A. spinalis ant. *(Spa)* bis in den Grund der Fissura longitudinalis anterior vor und wenden sich hier, ventral von der weissen Commissur, lateralwärts entweder nach rechts oder links (Bifurcationen sind nach *Kadyi* sehr selten) als Arteriae sulco-commissurales *sc*; letztere gelangen in die graue Substanz des Vorderhornes und lösen sich hier

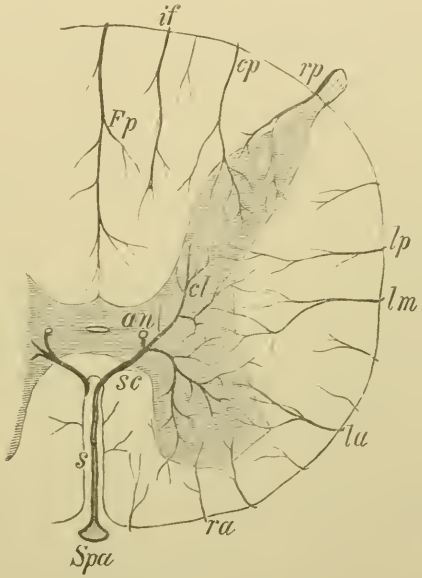

Fig. 104. Halbschematische Darstellung der Arterien im Innern des Rückenmarkes. *Spa* A. spinalis anterior, *s* A. sulci, *sc* A. sulco-commissuralis, *an* deren anastomosirender Ast., *cl* A. columnae vesicularis, *Fp* A. Fissurae post., *ra* A. radicum anteriorum, *rp* A. radicum posteriorum, *cp* A. cornis posterioris, *if* A. interfunicularis, *la*, *lm*, *lp* A. lateralis anterior, media et posterior.

nach und nach in ein dichtes Capillarnetz auf, welches sich über den grössten Theil des Querschnittes der grauen Hörner ausbreitet. Auch der angrenzende Theil der weissen Substanz erhält nach *Kadyi* Aeste aus dieser Arterie. Ein besonderer, grösserer arterieller Ast pflegt zu den *Clarke*'schen Säulen hinzuziehen und dieses Gebiet ausschliesslich zu versorgen, *cl*. Bald nach ihrem Eintritt in die graue Substanz entsendet jede Art. sulco-commissuralis einen sehr beträchtlichen anastomosirenden Ast, *an*, cerebralwärts und einen ähnlichen caudalwärts, so dass durch die ganze Länge des Rückenmarkes hindurch

eine ununterbrochene longitudinale Anastomosenkette hergestellt erscheint. Man hat die Lücken in der Substanz des Rückenmarkes lateral vom Centralcanale, welche zur Aufnahme dieser anastomosirenden Arterien mit den dazu gehörigen Venen bestimmt sind, früher fälschlich nur für longitudinale Venen (Central-Venen) gehalten.

Unter der Bezeichnung Vasocorona kann man die Gesammtheit jener arteriellen Aestchen zusammenfassen, welche von der Peripherie her radienartig in die Rückenmarksubstanz einstrahlen; die feineren unter ihnen sind blos für die weisse Substanz bestimmt, während die stärkeren Arterien bis in die grauen Hörner gelangen. Der periphere Theil der grauen Substanz sowie die anstossenden Partien der weissen Stränge erhalten ihre Gefässe von beiden Systemen in unregelmässiger Folge; dieses streitige Gebiet macht etwa den dritten Theil des gesammten Rückenmarksquerschnittes aus *(Kadyi)*.

Die grösste der zur Vasocorona gehörigen Arterien ist die Art. fissurae posterioris, *Fp*, die im Septum posterius bis nahe an die graue Commissur ventralwärts zieht und dabei zahlreiche Aeste nach beiden Seiten hin abgibt.

Zwischen *Goll*'schem und *Burdach*'schem Strange im Septum paramedianum verläuft ebenfalls meist eine grössere Arterie (Art. interfunicularis) *if*; überhaupt findet man die bedeutenderen Aestchen immer in den bindegewebigen Septis. Auch mit den vorderen und hinteren Wurzeln dringen Arterien von der Peripherie herein und gelangen bis in die graue Substanz (Art. radicum anter. et poster.) *ra*, *rp*. Eine Arterie pflegt medial von den hinteren Wurzeln den *Burdach*'schen Strang zu durchsetzen und sich in den Kopf des Hinterhornes zu verlieren, Arteria cornu posterioris *cp*. Zwei ziemlich constante Arterien gelangen von der Pia mater in den Seitenstrang und die angrenzende graue Substanz, die Art. lateralis anterior, *la*, und die A. lateralis media, *lm*, letztere etwa der Mitte des Seitenstranges entsprechend. Eine A. lateralis posterior, *lp*, ist weniger constant.

Die Venen folgen im Grossen und Ganzen dem Verlaufe der Arterien; doch sind die Venae sulci nicht genügend weit, um alles durch die Arteriae sulci zugeführte Blut abzuführen; andererseits aber überwiegen in der Vasocorona, namentlich an der hinteren Rückenmarksperipherie, die Venen *(Kadyi)*.

5. Pathologisch-anatomische Veränderungen des Rückenmarkes.

Den Erkrankungen des Rückenmarkes, soweit sie uns vom pathologisch-anatomischen Standpunkte aus hier interessiren, kann bei der Reichhaltigkeit des Stoffes nur eine ganz cursorische Erwähnung zu Theil werden.

Die pathologisch-anatomischen Veränderungen, denen wir im Rückenmarke begegnen, können in diesem Organe selbst ihren Ausgangspunkt nehmen oder von anderen Organen (Gehirn, Nervenwurzeln, Knochen, Meningen) her secundär in dieses übergreifen — dem entsprechend unterscheiden wir primäre und secundäre Rückenmarksprocesse; primäre wie secundäre sind ferner entweder diffuse oder Systemerkrankungen. Charakteristisch für Systemerkrankungen ist es, dass die pathologisch-anatomischen Veränderungen in ihrem Auftreten und ihrem longitudinalen Weiterschreiten sich an bestimmte, im Vorhergehenden präcisirte Gebiete der weissen Substanz (Stränge) oder der grauen Centralmasse halten und diese Grenzen zunächst nicht überschreiten, so dass wir gerade durch das Studium solcher Processe vielfach Aufschluss über die Fasersysteme des Rückenmarkes erhalten haben. Im Gegensatze hiezu sehen wir, dass die diffusen Erkrankungen des Rückenmarkes diese Abgrenzungen in keiner Weise respectiren.

Vorerst wären auch die acuten Processe von den chronischen zu trennen.

Acute Rückenmarkserkrankungen.

Hierher gehören zunächst die Anämie und die Hyperämie des Rückenmarkes, weiterhin die Hämorrhagie in die Rückenmarksubstanz (Apoplexia spinalis, Hämatomyelie). Letztere tritt spontan, in Folge von Traumen, von vermindertem Luftdruck, secundär bei myelitischen Processen auf und befällt mit Vorliebe, als spontane Blutung, die graue Substanz der dem Gehirne nahe liegenden Partien des Rückenmarkes. Ist die Substanz des Rückenmarkes sonst gesund, so zeigen solche Blutungen die Tendenz, sich der Längsrichtung dieses Organes entsprechend auszubreiten, Röhrenblutung.

Die acute diffuse Myelitis ist entweder traumatischen Ursprunges (z. B. nach Erschütterung des Rückenmarkes) oder toxisch, auf luetischer Grundlage, beim Tetanus u. a. — Auch hier erscheint die graue Substanz wegen ihres grösseren Gefässreichthums meist im höheren Grade ergriffen, ausser in den Fällen, in welchen, wie z. B. bei der seltenen tuberculösen Infiltration, der Process von den Meningen hereindringt. Es kann vollständige Erweichung des Rückenmarkes in beträchtlicher Längenausdehnung das Endresultat einer derartigen Myelitis sein.

Eine systematische acute Myelitis treffen wir im Gebiete der grauen Vorderhörner, wobei die grossen Nervenzellen daselbst zugrunde gehen, und zwar bei der spinalen Kinderlähmung und bei der acuten Poliomyelitis der Erwachsenen.

Chronische Rückenmarkserkrankungen.

a) Primäre Systemerkrankungen.

Sie können betreffen:

1. Die grossen Vorderhornzellen: Chronische Poliomyelitis.
2. Die Pyramidenseitenstrangbahn: Primäre Lateralsklerose.
3. Die Hinterstranggrundbündel: Hinterstrangsklerose (Tabes dorsalis.)
4. Die Längsfasern der *Clarke*'schen Säulen, z. B. auch in der Tabes dorsalis.

Es können auch zwei verschiedene Systeme gleichzeitig erkranken, z. B. *PyS* und Vorderhörner in der amyotrophischen Lateralsklerose. Alle diese chronischen primären Systemerkrankungen sind gewöhnlich bilateral symmetrisch. Für die Tabes dorsalis charakteristisch ist eine Degeneration der Wurzelzonen in den *HG*, wozu sich Degeneration der feinen longitudinalen Fasern im Innern der *Clarke*'schen Säulen sowie in der Randzone *Lissauer's* gesellt — es werden also zunächst jene Gebiete ergriffen, in welche wir unzweifelhaft hintere Wurzelfasern verfolgen können. Weiterhin werden secundär auch der Rest der *HG* und die *GS* ergriffen, so dass in alten Fällen von Tabes, in denen auch die oberen Extremitäten erkrankt waren, die gesammten Hinterstränge vom Calamus scriptorius bis in den Conus medullaris hinab, vielleicht mit Ausnahme einzelner Fasern nahe der grauen Comissur, sklerosirt erscheinen. Doch kann in sehr vorgeschrittenen Fällen secundär selbst noch die hintere graue Commissur sklerosiren. In jenen Fällen, in welchen die oberen Extremitäten frei geblieben sind, beschränkt sich im Cervicalmarke die Degeneration lediglich auf die *GS* und reicht ventralwärts nicht bis an die Commissur heran. Es muss aber darauf aufmerksam gemacht werden, dass wir es bei der Tabes vielleicht gar nicht mit einer primären Erkrankung des Rückenmarkes zu thun haben; es ist die Anschauung, dass der Ausgangspunkt des Processes in den hinteren Wurzeln oder gar in den peripheren Nerven zu suchen sei, mindestens nicht unbedingt zurückzuweisen.

Eine primäre Erkrankung der gesammten *Goll*'schen Stränge wird von *Pierret* angegeben und von *Vierordt* auch ein Fall von absteigender primärer Degeneration der *GS* beschrieben.

Eine besondere Art combinirter Systemerkrankungen (die auch in der hereditären Ataxie gefunden wurde) ist jene, wobei die medialen Hinterstrangbündel und die *PyS* (meist nur bis gegen die Pyramidenkreuzung cerebralwärts) degeneriren. In nicht wenigen derartigen Fällen ist aber das streng systematische Auftreten der

Degeneration nur scheinbar und es liegt vielmehr eine primäre Meningitis vor (pseudosystematische Degeneration); das Rückenmark wird erst secundär ergriffen (Fig. 105). Auch kommt es mitunter vor, dass von einer primären Erkrankung der Hinterstränge ein meningealer Process ausgeht, welcher dann zunächst „Randdegeneration" an der Peripherie des Markes und weiterhin wieder secundäre Degenerationsvorgänge in den langen Bahnen verursacht *(Borgherini)*.

b) Secundäre Systemerkrankungen.

Es ist schon wiederholt davon die Sprache gewesen, in welchen Gebieten des Rückenmarksquerschnittes sich secundäre Degenerationen auf längere Strecken hin entwickeln: absteigend, caudalwärts degeneriren *PyS* und *PyV* — aufsteigend, cerebralwärts *GS*, *KS* und *Gowers*'sches Bündel (Fig. 102 und 103), sowie die feinen Längsfasern der *Clarke*'schen Säulen, namentlich im centralen und hinteren Theile.

Fig. 105. Sogenannte Combinirte Systemerkrankungen des Rückenmarks. Lendenmark. Vergr. 2. Färbung nach Pal. Degenerirt erscheinen die gesammten Hinterstränge mit Ausnahme ihres Randes an der grauen Substanz, ferner die *PyS* und endlich in geringerem Grade die gesammte Peripherie des Rückenmarkes.

Nach Zerstörung der Pyramidenbahnen im Gehirne kann man ziemlich bald (in 11 Tagen, *Kahler* und *Pick*) secundäre Degeneration im Rückenmarke antreffen.

Inwieweit die Tabes dorsalis und gewisse andere combinirte Systemerkrankungen als secundäre Affectionen aufzufassen sind, wurde soeben besprochen.

Hier kann man auch die Mikromyelie bei Mikrocephalen einreihen; die Verkleinerung betrifft hauptsächlich die Pyramiden- und die *Goll*'schen Stränge und ist von der mangelhaften Entwickelung des Grosshirns abhängig *(Steinlechner)*. — Uebrigens wurden auch secundär absteigende Degenerationen in den Hintersträngen beschrieben.

c) Primäre diffuse Erkrankungen.

1. Die transversale, diffuse chronische Myelitis, mehr oder minder über den ganzen Rückenmarksquerschnitt ausgebreitet (Fig. 106).

2. Die centrale Myelitis, Myélite périépendymaire, Syringomyelie (Fig. 107). — Diese drei Ausdrücke, obwohl streng genommen nicht identisch, werden häufig für den gleichen anatomischen Befund gebraucht. Bei der eigentlichen Syringomyelie findet man im Innern des Rückenmarkes eine mitunter sehr weite (so dass man die Spitze des kleinen Fingers einführen kann) schlauchartige Höhle von verschiedener Länge, die aber fast niemals den Beginn des Lendenmarkes

caudalwärts überschreitet und immer die Gegend dorsal vom Centralcanal betrifft, wenn letzterer auch gelegentlich sich in die Höhle selbst eröffnen kann. Häufig gibt ein centrales Gliom die Ursache für die Höhlenbildung ab. Bemerkenswerth erscheint es, dass gerade in jenen Abschnitten des Rückenmarkes am häufigsten der syringomyelitische Process gefunden wird, in denen es gewöhnlich durch Wucherungen des Ependyms zum Verschlusse des Centralcanals kommt.

Von der Syringomyelie wohl zu unterscheiden ist eine dem Hydrocephalus chronicus analoge Erweiterung des Centralcanales selbst (Hydromyelie).

3. Die disseminirte Sklerose (herdweise, inselförmige Sklerose, Sclérose en plaques) (Fig. 108).

Die degenerirten Stellen sind von sehr verschiedener Grösse und scheinen an allen Partien des Rückenmarksquerschnittes vorkommen

Fig. 106.

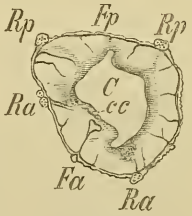

Fig. 107.

Fig. 108.

Fig. 106. Transversale diffuse chronische Myelitis. Oberes Lendenmark. Färbung mit Alaunhämatoxylin.

Fig. 107. Syringomyelie. *C* die centrale Höhle. *cc* Centralcanal. *Fa* Fissura longitudinalis anterior, *Ra* und *Rp* vordere und hintere Nervenwurzeln. Karminpräparat. Vergr. 2.

Fig. 108. Disseminirte Sklerose im Cervicalmark. Färbung Pal. Vergr. 2.

zu können; sie breiten sich auch von der weissen Substanz auf die graue hinüber aus und umgekehrt. In allen Höhen des Rückenmarkes finden sich sklerotische Herde, doch sind sie im Lendenmarke weniger häufig als in den oberen Partien. Man hat auch die disseminirte Sklerose auf eine primäre Meningitis zurückführen wollen. Wahrscheinlicher ist es, dass die Erkrankung von den intraspinalen Gefässen ihren Ausgangspunkt nimmt. Die inselförmige Sklerose befällt meist Gehirn und Rückenmark gleichzeitig. Die mitunter sehr ausgedehnten zahlreichen sklerotischen Herde im Gehirn findet man vorzüglich in der Brückengegend und in der weissen Markmasse des Gehirns. Das Ependym der Seitenventrikel bildet dort oft den Ausgangspunkt für sehr grosse Herde.

4. Zu den primär diffusen Erkrankungen des Rückenmarkes kann man auch die Tumoren der Rückenmarksubstanz rechnen.

Mit Ausnahme der Gliome gehen sie aber meist von den Häuten aus und gehören daher in die nächste Kategorie.

5. Endlich wären hier auch diffuse Gefässerkrankungen, z. B. das Auftreten von sehr zahlreichen Miliaraneurysmen (die sonst im Rückenmarke sehr selten sind) zu erwähnen; eine Erkrankung, welche von *Koehler* und *Spitzka* durch die ganze Länge des Markes beobachtet wurde.

d) Secundäre diffuse Erkrankungen.

Am häufigsten entstehen solche durch Druck von aussen her (Compressionsmyelitis), so beispielsweise in der Pachymeningitis cervicalis hypertrophica (entzündliche Verdickung der Dura mater spinalis in der Cervicalgegend); weiterhin wirken comprimirend Tumoren im Wirbelcanale, z. B. lipomatöse Wucherung des periduralen Fettgewebes, Echinococcen (meist ausserhalb der Dura) und direct von den Häuten ausgehende Neubildungen, namentlich Gummata, Myxome und Sarkome mit der Tendenz zur Höhlenbildung; auch solitäre Tuberkel; weitaus die häufigste Ursache für solche secundäre Rückenmarksprocesse sind aber Wirbelerkrankungen, namentlich Wirbelcaries, seltener Wirbeltumoren.

Meningitis spinalis kann zwar auch durch Druck des Exsudates auf das Rückenmark eine Compression ausüben; bedeutungsvoller ist aber eine directe concentrische Fortpflanzung des entzündlichen Processes in die Rückenmarksubstanz hinein, Myelitis annularis. Früher wurde bereits erwähnt, dass auch gewisse combinirte Systemerkrankungen auf eine primäre Meningitis zurückgeführt werden dürfen.

Auf die histologischen Details der verschiedenen bisher angeführten pathologischen Processe kann hier umsoweniger eingehend Rücksicht genommen werden, als dieselben zum nicht geringen Theile noch strittig sind. Uebrigens wurde bereits in dem Capitel von den Elementen des Nervensystems das wichtigste darauf Bezügliche mit herangezogen. Hier soll nur bemerkt werden, dass es von Bedeutung sein kann, im einzelnen Falle nachzuweisen, ob die nervösen Bestandtheile des Rückenmarkes den Ausgangspunkt der Erkrankung bilden (parenchymatöse Processe) oder andererseits das Stützgewebe oder die Gefässe (interstitielle Processe).

Nehmen wir beispielsweise einen secundär degenerirten *PyS* und einen ähnlich gelegenen Herd bei der inselförmigen Sklerose. Im ersten Falle betrifft die Erkrankung zunächst die Nervenfasern, im anderen handelt es sich um eine interstitielle Wucherung, wodurch die Nervenfasern erst indirect beschädigt werden; daher kommt es auch, dass hier die Axencylinder noch lange Zeit, nachdem das Mark schon zer-

stört ist, intact gefunden werden, dass die physiologischen Leistungen dementsprechend relativ gut erhalten bleiben und eine von diesen Herden ausgehende secundäre Degeneration fast immer vermisst wird.

Das Vorkommen von Fettkörnchenzellen und andererseits von Amyloidkörperchen im Rückenmarke ist bei verschiedenen Processen ein wechselndes, aber immer charakteristisches. Ein chronischer atrophischer Process im Rückenmarke geht fast nie ohne Auftreten zahlreicher Amyloidkörperchen vor sich. Namentlich in der Dementia paralytica fehlen die Fettkörnchenzellen im Rückenmarke wohl niemals *(Westphal)*, doch findet man sie oft auch bei anderen Gehirnerkrankungen. Selbst bei Erkrankungen anderer Körperorgane sind Fettkörnchenzellen häufig im Rückenmarke gefunden worden, allein auf jene Abschnitte beschränkt, von welchen die das erkrankte Organ versorgenden Nerven abgehen. Sowohl Fettkörnchenzellen als auch Amyloidkörperchen sind fast nie gleichmässig über den ganzen Rückenmarksquerschnitt ausgestreut; erstere beispielsweise sind bei secundären Degenerationen fast nur in den erkrankten Strängen anzutreffen.

Bildungsfehler des Rückenmarkes findet man nicht gar so selten; dahin gehört auch eine abnorme Gestaltung der grauen Substanz, z. B. Asymmetrie beider Hälften, Heranreichen des Vorderhornes bis an die Peripherie u. dgl. (man hüte sich, bei der Section lädirte Rückenmarkstellen für abnorm configurirt zu halten). Besonders merkwürdig sind jene Fälle, in denen eine Strecke hindurch eine Hälfte des Rückenmarkes *(Bramwell)* oder selbst beide Hälften *(Fürstner* und *Zacher)* gewissermassen verdoppelt erscheinen. Eine abnorme Lagerung der *Clarke*schen Säulen in der hinteren Commissur, so dass sie sich in der Mittellinie beinahe berühren, wie sie zuerst *Pick* beschrieben hat, kann man wiederholt finden; derselbe theilt auch den Fall einer im Rückenmarke sehr seltenen Heterotopie grauer gelatinöser Substanz mit; in einem anderen Falle *(Musso)* fand sich ein kleiner heterotopischer Herd im Hinterstrange, welcher nicht blos den Bau der *Clarke*'schen Säulen zeigte, sondern auch mit der gleichseitigen durch einen schmalen grauen Streifen zusammenhing.

FÜNFTER ABSCHNITT.

Topographische Durchsicht des Gehirnes.

Bei der Anfertigung einer Schnittreihe ist es in der Regel nicht nothwendig, eine ununterbrochene Succession der Schnitte anzustreben, namentlich wenn man am Gehirne des Menschen oder grösserer Säugethiere arbeitet; man würde dadurch eine für das gewöhnliche Studium überflüssig grosse Anzahl von Präparaten erlangen und unnöthig viel an Gläsern, Chemikalien u. dgl. und noch mehr an Zeit verschwenden. Man kann daher immer von Strecke zu Strecke ein etwas dickeres Stück wegschneiden, und dann von neuem die Herstellung mehrerer möglichst feiner Schnitte vornehmen. Dabei möge man aber bedacht sein, nicht gerade solche Stellen zu opfern, wo wichtige anatomische Veränderungen sich nur über eine geringe Längenausdehnung erstrecken, z. B. die Kreuzung des N. trochlearis.

Handelt es sich um die strengere Verfolgung von Faserzügen und will man, wie bei selbstständigem Forschen, mehr als eine topographische Uebersicht der anatomischen Verhältnisse erreichen, dann wird man wohl meistens trachten müssen, lückenlose Serien herzustellen. In solchen Fällen, namentlich auch bei pathologischen Untersuchungen, werden dann häufig auch andere als die auf pag. 169 empfohlenen Methoden der Behandlung für die Präparate zur Geltung kommen.

Wir werden nun in Folgendem eine Schnittreihe betrachten, die wir an einem menschlichen Hirnstamme zunächst bis vor die vorderen Vierhügel ausführen; die Zeichnungen (Fig. 110 bis 128) sind sämmtlich nach Karminpräparaten angefertigt. — Die Richtung, in welcher die Schnitte ausgeführt wurden, ist senkrecht zur Längsaxe der Medulla oblongata. Durch künstliche Streckung des frisch herauspräparirten Stammes während der Härtung erreicht man es, dass die sagittale Längsaxe des Grosshirns mit der Längsaxe des Rücken-

markes, welche beide sonst nahezu senkrecht aufeinander stehen, fast zusammenfällt. Diese Axe nennt man nach *Forel's* Vorgang *Meynert*sche Schnittaxe und die darauf senkrechten Ebenen, welche unseren Schnitten entsprechen, *Meynert*'sche Querebenen. Bei niederen Thieren ist die Knickung des Stammes viel geringer und es befindet sich daher von vorneherein die Längsaxe des Rückenmarkes fast in der directen Verlängerung der sagittalen Hirnaxe.

Das Verständnis des complicirten Baues, den uns das Centralnervensystem oberhalb des Rückenmarkes darbietet, wird wesentlich erleichtert, wenn wir von den bereits bekannten Formverhältnissen und Faserzügen im Rückenmarke ausgehen und untersuchen, in welcher Weise aus letzteren sich die verschiedenen Umgestaltungen innerhalb des betreffenden Gebietes vollziehen. Wenn auch Manches von dem Hierhergehörigen erst gelegentlich der Besprechung des Faserverlaufes (Abschn. VI) eingehender gewürdigt werden kann, so dürfen doch hier bereits einige allgemeine Gesichtspunkte Erwähnung finden:

1. Die Längsfaserzüge des Rückenmarkes lassen sich alle mehr oder minder weit in die Medulla oblongata, einzelne bis ins Kleinhirn oder Grosshirn hinein verfolgen; sie erleiden aber dabei durchwegs geringere oder hochgradigere Umlagerungen.

2. Das Gleiche gilt von der grauen Substanz des Rückenmarkes, welche in ununterbrochener Continuität aber unter mannigfacher Veränderung der äusseren Gestaltung an dem Aufbau der Medulla oblongata betheiligt ist.

3. Es treten nun verschiedene neue graue Massen und entsprechend auch neue weisse Fasersysteme hinzu, welche das Bild in wechselnder Weise compliciren.

4. Bald wird eine sehr auffallende Verschiebung der einzelnen Bestandtheile der Medulla oblongata dadurch veranlasst, dass der Centralcanal sich zum vierten Ventrikel erweitert, und damit jene Gebilde, die früher dorsal vom Centralcanal gelegen waren, lateralwärts gedrängt werden.

Da ja der innere Bau der nun zu beschreibenden Regionen des Centralnervensystems zunächst an einer Reihenfolge von Querschnitten studirt werden soll, so möge hier gleich bemerkt werden, dass es im hohen Grade vortheilhaft ist, um die plastisch-topographische Uebersicht nie aus dem Auge zu verlieren, sich genau darüber Rechenschaft zu geben, an welcher Stelle des Hirnstammes die betreffende Schnittebene angelegt wurde. — Zu diesem Zwecke wird es nothwendig sein, einen gut gehärteten Gehirnstamm zum Vergleiche immer zur Hand zu haben, und jene Schnitte, die eben studirt werden, sich durch denselben gelegt zu denken (vgl. Fig. 109). — Auch kann man

ein frisches Gehirn in eine Anzahl von Querschnitten zerlegen, und auf diese die Details, welche an den fertiggestellten mikroskopischen Präparaten ersichtlich sind, zu übertragen versuchen.

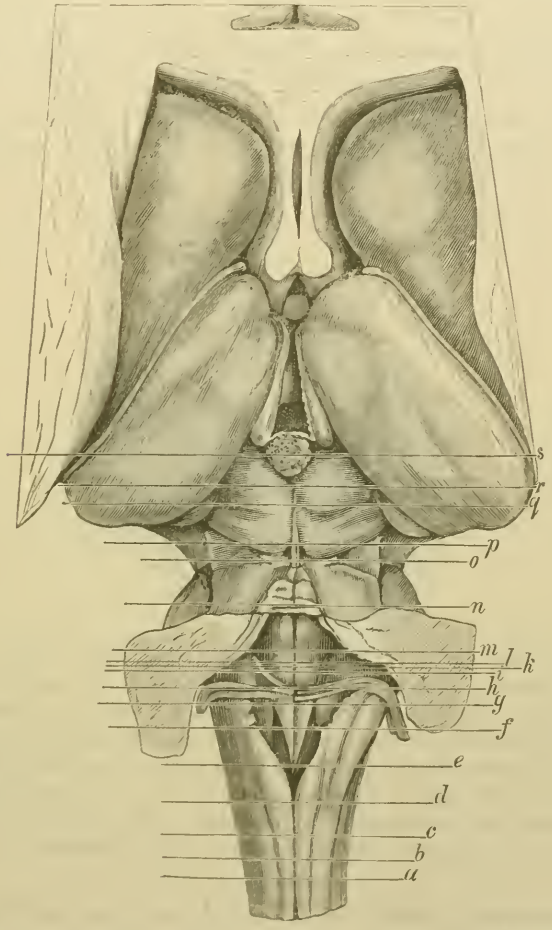

Fig. 109 dient dazu, um zu zeigen, in welchen Höhen die Querschnitte Fig. 110—128 (mit Ausnahme von 123) ausgeführt wurden. Es muss bemerkt werden, dass die Schnittrichtung nicht vollständig mit der Blickrichtung, in welcher die Zeichnung ausgeführt ist, zusammenfällt. Es stimmten daher die gezeichneten Striche nur am dorsalen Theile des Präparates genau mit den nun folgenden Querschnitten überein. Vgl. Fig. 7.

Bereits in den oberen, proximalen Theilen des Cervicalmarkes, von der Höhe des zweiten Cervicalnerven angefangen, zeigen sich am Querschnitte verschiedene immer deutlicher werdende Verände-

rungen, welche die eigentliche Formation der Medulla oblongata gewissermassen einleiten.

Bei der gewöhnlichen Methode der Herausnahme des Gehirns aus der Schädelkapsel wird die Abtrennung vom Rückenmarke meist ziemlich in der eben angegebenen Höhe vorgenommen. — Die Form der Hinterhörner ändert sich hier (Fig. 110) in der Weise, dass der Kopf aus seiner schmächtigen, langgestreckten Gestalt zu einem im Querschnitte nahezu kreisrunden Körper anschwillt, während der Stiel, an welchem er hängt, der Hals des Hinterhornes, *Ccp*, dünner wird und auch der Apex verschwindet. Der Kopf des Hinterhornes

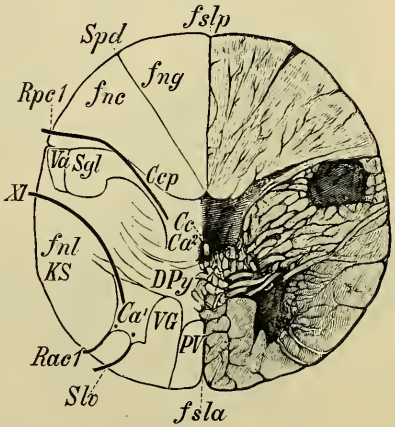

Fig. 110. Querschnitt durch die Medulla oblongata: Fig. 109 *a*. Vergr. 4. *fslp* Fissura longitudinalis posterior, *Spd* Sulcus paramedianus poster., *fng* Funiculus gracilis, *fnc* Funiculus cuneatus, *Rpc 1* Radix posterior cervicalis prima, *Va* Aufsteigende Trigeminuswurzel, *Sgl* Substantia gelatinosa, *Ccp* Hals des Hinterhornes, *fnl* Funiculus lateralis, *KS* Kleinhirnseitenstrangbahn, *Rac 1* Radix anterior cervicalis prima, *Slv* Sulcus lateralis ventralis, *fsla* Fissura longitudinalis anterior, *Cc* Centralcanal, *DPy* Decussatio Pyramidum, *Ca* Vorderhorn, *Ca*¹ peripherer, *Ca*² centraler Theil, *VG* Vorderstranggrundbündel, *PV* Pyramidenvorderstrang.

mit der Substantia gelatinosa *Sgl* wird nun von der Peripherie des Markes durch longitudinale Nervenfasern getrennt: die aufsteigende Trigeminuswurzel *Va*; er bewirkt aber dennoch manchmal eine äusserlich merkbare Prominenz, das Tuberculum Rolandi (an Fig. 110 nicht zu sehen).

In den Seitensträngen fällt bereits weiter caudalwärts die starke Entwickelung des Processus reticularis auf. Die einzelnen Bündel erscheinen daselbst unter verschiedenen Winkeln quer getroffen; bald sieht man immer mehr dieser schiefgeschnittenen Bündel in den centralen Theil des Vorderhornes eindringen, und noch weiter cerebral-

wärts kann man schon deutlich erkennen, dass grosse Bündel aus dem Seitenstrange das Vorderhorn durchsetzen, die Mittellinie überschreiten und sich dem Vorderstrange der anderen Seite anschliessen (Pyramidenkreuzung, Decussatio Pyramidum *DPy*). Nach und nach wird diese Umlagerung der Nervenbündel aus dem Seitenstrange der einen Seite in den Vorderstrang der anderen Seite so massenhaft, dass dadurch der periphere (ventrale) Theil des Vorderhornes Ca^1 vom centralen Theile Ca^2 vollständig abgeschnitten wird; gleichzeitig wird die ventrale Längsfurche *fsla* viel seichter, ja durch die Kreuzungsbündel stellenweise fast vollständig ausgefüllt. An dieser Kreuzung betheiligt sich nur jener Theil des Seitenstranges, den wir als Pyramidenseitenstrang bezeichnet haben. Die Bündel der Pyramidenkreuzung steigen schief cerebralwärts und derart schief nach der

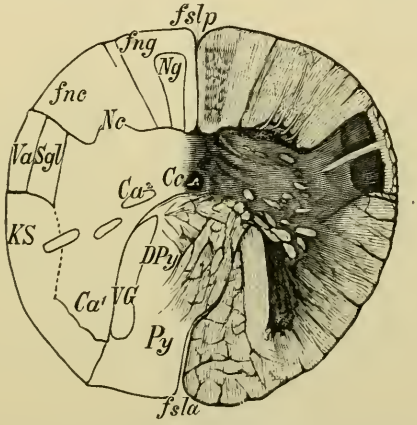

Fig. 111. Querschnitt Fig. 109 *b*. *Ng* Kern des zarten Stranges, *Nc* Kern des Keilstranges. Die sonstige Bezeichnung wie auf Fig. 110.

anderen Seite hinüber, dass sie einen spitzen Winkel sowohl mit der Medianebene als mit den Frontal- und den Horizontalebenen bilden. Dabei geschieht es, dass am Querschnitte die Vorderspalte nach der einen oder anderen Seite hin verdrängt (Fig. 111) oder aber auch derart verdoppelt sein kann, dass die Pyramidenkreuzung wie ein ventralwärts gerichteter Zapfen (zitzenförmiger Fortsatz, Processus mammillaris) beiderseits von einer Spalte begrenzt wird (ähnlich wie in Fig. 112). Die vordere Rückenmarkscommissur geht anscheinend in der an Masse so sehr überwiegenden Pyramidenkreuzung unter — thatsächlich bleibt sie aber unabhängig von letzterer bestehen und es lassen sich homologe Fasern weit hinauf bis ins Mittelhirn verfolgen.

Ein Querschnitt, der in die Gegend der mächtigsten Kreuzung von Pyramidenfasern fällt, zeigt folgende Veränderungen: Bei lang-

samer Zunahme des Gesammtquerschnittes (Fig. 111) steigt der Centralcanal *Cc* mehr dorsalwärts; der dorsale Rand der centralen, grauen Substanz zeigt zwei kleine Erhebungen, entsprechend den beiden Abtheilungen des Hinterstranges. In der medialen Abtheilung (Funiculus gracilis) tritt eine langgestreckte, keulenförmige, graue Masse auf, welche sich mit ihrer Spitze an der medialen von den beiden erwähnten Erhebungen ansetzt, der Kern des zarten Stranges *Ng* (Nucleus funiculi gracilis, postpyramidal nucleus v. *Clarke*, mediales hinteres Nebenhorn *Reichert*); die laterale Erhebung wächst erst etwas weiter cerebralwärts zu einem entsprechenden Kern im Keilstrange heran, welcher die Form einer mit breiter Basis der centralen grauen Substanz aufsitzenden Kuppe hat: Kern des Keilstranges *Nc* (Nucleus funiculi cuneati, restiform nucleus *Clarke*, laterales hinteres Nebenhorn *Reichert*) genannt wird. Sowohl der Kern des zarten Stranges wie der des Keilstranges bilden keine scharf umschriebenen grauen Massen; beide werden aus einzelnen kleinen Gruppen von Ganglienzellen zusammengesetzt; eine solche inconstante, isolirte, periphere Gruppe im Keilstrange heisst äusserer Kern des Keilstranges, *Nce* Fig. 113.

In dem Masse, als der Seitenstrang über die Mittellinie hinwegzieht und sich jenseits an den ventralen Rand der Medulla anlegt, muss der Querschnitt des Seitenstranges immer kleiner werden; wir sehen dann (Fig. 110, 111, 112) daselbst noch nahezu unverändert das peripher gelegene Gebiet der Kleinhirnseitenstrangbahn, *KS*, während der Rest der seitlichen Markstränge sich in einer mit Karmin leicht roth gefärbten Masse verliert, die medianwärts unmittelbar in den früher durch die Pyramidenkreuzung abgeschnittenen Rest des Vorder- im latehornes Ca^1 übergeht (Fig. 111).

Je weiter cerebralwärts wir vorschreiten, desto weniger scharf wird nämlich die laterale Grenze dieses Vorderhorntheiles, und er löst sich schliesslich in ein aus grauer und weisser Substanz gemischtes Gebiet (Substantia oder Formatio reticularis grisea s. lateralis) im lateralen Theile der ventralen Markhälfte auf.

Am medialen Rande dieses Gebietes sieht man bald einige sehr deutliche weisse Faserbündel von der Gegend des Centralcanales schief lateral-ventralwärts bis an die Peripherie ziehen, die untersten Hypoglossuswurzeln (Fig. 112 *XII*). Ihnen liegt etwa in der Mitte ihres Verlaufes medianwärts eine längliche, vielfach zerrissene, aber sehr deutliche Gruppe grosser Ganglienzellen an, die der Kern des Vorderstranggrundbündels *Nfa* (Nucleus funiculi anterioris) genannt werden darf (Fig. 111, 112, 113). Das Vorderstranggrundbündel *VG* behält nämlich seine frühere Lage medial von dem ehemaligen Vorder horne bei, als ein Querschnittsfeld, das ziemlich deutlich erkennbar,

dorsalwärts abgerundet, ventralwärts zugespitzt endet (Fig. 110, 111, 112).

Nachdem einmal die Pyramiden, *Py*, sich als grosses compactes Bündel (Fig. 112) an der ventralen Seite der Medulla angelegt haben, trifft man in der Mittellinie von den Pyramiden bis gegen den Centralcanal hin noch immer zahlreiche sich kreuzende Fasern, *DLm*, die Schleifenkreuzung (Decussatio Lemnisci, piniform decussation). Aus der Gegend der durch die beiden Kerne stark angeschwollenen Hinterstränge ziehen nämlich in concentrischen Bögen ziemlich dicke weisse Bündel um den Centralcanal, kreuzen sich ventral von demselben unter spitzem Winkel und legen sich dorsal den Pyramiden an, Schleifenschichte, *Lm*.

Die Schleifenkreuzung stellt sich als unmittelbare obere Fortsetzung der Pyramidenkreuzung dar, so dass am Gehirne des Erwach-

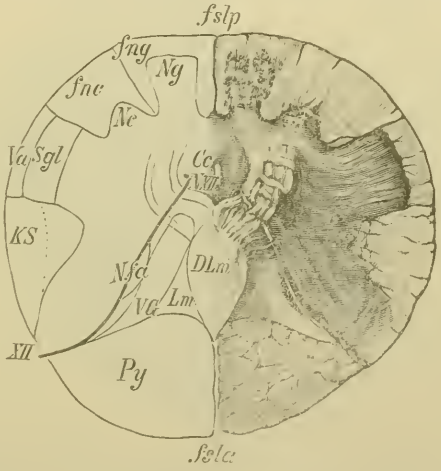

Fig. 112. Querschnitt Fig. 109 c. *XII* Nervus hypoglossus, *NXII* Kern des N. Hypoglossus, *DLm* Schleifenkreuzung. *Lm* Schleife, *Nfa* Kern des Vorderstranges, *Py* Pyramide. Sonstige Bezeichnung wie früher.

senen die Grenze zwischen Pyramidenkreuzung und Schleifenkreuzung (auch sensible oder obere Pyramidenkreuzung genannt) nicht genau anzugeben ist, während sich bei Embryonen die Schleifenbündel durch ihre frühzeitige Markentwickelung deutlich kennbar machen.

Das Kreuzungsgebiet der Pyramiden und der Schleife in der Mittellinie nimmt anfänglich, wenn wir gegen das Gehirn vorschreiten, in dorso-ventraler Ausdehnung zu, verliert aber nach und nach an Breite; längere Zeit hindurch (wie in Fig. 112) ist es in der Mitte am breitesten, hat also am Querschnitte eine spindelförmige Gestalt.

Von nun an werden wir bis zum dritten Ventrikel hinauf in der Medianebene fortwährend Fasern antreffen, die sich spitzwinklig

kreuzen; dieses schmale in der Mittellinie gelegene Gebiet ventral vom Centralcanale, respective dem vierten Ventrikel und dem Aquäducte, in welchem diese Kreuzungen stattfinden, wird als Raphe, *Ra*, bezeichnet.

In den folgenden Schnittebenen (Fig. 113) breiten sich die kleineren Gruppen grauer Substanz, welche die Kerne des zarten und des Keilstranges darstellen, immer mehr aus, so dass es zu äusserlich bemerkbaren Anschwellungen kommt; es entsteht am zarten Strange die Clava (hintere Pyramide), am Keilstrange das Tuberculum cuneatum.

Die concentrischen Bögen, die früher in die Schleifenkreuzung eingingen, bestehen nun aus dünneren Bündeln, die noch alle, oder

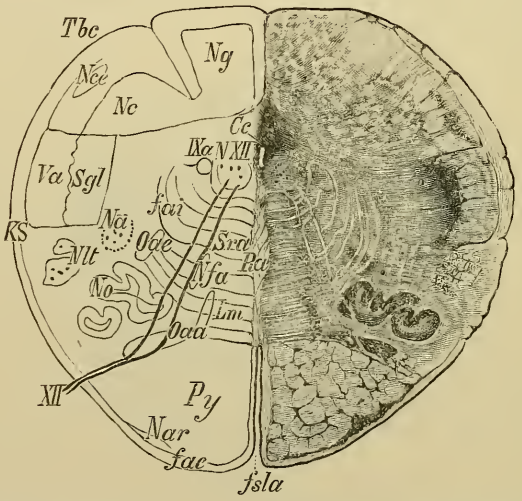

Fig. 113. Querschnitt Fig. 109 *d*. *IXa* Aufsteigende Glossopharyngeuswurzel, *Nce* Aeusserer Kern des Keilstranges, *Nlt* Seitenstrangkern, *Na* Nucleus ambiguus, *No* Olivenkern, *fai* Fibrae arcuatae internae, *Sra* Substantia reticularis alba. *Ra* Raphe, *Oae* Aeussere Nebenolive, *Oaa* vordere Nebenolive, *fae* Fibrae arcuatae externae. *Nar* Nucleus arcuatus.

nahezu alle aus den Hintersträngen kommen; dabei wird der Radius der lateralen Bogenbündel immer grösser, so dass ein grosser Theil des lateral und ventral vom Centralcanale gelegenen Querschnittsgebietes durch diese Bündel in charakteristischer Weise durchzogen wird.

Da diese Fasern nun auch im strengen Sinne des Wortes nicht mehr die Bedeutung der früheren Schleifenbündel besitzen, so bezeichnen wir sie einfach als innere Bogenbündel (Fibrae arcuatae internae) *fai*. Sie durchsetzen die Substantia reticularis grisea, kreuzen die Hypoglossuswurzeln *XII*, die nun deutlicher geworden, und zerlegen

endlich das medial von diesen gelegene Gebiet in eine Anzahl kleiner Felder. Da medial von den Hypoglossuswurzeln nur sehr wenige Ganglienzellen eingestreut sind, dieses Gebiet, das dorsalwärts bis gegen den Centralcanal hinaufragt, also fast nur aus weissen Markfasern besteht, wird es als Formatio oder Substantia reticularis alba *Sra* (auch mediales Feld der Formatio reticularis) bezeichnet. — Wir dürfen annehmen, dass der ventrale Theil der Substantia reticularis alba in dorso-ventraler Ausdehnung etwa den nun auftretenden Olivenkernen, *No*, entsprechend durch die Schleifenkreuzung entstanden ist; dieses Feld wird daher Schleifenschicht *Lm* (Lemniscus, Olivenzwischenschicht) genannt; der dorsale, dem Centralcanale nächstgelegene Theil ist hingegen hauptsächlich durch die Vorderstranggrundbündel nebst einem Theil der Seitenstranggrundbündel gebildet worden.

In der Substantia reticularis grisea (seitliches Feld der Formatio reticularis), die wir theilweise als das aufgelöste Vorderhorn betrachten dürfen, sind zahlreiche zerstreute, grosse Nervenzellen anzutreffen — Analoga der Vorderhornzellen; an einzelnen Stellen vereinigen sich dieselben zu kleinen compacten Gruppen grauer Substanz. Diese etwa in der Mitte zwischen Peripherie und Centralcanal (späterhin Boden des vierten Ventrikels) gelegenen Gruppen grosser Zellen werden als Nucleus ambiguus *Na* (Nucleus lateralis medius, motorischer Vagus-Glossopharyngeuskern) bezeichnet (Fig. 113, 114, 115).

Wohl davon zu unterscheiden sind vielfach zerspaltene graue Massen, welche näher der Peripherie ventral von der aufsteigenden Trigeminuswurzel gelegen sind, kleine Nervenzellen enthalten und Kern des Seitenstranges heissen; häufig kann man zwei solcher Gruppen unterscheiden (Fig. 113, 114, 115), Nucleus lateralis anterior, *Nla*, und Nucleus lateralis posterior, *Nlp*.

Die dorsale Abgrenzung der Pyramiden wird nun wenigstens im mittleren Theile durch eine längliche, transversal gestellte graue Masse gebildet, welche bald auch einen etwas kürzeren sagittalen Schenkel erhält, mit dem sie einen Winkel von 100 bis 120 Grad einschliesst (Pyramidenkern, vordere Nebenolive, *Oaa*) (Fig. 113 und 114); das sagittale Stück reicht weiter cerebralwärts.

Pyramidenkern und Seitenstrangkern, die ursprünglich (in einem zwischen Fig. 112 und 113 gelegenen Schnitte) nahe aneinander liegen, werden bald durch eine höchst charakteristische graue Masse, den Olivenkern, Nucleus olivaris, *No*, welche sich zwischen beide einschiebt, auseinandergedrängt. Der Olivenkern (Fig. 113 bis 117) stellt am Querschnitt einen medianwärts offenen, vielfach gewundenen und gezackten Bogen dar, der nach aussen zu eine beträchtliche Hervor-

wölbung, die Olive (auch untere Olive genannt, Olivenkörper) erzeugt (Fig. 114, 115, 116.)

An der gesammten Peripherie des verlängerten Markes erkennt man Züge von Fasern, welche der Länge nach getroffen sind, die also mehr oder minder horizontal verlaufen. Es sind dies circuläre Bündel, Fibrae arcuatae (arciformes) externae, *fae*, welche verschiedenartigen Ursprung aufweisen. Viele von ihnen ziehen um die Pyramiden herum in den Vorderspalt bis zur Raphe hinein.

An der Ventralfläche der Pyramiden entwickeln sich in diesen Bogenfasern flache Anhäufungen grauer Substanz, deren grösste an manchen Gehirnen dreieckig und mitunter recht stark ausgebildet erscheint, der Nucleus arcuatus triangularis *Nar* (vorderer Pyramidenkern, einer der kleinen Pyramidenkerne *Stilling's*) (Fig. 113, 114, 115). Weiter cerebralwärts nehmen diese Gruppen von Zellen, welche alle als Nuclei arcuati bezeichnet werden können, an Zahl zu, namentlich an der medialen Seite der Pyramiden (Fig. 116, 117) und gehen schliesslich in die Kerne der Raphe oder in jene grossen Ansammlungen von grauen Massen über, welche wir als Brückenkerne kennen lernen werden.

An der dorso-lateralen Peripherie des Querschnittes finden wir an Fig. 113 und 114 ebenfalls oberflächlich gelegene Faserzüge; diese stammen grösstentheils aus dem Kleinhirnseitenstrange *KS*, welcher nun, an der Aussenseite der rasch wachsenden aufsteigenden Trigeminuswurzel *Va* vorbei, dorsalwärts zu den Hintersträngen hinzieht und seine frühere Position im Seitenstrange gänzlich aufgibt.

Die gelatinöse Substanz des Hinterhornes *Sgl* nimmt in dem Masse ab, als die aufsteigende Trigeminuswurzel anwächst, ist aber als deren Begleiterin an ihrer concaven medialen Seite ununterbrochen bis zum Austritte des Trigeminus zu erkennen.

Zu erwähnen ist noch, dass sich in den beschriebenen Ebenen der Querschnitt eines kleinen runden Bündels beiderseits lateral vom Centralcanale bemerkbar macht, welches weiter oben als scharf isolirter runder Querschnitt deutlicher hervortritt; die aufsteigende Glossopharyngeuswurzel (Fig. 113 bis 116, *IXa*).

Fällt der Schnitt nicht weit ober jene Stelle, wo der Centralcanal am Calamus scriptorius *Cscr* sich in den vierten Ventrikel eröffnet (Fig. 114), so haben wir Folgendes zu beachten: Jener Theil der grauen Substanz, welcher dorsalwärts vom Centralcanal gelegen war, wird nun durch die Spaltung seitlich gedrängt und tritt auch in den weiterhin folgenden Schnitten, je mehr der Boden des vierten Ventrikels sich verflacht, immer mehr lateralwärts, während der ventralwärts vom Centralcanal gelegene Theil der centralen grauen Masse,

der Vorderhornantheil, den medialen Abschnitt des grauen Bodens der Rautengrube darstellt.

Als Reste der embryonalen Decke des vierten Ventrikels bleiben einige (bei verschiedenen Individuen ungleich ausgebildete) unbedeutende Plättchen zurück, welche, dem zarten Strange aufsitzend und in der Gefässhaut eingeschlossen, medianwärts gerichtet sind (vgl. pag. 54). Ein inconstantes Plättchen, welches dreiseitig, die eigentliche Spitze des Calamus scriptorius ausfüllt, wird Obex (Riegel) *Ob* (Fig. 114) genannt, jene symmetrischen Plättchen, welche mehr proximalwärts liegen, heissen Ponticulus, *Pol* (Fig. 115) (Ala pontis).

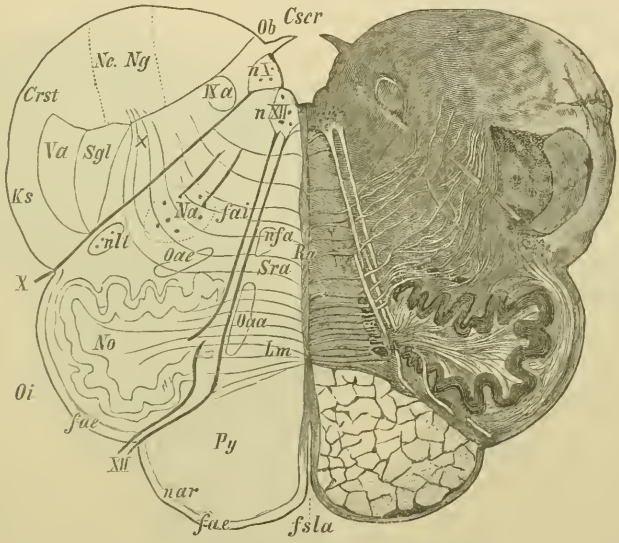

Fig. 114. Querschnitt Fig. 109 *e*. *Cscr* Calamus scriptorius, *Ob* Obex, *NX* Sensibler Vaguskern, X Nervus Vagus, *Crst* Corpus restiforme, *x* fibrae arcuatae aus dem obersten Theile der Hinterstrangkerne, *Oi* Untere Olive.

Die Häufchen grauer Substanz, welche wir als Kerne des zarten und Keilstranges kennen gelernt haben, werden nun rasch weniger; dafür tritt, zunächst seitlich, an ihre Stelle ein auffallendes, zerklüftetes, rasch wachsendes Feld, *Crst*, der Strickkörper (Corpus restiforme), welchem sich die Kleinhirnseitenstrangbahn beimischt; diese zieht, wie oben erwähnt, aussen an der aufsteigenden Trigeminuswurzel schief proximal- und dorsalwärts vorbei. Die ziemlich complicirte Art, in welcher sich der Strickkörper aufbaut, kann nur durch embryologische Untersuchungen aufgedeckt werden; doch sei auf die grosse Menge von Fasern aufmerksam gemacht, welche als laterale Fibrae arcuatae internae, ×, medial an der Substantia gelatinosa,

respective der aufsteigenden Trigeminuswurzel vorbei gegen den ehemaligen Hinterstrang hinstreben und sich in dem Gebiete des sich aufbauenden Corpus restiforme ansammeln (Fig. 114, 115).

Der Olivenkern *No* hat nun seine grösste Entwickelung erreicht und dementsprechend macht sich in dieser Gegend auch von aussen die Olive am meisten bemerkbar; dorsal vom Olivenkerne hat sich eine langgestreckte schmale graue Masse in die Formatio reticularis grisea eingelagert, die obere oder äussere Nebenolive, *Oae* (Nucleus olivaris accessorius externus, superior, Fig. 113 bis 116).

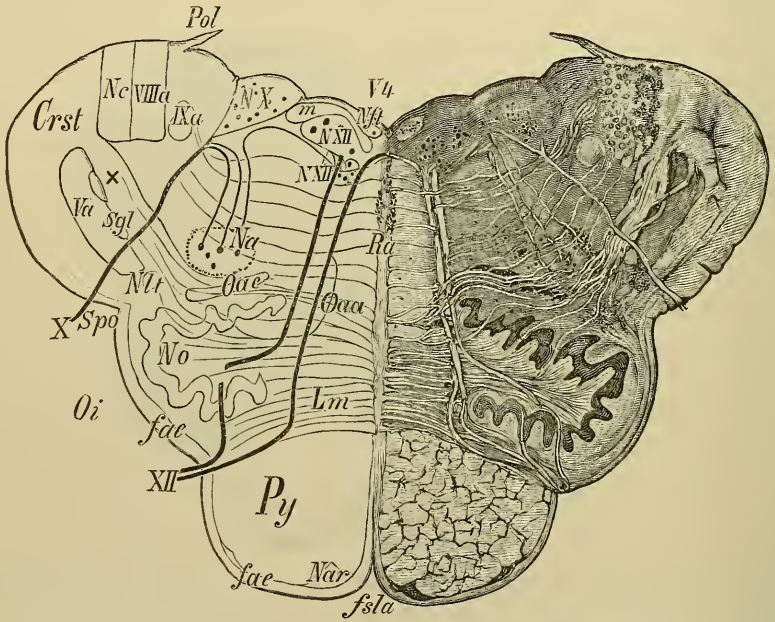

Fig. 115. Querschnitt Fig. 109*f*. *Pol* Ponticulus, *V4* Vierter Ventrikel, *VIIIa* Aufsteigende Acusticuswurzel, *m* Marklager ober dem Hypoglossushauptkerne *(NXII)*, *NXII'* Kleinzelliger Hypoglossuskern, *Nft* Nucleus funiculi teretis, *x* Faserzuwachs durch Fibrae arcuatae internae zum Strickkörper *(Crst)*, *Spo* Sulcus post-olivaris.

Die Hypoglossuswurzeln *XII*, welche hauptsächlich von dem medialen Theile der centralen, grauen Substanz am Boden des vierten Ventrikels *NXII* (Hypoglossuskern, *XII*-Hauptkern) aus grossen Nervenzellen entspringen, sind nun (Fig. 114, 115) in ihrer mächtigsten Entwickelung; sie bilden eine scharfe Grenze zwischen Substantia reticularis alba und grisea, und passiren meist zwischen dem sagittalen Schenkel des Pyramidenkernes (*Oaa*) und dem Olivenkerne hindurch, mit welch letzterem sie häufig anscheinend in Verbindung treten; in Wirklichkeit aber durchsetzen sie denselben blos, oder verlaufen in

demselben eine Strecke weit der Längsrichtung der Medulla entsprechend gegen das Rückenmark hinab, um dann erst wieder in die Horizontalebene einzubiegen und in der Furche zwischen Olive und Pyramide auszutreten. Der Hypoglossushauptkern ist von der Ventrikeloberfläche noch durch eine Schichte feiner markhaltiger Fasern getrennt, welche grösstentheils in longitudinaler Richtung verlaufen; medial und noch deutlicher lateral vom Hypoglossuskerne schwillt der Querschnitt dieses Markfeldes *m* keulenförmig an (Fig. 115). Diese Fasern sind auch die Ursache der makroskopisch auffallenden weissen Farbe des Hypoglossusdreieckes am Boden der Rautengrube. Knapp neben der Raphe, direct unter dem Ependym, ist ferner noch der ovale Querschnitt einer kleinen Gruppe von Nervenzellen zu bemerken, *Nft* (Fig. 112 bis 119), welche man als Nucleus funiculi teretis bezeichnet.

Von dem lateralen Theile der grauen Substanz am Boden des vierten Ventrikels *NX*, woselbst zahlreiche, meist mittelgrosse Ganglienzellen vorkommen, gehen ebenfalls Faserzüge radiär ab, allerdings weniger mächtig als die Bündel des N. hypoglossus; nicht an allen Schnitten gleich deutlich sichtbar, ziehen sie ventral an der aufsteigenden Glossopharyngeuswurzel vorbei durch die Substantia reticularis grisea und durchbrechen oft (Fig. 115 und 116) in auffälliger Weise den Querschnitt der aufsteigenden Trigeminuswurzel *Va*; es sind dies die Wurzelfasern des N. vagus und glossopharyngeus; die eben erwähnte graue Masse, aus der sie theilweise entspringen, wird daher auch Vagus-Glossopharyngeushauptkern genannt. Von den grossen Zellen in der Substantia reticularis grisea, dem Nucleus ambiguus *Na*, sieht man zerstreute Fasern dorsalwärts gegen die Ventrikeloberfläche ziehen, von denen manche sich zuletzt im Bogen gegen die Vagus-Glossopharyngeuswurzeln wenden. Wir dürfen diese Zellgruppen hier als motorischen IX- und X- Kern auffassen (Fig. 115 und 116). Andere von diesen Fasern streben medianwärts zur Raphe hin.

In den höheren Ebenen (Fig. 116 und 117) verändern die Schnitte ihre Gestalt einerseits durch das Flacher- und Breiterwerden des vierten Ventrikels, andererseits durch das rasche Anschwellen des Corpus restiforme, welches eine immer mehr anwachsende Erhebung an der dorso-lateralen Ecke bildet, während die letzten Reste der Hinterstrangskerne gänzlich verschwinden.

In jener Höhe, wo die Wurzelfasern des Hypoglossus nicht mehr zu sehen sind (Fig. 116), findet eine rechtwinklige Umbeugung der aufsteigenden Glossopharyngeuswurzel *IXa* in die Horizontalebene statt; sie verläuft nun parallel den anderen Glosso-

pharyngeuswurzeln, ist aber weitaus stärker als diese, durchsetzt die aufsteigende Trigeminuswurzel und erreicht so die Peripherie ventral vom Strickkörper *Srst.*

Am Boden des vierten Ventrikels ist unterdessen der Hypoglossuskern verschwunden, vom IX- und X-Hauptkerne sind noch die letzten Reste, aber in der Tiefe, vorhanden, *N IX*, hingegen wird die Gegend unterhalb der Rautengrube zum grossen Theile durch ein dreieckiges rein graues Feld, dessen Spitze die Medianlinie erreicht, eingenommen (Acusticushauptkern), *VIII h.* Den Beginn dieses Kernes hätten wir bereits in Fig. 115 in jenem nicht bezeichneten Felde zu suchen, welches von *NX* lateral bis *VIIIa* reicht.

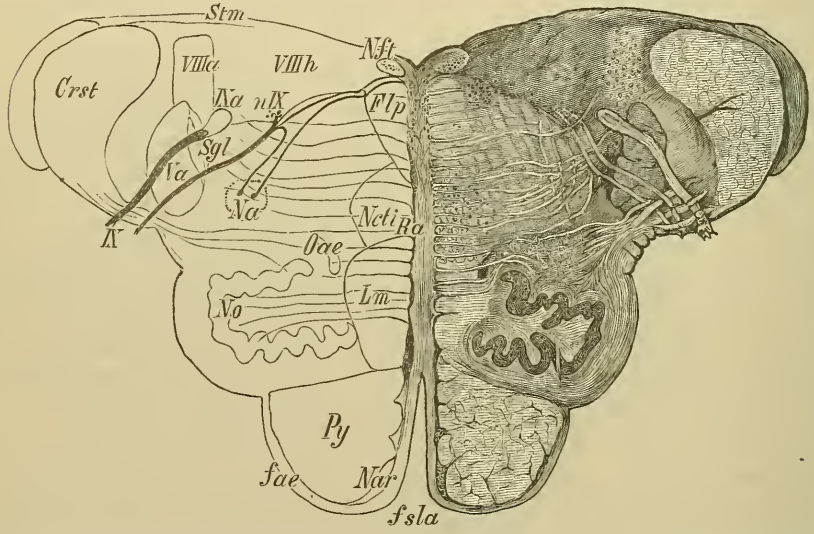

Fig. 116. Querschnitt Fig. 109 *g*. *Stm* Stria medullaris, *VIII h* Acusticushauptkern, *IX* Nervus glossopharyngeus, *nIX* Glossopharyngeuskern, *Flp* Fasciculus longitudinalis posterior, *Ncti* Nucleus centralis inferior.

In den folgenden Ebenen drückt es durch sein Anwachsen zuerst den IX- und X-Hauptkern in die Tiefe und kann endlich (Fig. 116), da der XII-Kern Platz macht, sich bis gegen die Mittellinie ausbreiten. Lateral vom Acusticushauptkerne bis gegen den Strickkörper hin, neben den Resten der Keilstränge (Fig. 115), trifft man auf ein nahezu rechteckiges Feld markhaltiger, quergetroffener Nervenfasern, mit netzförmig dazwischen gelagerter grauer Substanz, das als aufsteigende Acusticuswurzel (*Roller*) bezeichnet wird (Fig. 115 bis 119). Dem Acusticus gehören ferner Faserbündel an, welche knapp unter dem Boden des vierten Ventrikels und aussen über den Strick-

körper hinüberziehen, die Striae medullares *Stm.* In den Verlauf dieser Striae medullares sind häufig grössere oder kleinere Häufchen grauer Substanz eingebettet, welche gelegentlich auch starke Prominenzen in der Gegend des Strickkörpers erzeugen können (Taeniola cinerea, Tuberculum acusticum). An Gehirnen, welche gut entwickelte Striae medullares besitzen, kann man auch sehen, wie die Mehrzahl ihrer Fasern knapp vor der Mittellinie ventralwärts umbiegt und am lateralen Rande der Raphe weit gegen die Pyramiden hinab zieht. (In Fig. 116 ist dies nur schwach angedeutet neben den Buchstaben *Nft.*)

Die Querschnittsfelder der Pyramiden, sowie die der Substantia reticularis grisea und alba bleiben hier noch nahezu gleich, in letzterer beginnen aber schon die dorsalsten Bündel, *Flp*, welche also dem Boden des vierten Ventrikels am nächsten liegen, sich von den ventralsten, *Lm*, abzusondern, vornehmlich dadurch, dass in der Mitte des dorsoventralen Durchmessers die aufsteigenden Markfasern immer spärlicher werden und dafür mehr graue Substanz (welche gegen die Formatio reticularis grisea nicht scharf abgegrenzt ist) zwischen die Längs- und Querfaserzüge eingestreut erscheint. Nucleus centralis von *Roller* (N. centr. inf.), *Ncti*. Das kleinere, zum Theile aus den Vorderstranggrundbündeln entstandene dorsale Bündel behält bis weit ins Mittelhirn seinen Platz neben der Raphe unter dem vierten Ventrikel, resp. dem Aquaeductus Sylvii bei, und wird als hinteres Längsbündel *Flp* (Fasciculus longitudinalis posterior) bezeichnet. Das ventrale grössere Bündel, die Fortsetzung der Olivenzwischenschicht, das Schleifenbündel *Lm* (mediale Schleife) verändert aber fortwährend in später anzugebender Weise seine Lage.

In jenen Schnittebenen (Fig. 117), welche als die letzten des Nachhirnes anzusehen sind, welche also knapp unter dem distalen Rande der Brücke liegen, sind nur mehr die obersten Windungen des Olivenkernes *No* zu sehen, die Pyramiden *Py* haben ein wenig im Breitendurchmesser verloren, dafür ebensoviel im dorsoventralen Durchmesser gewonnen. Der Acusticus-Hauptkern *VIIIh* hält nahezu das gleiche Verhältnis zur aufsteigenden Acusticus-*VIIIa* und Trigeminuswurzel *Va*, sowie zum Corpus restiforme *Crst* fest; letzteres wird, deutlicher als in Fig. 116, aussen von mächtigen Faserbündeln umkreuzt, welche zwar dem Acusticus angehören, aber nicht als Wurzelfasern (sogenannte laterale Acusticuswurzel *VIIIl*) aufgefasst werden dürfen; sie stellen vielmehr eine Verbindung des gleich zu erwähnenden accessorischen VIII-Kernes mit dem Grosshirne dar; die mediale Wurzel *VIIIm* zieht zwischen Strickkörper und aufsteigender Trigeminuswurzel herab. Sowohl im Winkel zwischen medialer und sogenannter lateraler Wurzel, als auch lateral oder medial von der

Gesammtwurzel zeigen sich Ansammlungen grauer Substanz *VIII ac* (accessorischer Acusticuskern), wie denn überhaupt die Wurzeln des

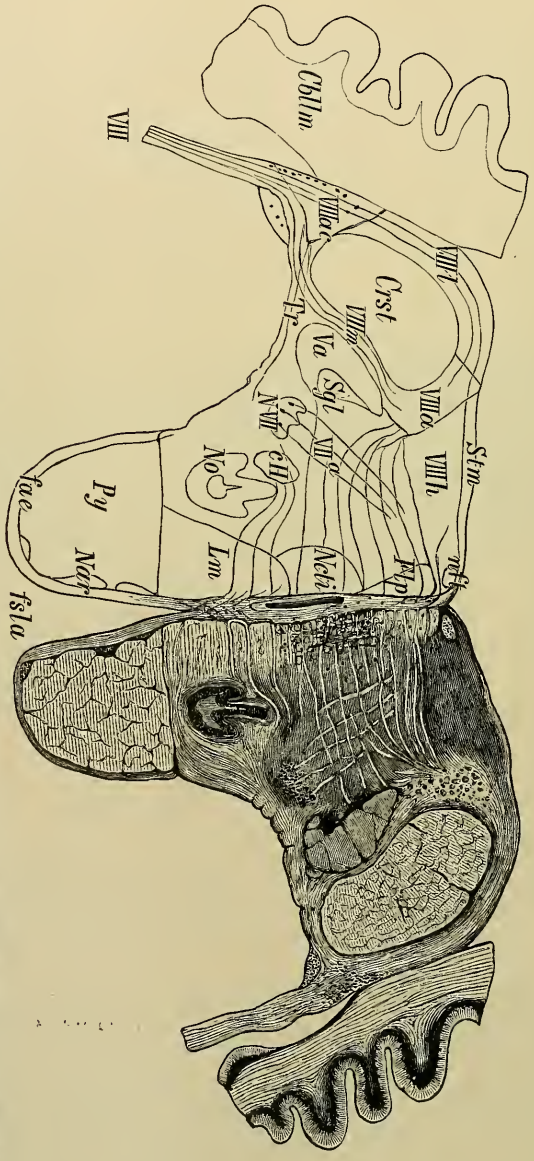

Fig. 117. Querschnitt Fig. 109 *h*. *Cbllm* Cerebellum, *VIII* N. acusticus, *VIII l* centrale Acusticusbahn oder laterale Acusticuswurzel, *VIII m* mediale Acusticuswurzel, *VIII ac* accessorischer Acusticuskern, *VIII h* Acusticushauptkern, *Tr* Corpus trapezoides, *NVII* Facialiskern. *VII a* Wurzelfasern des N. facialis (Kernschenkel), *cH* centrale Haubenbahn.

N. acusticus sich durch ihren Reichthum an Nervenzellen auszeichnen. Aus dem Nucleus accessorius acustici sieht man einzelne Fasern quer medianwärts ziehen (*Tr*); es ist dies der Beginn des Corpus trape-

zoides, das erst in den folgenden Ebenen zu vollständiger Entwickelung gelangt.

Die Trennung zwischen hinterem Längsbündel und Schleife durch den Nucleus centralis inferior *Ncti* wird immer schärfer. — Nachdem der Kern des Seitenstranges schon weiter unten verschwunden ist, nimmt die Gruppe grosser Nervenzellen, die in tieferen Ebenen den motorischen Vagus-Glossopharyngeuskern gebildet hat, bereits merklich an Grösse zu; und sobald einmal die letzten Glossopharyngeuswurzeln ausgetreten sind, gehören die aus dieser Zellgruppe dorsomedialwärts ziehenden feinen Fasern einem anderen motorischen Nerven, dem Nervus facialis an; wir begegnen hier also bereits dem untersten Ende des Facialiskernes, *N VII*, der nichts Anderes ist, als die Fortsetzung des Nucleus ambiguus und damit indirect der Zellgruppen des Vorderhornes im Rückenmarke.

Wenn wir die Schnitte in gleicher Weise weiter proximalwärts fortsetzen, so erhalten wir im Gebiete des Hinterhirns einen Ring (vide pag. 40), dessen dorsale Hälfte vom Kleinhirne und dessen ventrale Hälfte von der Brücke gebildet wird; durch diesen Ring, und zwar mit seiner ventralen Hälfte organisch verwachsen, ziehen die Verlängerungen der meisten auf den obersten Schnitten des Nachhirnes beschriebenen Gebilde; selbstverständlich ist davon auszunehmen der Strickkörper, welcher für das Kleinhirn bestimmt ist und in dieses eingeht. Auch die Pyramiden nehmen insoferne eine Sonderstellung ein, als sie die Substanz der ventralen Hälfte des Ringes (die Brücke) selbst durchflechten und bei dieser Gelegenheit sich mit den Fasern der Brücke vielfach verbinden. Es ist rathsam, am menschlichen Gehirne das Kleinhirn nicht mitzuschneiden, am besten trennt man es schon vor der Härtung in der Gegend der Brückenarme vom Gehirnstamme ab, und lässt nur die Lingula zwischen den Bindearmen bestehen. Hingegen mag bei Affen und kleineren Thieren das Kleinhirn recht wohl mitgeschnitten werden (vgl. Fig. 11).

Wir werden daher zunächst auch vom Kleinhirne absehen und dieses nachträglich für sich allein betrachten.

Der auffälligste Unterschied, den ein Schnitt aus der Gegend des unteren Brückenrandes (Fig. 118) gegenüber den proximalsten Ebenen des Nachhirns darbietet, ist durch das Auftreten der Brückenformation, *Po*, gegeben. Dieselbe charakterisirt sich durch starke Faserbündel, welche, vom Kleinhirne ausgehend, in der ventralen Hälfte des Schnittes transversal über die Mittellinie verlaufen, und zwischen sich kleinere und grössere unregelmässige Gruppen grauer Substanz umfassen, die Brückenkerne.

In der ganzen Höhe der Brücke wird daher auch der Querschnitt in zwei übereinanderliegende Abtheilungen zerfallen, die scharf von-

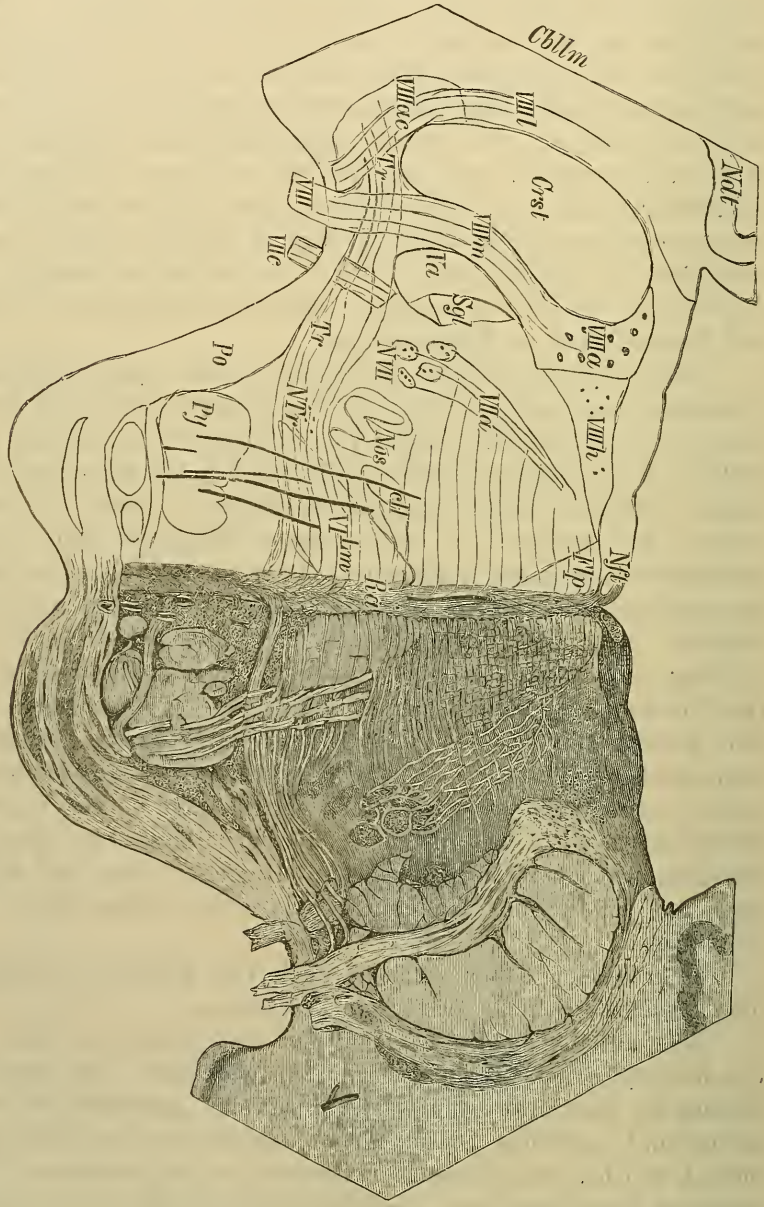

Fig. 118. Querschnitt Fig. 109 *i*. *Nat* Nucleus dentatus cerebelli, *VIII a* Aufsteigende Acusticuswurzel und grosszelliger Acusticuskern, *Nos* Nucleus olivaris superior, *VI* Wurzelfasern des N. abducens, *VII* austretender Facialisschenkel, *NTr* Nucleus trapezoides. *Po* Brückenfasern.

einander getrennt sind, in die ventrale und in die dorsale Hälfte. Letztere enthält die unmittelbare Fortsetzung der Bestandtheile des

Nachhirnes (ausgenommen die Pyramidenbahnen); in der ventralen Hälfte finden wir neben der eigentlichen Brückenformation noch die cerebrale Verlängerung der Pyramiden, *Py*. Die dorsale Hälfte bezeichnet man wohl auch als Haubenfeld mit Rücksicht darauf, dass ein grosser Theil der hier verlaufenden Längsfasern später in das Gebiet der Hirnschenkelhaube übergeht.

Am seitlichen Rande der Fig. 118 (ebenso noch in Fig. 119 und 121) ist die künstlich angelegte Trennungslinie im Brückenarme und Kleinhirne zu erkennen. Unter dem Boden des vierten Ventrikels liegt noch der bereits kleiner werdende Acusticushauptkern, *VIII h*; seitlich von ihm beginnt in der aufsteigenden Acusticuswurzel, *VIII a*, die reticuläre Substanz immer dichter zu werden und sich durch auffallend grosse vielstrahlige Zellen (namentlich bei Thieren) sehr hervorzuheben; daher diese Gegend auch grosszelliger Acusticuskern (*Deiters*'scher Kern) genannt wird. Die mediale Acusticuswurzel, *VIII m*, sieht man von der Gegend des grosszelligen Kernes und vom lateralen unteren Winkel des Hauptkernes aus, zwischen Strickkörper, *Crst*, und aufsteigender Trigeminuswurzel, *Va*, eingezwängt, am lateralen Rande der Brücke austreten, *VIII*. Der accessorische Acusticuskern, *VIII ac*, liegt hier an der Convexität des Corpus restiforme und etwas ventral davon noch deutlich von der lateralen Wurzel, *VIII l*, durchzogen. Es gehen ferner von dieser Zellgruppe auch jene Querfasern ab, die wir in ihrem Beginnen bereits am früheren Schnitte Fig. 117 beschrieben haben und die das Corpus trapezoides, *Tr*, zum grössten Theile bilden.

Im lateralen Gebiete der Formatio reticularis tritt nun der Facialiskern, *N VII*, immer deutlicher hervor, und zwar in Form von rundlichen Zellgruppen, von welchen man einzelne, nicht zu gröberen Bündeln vereinigte Markfasern, *VII a*, schief dorsal- und medianwärts gewendet, anscheinend gegen das hintere Längsbündel hinstrahlen sieht.

Da sie gleichzeitig auch ein wenig cerebralwärts verlaufen, so werden erst die nächstfolgenden Schnitte darüber Aufklärung geben können, dass wir es hier mit dem Ursprungskerne und den Wurzelfasern des N. facialis zu thun haben. Wir treffen aber dieselben Fasern am nämlichen Schnitte nochmals, wie sie nach mehrfachem Umwege, der cerebralwärts von diesem Schnitte (im Bereiche von Fig. 119 und 120) ausgeführt wird, als compactes Bündel in der Nähe der aufsteigenden Trigeminuswurzel, medial von dieser und vom Acusticus wieder auftauchen und in schiefer Richtung die Brückenfasern durchsetzen; es ist dies die Wurzel des N. facialis, *VII c*. Die Acusticuswurzel unterscheidet sich also schon dadurch von der Facialiswurzel, dass erstere lateral, letztere

medial von der aufsteigenden Trigeminuswurzel gegen ihre Austrittsstelle hinzieht.

Während an den distalsten Schnitten durch die Brückengegend die Brückenfasern noch alle ventral um die Pyramide herumziehen, schieben sich weiter gegen das Gehirn zu bald einzelne Bündel von Fasern und auch Gruppen grauer Substanz zwischen Pyramiden und das als Schleife, *Lm*, bereits bekannte Querschnittsfeld ein; weiterhin drängen sich auch einzelne Gruppen grauer Substanz in die anfänglich noch compacten runden Stränge der Pyramiden und schliesslich ziehen, je weiter proximalwärts wir gelangen, immer zahlreichere horizontale Bündel sowohl durch die Pyramidenbündel, als auch dorsal von ihnen. Jene Querbündel der Brücke, welche ventral von der Pyramide verlaufen, können als oberflächliche Brückenfasern, jene, welche dorsal von ihr streichen, als tiefliegende bezeichnet werden; endlich mag man Bündel, welche die Pyramidenbündel durchsetzen, mittlere (durchflechtende) nennen.

Beim Menschen ist die Brücke viel stärker entwickelt als bei Thieren; daher sehen wir auch bei letzteren in der Regel einen grossen Theil des Corpus trapezoides noch nicht von Brückenfasern bedeckt, frei an der ventralen Seite der Medulla oblongata liegen und vom Kleinhirnrande bis zu den über sie hinwegziehenden Pyramiden ein etwa trapezoidförmiges Feld einnehmen.

An dem Schnitte Fig. 118 bemerken wir noch eine Anzahl ziemlich dicker Bündel von groben Nervenfasern, welche in dorso-ventraler Richtung durch einen Theil des Haubenfeldes, der Schleife, des Corpus trapezoides und der Pyramiden hindurchsetzen, *VI*, ohne dass sich hier ihr Anfang und ihr Ende erkennen liesse. Es sind dies die Wurzelfasern des Nervus abducens, die wir an mehr cerebralwärts angelegten Schnitten (Fig. 119) bis zu ihrem, dem Grosshirn näherliegenden Ursprungskerne verfolgen werden, während ihr Austritt aus der Medulla oblongata, gerade unter der Brücke, an einem hier nicht abgebildeten Schnitte, erfolgt (zwischen Fig. 117 und 118).

Zwischen Abducenswurzeln und Facialiskern erscheint ein ziemlich undeutlich begrenzter Körper, etwa von der Grösse des letzteren, die obere Olive, *Nos*. Die obere Olive drängt sich gleichsam von der dorsalen Seite in das Corpus trapezoides hinein und presst an dieser Stelle dessen zarte Bündel enger zusammen. Die dadurch entstehende Concavität, in welche sich die obere Olive einlagert, kann die Auffindung und Erkennung dieses Körpers erleichtern. Die in dieser Gegend zwischen die Bündel des Trapezkörpers eingestreuten Nervenzellen werden als Trapezkern, *Ntr*, bezeichnet. Die Fasern des Corpus trapezoides erreichen die Raphe, indem sie die Schleife, zu zarten Bündeln vereinigt, durchziehen.

Dorsal ober den Brückenfasern liegt also, abgesehen von den querverlaufenden Trapezfasern, nebeneinander eine Anzahl von Gebilden, die wir bereits alle kennen gelernt haben, nun aber nochmals der Reihe nach recapituliren mögen, indem wir von der Mittellinie nach der Seite hin fortschreiten: 1. Die Raphe, 2. die Schleife, 3. die Abducenswurzel, 4. der Trapezkern, 5. die obere Olive, 6. der Facialiskern, 7. die austretende Facialiswurzel, 8. die aufsteigende Trigeminuswurzel, 9. die mediale Acusticuswurzel, 10. das Corpus restiforme, 11. und 12. die laterale Acusticuswurzel mit dem accessorischen Acusticuskern.

Am medialen Rande der oberen Olive befindet sich ein kleines Querschnittsfeld *cH*, welches sich aber in der Regel nicht scharf heraushebt, die centrale Haubenbahn *(Bechterew* und *Flechsig)*, dessen Fasern aus der unteren Olive stammen sollen.

An dem folgenden Schnitte (Fig. 119) breitet sich die Schleife bereits mehr in transversaler Richtung am dorsalen Brückenrande aus, während ihr dorso-ventraler Durchmesser entsprechend abnimmt. Sie wird in der oben beschriebenen Weise von den feinen Querbündeln des Corpus trapezoides durchzogen.

Weitere, aber zu schwächeren Bündeln vereinigte, quere Bogenfasern sieht man wie auf den früheren Schnitten im ganzen Haubenfelde bis zum Boden des vierten Ventrikels, also auch durch die hinteren Längsbündel, *Flp*, hindurch, an die Raphe herantreten. Man hüte sich, hier die hinteren Längsbündel mit einem ovalen Querschnitte markhaltiger Nervenfasern, *VII b*, zu verwechseln, welcher sich für kurze Zeit zwischen die Ventrikeloberfläche und das genannte Bündel einschiebt. Er unterscheidet sich aber vom hinteren Längsbündel leicht dadurch, dass er nicht von Bogenfasern durchzogen ist; ferner erscheint er nach allen Seiten schärfer abgegrenzt als jenes; er wird als aufsteigender Schenkel der Facialiswurzel bezeichnet. Die meisten aus dem Facialiskerne (der hier bereits merklich kleiner wird) gegen die Raphe ziehenden Fasern, *VII a*, legen sich unter dem Ventrikelboden neben der Mittellinie successive zu diesem Nervenstrange zusammen, indem sie gleichzeitig die longitudinale Richtung cerebralwärts einschlagen.

Ferner sehen wir an diesem Schnitte lateral vom Facialiskerne den austretenden Facialisschenkel, *VII c*, in längerer Ausdehnung. Es ist also die Facialiswurzel, *VII a b c*, auf ihrem Wege vom Kerne bis zum Austritte dreimal getroffen, ohne dass der Zusammenhang dieser drei Stücke untereinander ersichtlich wäre.

Neben dem Facialiskerne, ein wenig ventral und medial von ihm, liegt in der bekannten Einkerbung des Corpus trapezoides die obere

Olive, hier in Form eines schief gestellten schmalen, mehr oder weniger gebogenen Bandes.

Nahe der Olive sehen wir meist schwach markirt die centrale Haubenbahn und weiter die Bündel des N. abducens sehr auffallend

Fig. 119. Querschnitt Fig. 109 *k*. *VII b* Aufsteigender Facialisschenkel, x gekreuzter Zuzug zum N. facialis, *NVI* Kern des Nervus abducens, *Nrtg* Nucleus reticularis tegmenti.

in leichtem, gegen die Raphe convexem Bogen dorsalwärts ziehen, bis sie nicht weit unter dem Boden des vierten Ventrikels den medialen Rand einer deutlicheu rundlichen grauen Masse, *N VI* (Abducenskern), erreichen. In Folge ihres schiefen spinalwärts gerichteten

Verlaufes treffen wir die Abducensfasern an diesem Schnitte ebenfalls nur in einem Theile ihres Verlaufes.

Es bleibt von diesem Schnitte zu erwähnen, dass auch hier die mediale Acusticuswurzel noch zwischen aufsteigender Trigeminuswurzel und dem Strickkörper mit ihrem Ursprunge aus dem grosszelligen Kerne zu sehen ist, während der accessorische VIII-Kern bereits verschwunden ist. Der Strickkörper aber beginnt, sobald er von den Banden der sogenannten lateralen Acusticuswurzel befreit ist, lateralwärts in das Kleinhirn einzustrahlen. Neben der Raphe, zwischen Schleife und hinterem Längsbündel, finden sich weit in die Formatio reticularis hinein, zerstreute Ganglienzellen, der Nucleus reticularis tegmenti, *Nrtg.*

An dem nächsten Schnitte (Fig. 120) fehlt der Nervus acusticus bereits vollständig. In dem Querschnitte der aufsteigenden

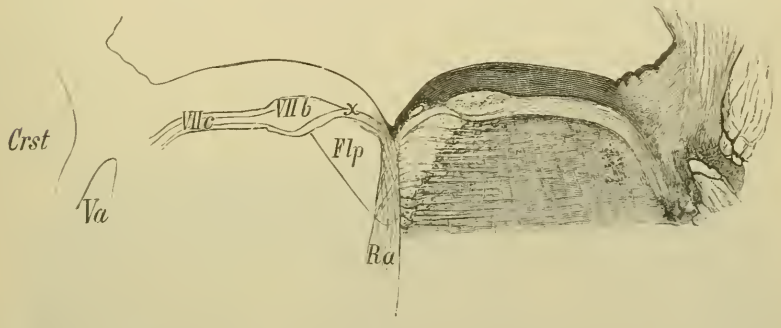

Fig. 120. Querschnitt Fig. 109 *l*. Umbeugung des aufsteigenden Facialisschenkels in den Austrittsschenkel.

Trigeminuswurzel treten zahlreiche rundliche, gewundene, kleine Massen grauer Substanz auf, der Anfang des sensorischen Trigeminuskernes, den wir erst am nächsten Schnitte in voller Entwickelung sehen werden; daher ist denn auch von diesem Schnitte nur jener Theil gezeichnet, welcher dem Ventrikelboden zunächst liegt, um das Verhältnis der austretenden Facialiswurzel zum aufsteigenden Schenkel zu zeigen. Man sieht hier, wie die Wurzelfasern des N. facialis aus der senkrechten in die horizontale Richtung umbiegen; ferner bemerkt man besonders deutlich den Faserzuwachs *x*, welchen der N. facialis von der anderen Seite her erhält.

Wir gelangen nun in das eigentliche Ursprungsgebiet des N. trigeminus (Fig. 121). Der Schnitt zeigt uns das hintere Längsbündel, *Flp*, wieder an die ihm gebührende Stelle unter dem vierten Ventrikel hinaufgerückt; die Schleife, *Lm*, breitet sich weiter lateral-

wärts aus, bis sie die obere Olive in der Gegend ihres cerebralen Endes fast erreicht. Lateral von letzterer liegt das Territorium des Trigeminus. Jene kleinen Häufchen grauer Substanz, welche bereits weiter

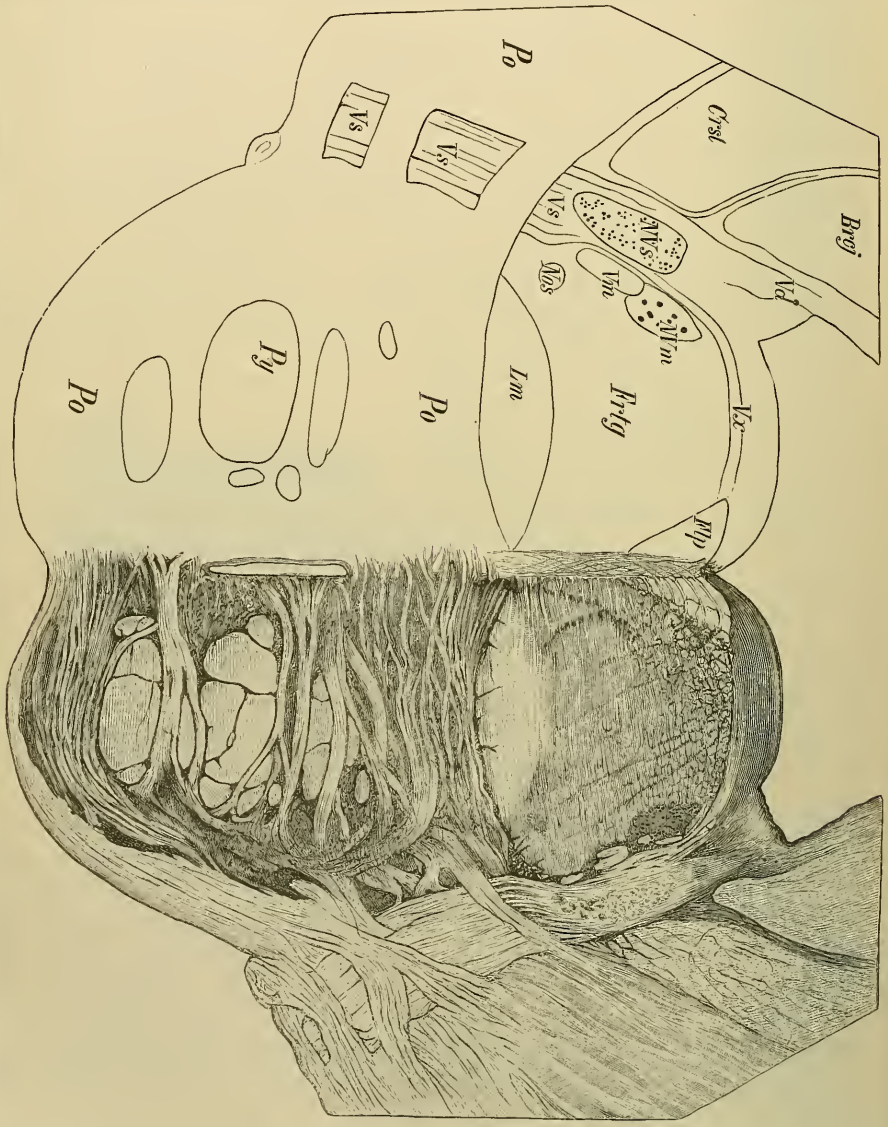

Fig. 121. Querschnitt Fig. 109 *m*. *Brgj* Bindearm, *Vd* absteigende Trigeminuswurzel, *Vx* gekreuzte Trigeminuswurzel, *NVs* sensibler Trigeminuskern, *Vs* sensible Trigeminuswurzel, *NVm* motorischer Trigeminuskern, *Vm* motorische Trigeminuswurzel, *Nos* cerebrales Ende des oberen Olivenkernes, *Frfg* Haubenfeld.

spinalwärts im Querschnitte der aufsteigenden Trigeminuswurzel erwähnt wurden, sind bedeutend zahlreicher und grösser geworden, sie bilden nun den sensorischen Trigeminuskern, *NVs*. Von dieser

Stelle aus sieht man die Fasern der aufsteigenden Wurzel, sowie neue aus den Zellgruppen hinzugekommene Faserbündel zu den mächtigen Bündeln der sensorischen Trigeminuswurzel vereingt schief ventralwärts (und auch cerebralwärts, daher schief geschnitten) durch den medialsten Theil des Brückenarmes nach aussen ziehen, *Vs*.

Medial vom sensorischen Kerne liegt eine compacte rundliche, graue Masse, *NVm* (motorischer Trigeminuskern), mit grossen Nervenzellen. Zwischen beide Kerne hinein kann man einen Faserzug im Bogen von der Raphe herziehend verfolgen, *Vx*, der einen gekreuzten Ursprung des Trigeminus darstellt; von dem ventralen Pole des motorischen Kernes geht eine Anzahl stark schief getroffener Bündel aus, die aus gröberen Fasern bestehen und daher durch ihre weisse Farbe stark hervorstechen; es sind dies die eine Strecke weiter cerebralwärts austretenden motorischen Trigeminuswurzelbündel *Vm*.

Eine weitere Vergrösserung erfährt die Trigeminuswurzel durch Fasern, welche aus der Gegend des lateralen Ventrikelwinkels herabziehen; dieselben sind aber deutlich erst an Schnitten zu sehen, welche mehr cerebralwärts gelegen sind: absteigende Trigeminuswurzel, *Vd*.

Am lateralen Rande des Schnittes bemerkt man, dass das Corpus restiforme nun bereits ganz in die centrale Markmasse des Kleinhirns eingeht, dagegen erscheint medial und dorsal von ihr ein mächtiger Querschnitt von Markfasern; er hat die Form einer gekrümmten Keule (an Fig. 121 ist der obere Theil der Keule abgeschnitten, an Fig. 122 aber kann der Gesammtquerschnitt dieses Bündels gesehen werden), welche sich mit der Spitze voran vom Kleinhirne herabsenkt und weiter cerebralwärts, sobald der N. trigeminus Platz macht, in das Gebiet des Haubenquerschnittes einschiebt: der Bindearm, *Brcj* (Brachium conjunctivum, oberer Kleinhirnarm, Brachium cerebelli ad cerebrum).

Sobald der N. facialis und der N. abducens verschwunden sind, wird das ganze Querschnittsgebiet lateral von der Raphe bis zum Trigeminus hin, die Formatio reticularis tegmenti, das Haubenfeld, gleichmässig von nicht mehr scharf ausgeprägten Bogenfasern durchzogen, und verkleinert sich in den folgenden Schnitten merklich.

Wenn auch der Gesammtquerschnitt der Brücke in den folgenden Schnitten (Fig. 122 bis 124) noch ein sehr grosser ist, so wird doch bei der gewählten Schnittrichtung der Brückenarm, und damit der Eintritt der Brücke ins Kleinhirn, nicht mehr getroffen; es ist also auch der laterale, künstlich angelegte Schnitt nicht mehr zu sehen.

Die medilae Schleife, *Lm,* ist nun (Fig. 122) dem lateralen Rande des Schnittes ziemlich nahe gerückt, während der Binde-

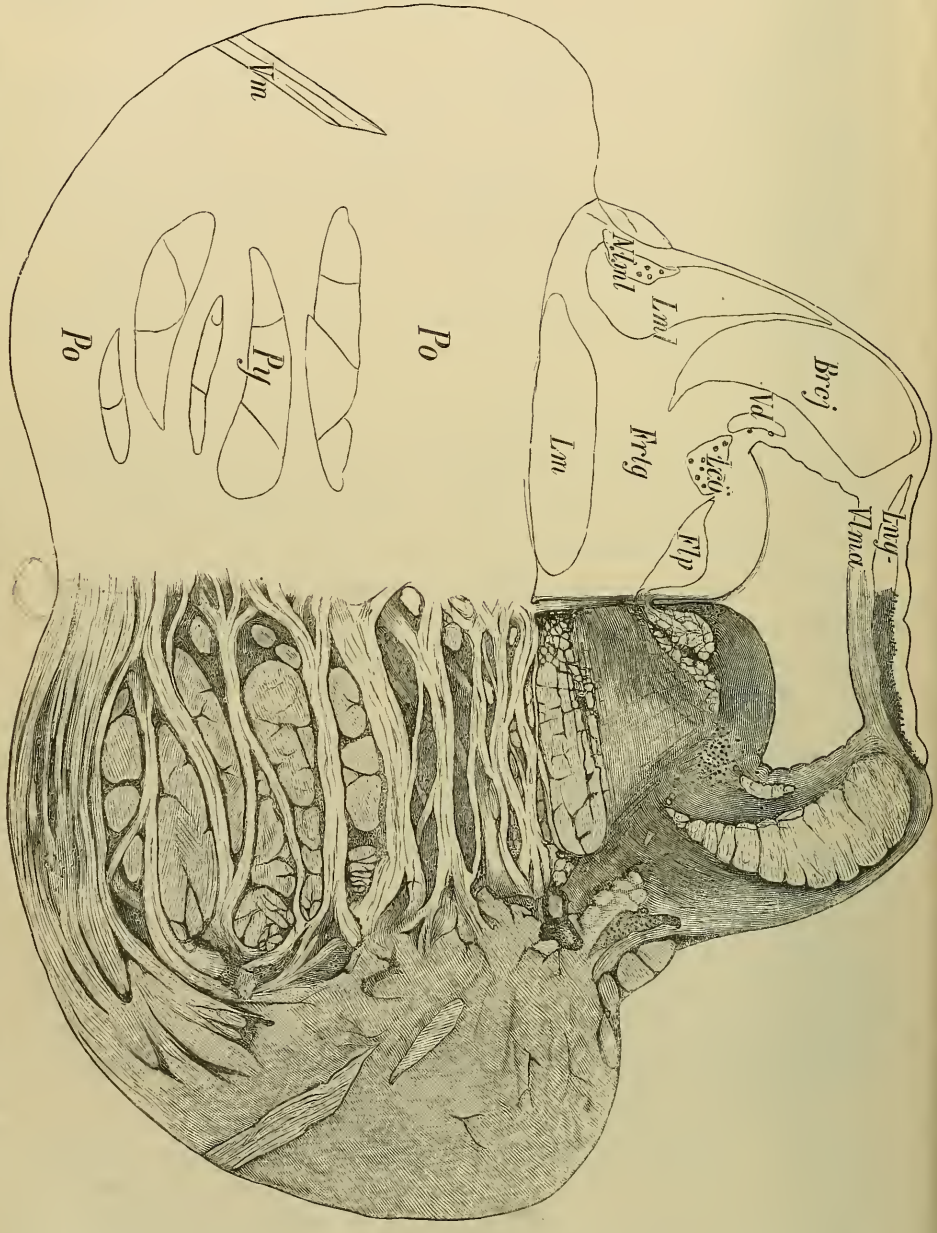

Fig. 122. Querschnitt Fig. 109*n*. *Vma* Velum medullare anterius, *Lmg* Lingula, *Lcö* Locus coeruleus, *Lml* laterale Schleife, *Nml* lateraler Schleifenkern, *Lm* mediale Schleife, *Va* absteigende Trigeminuswurzel, *Vm* motorische Trigeminuswurzel.

arm, dessen ventrale Spitze deutlich medianwärts gekrümmt erscheint, herabgestiegen ist. Der vierte Ventrikel wird nach und nach

merklich schmäler, bis er sich ganz zum Aquaeductus Sylvii, *Aq*, verengt (Fig. 123 bis 126). Die Decke des Ventrikels wird hier zunächst durch das vordere Marksegel, *Vlma*, mit der Lingula cerebelli, *Lng*, dargestellt.

Zwischen Brücke und Bindearm bleibt gegen den lateralen Rand zu ein etwa dreieckiger Raum übrig; er wird zum grossen Theil von Markfasern, *Lml*, ausgefüllt, welche schief dorsalwärts streben, als schmaler Saum den Bindearm umstreichen und schliesslich zum kleinsten Theile in das vordere Marksegel eintreten, während wir ihre Hauptmasse weiter in die Vierhügel verfolgen können. Diese Bündel sind es eigentlich, welche die von aussen sichtbare Schleife darstellen; ihnen gebührt daher dieser Name vor Allem, nachdem er auch ursprünglich für sie bestimmt war. Man kann sie laterale Schleife nennen, zum Unterschiede von jenen Schleifenbahnen, die wir vom Rückenmark herauf verfolgt haben und für die dann die Bezeichnung der medialen Schleife zu wählen ist. Ueber die verschiedenartige und verwirrende Nomenclatur der Schleifenbahnen wird später ausführlicher gesprochen werden.

In dem erwähnten dreieckigen Gebiete der lateralen Schleife verdienen auch einzelne Gruppen kleiner Ganglienzellen Beachtung, die wahrscheinlich einem Theile dieser Schleifenfasern als Ursprungsstätte dienen und daher als Nuclei lemnisci lateralis, *Nlml*, bezeichnet werden dürfen.

Lateral vom hinteren Längsbündel liegt eine Gruppe von stark pigmentirten Ganglienzellen, die in Folge ihrer auffallenden Färbung schon mit freiem Auge zu sehen ist, Substantia ferruginea oder Locus coeruleus, *Lcö*. — Wieder lateral vom Locus coeruleus und ein wenig dorsal, immer noch dem seitlichen Winkel des vierten Ventrikels entsprechend, bemerkt man den Querschnitt eines dorso-ventral langgestreckten, schmalen Bündels: die absteigende Trigeminuswurzel, *Vd*.

Die Bogenfasern, welche die Formatio reticularis tegmenti durchsetzen, werden spärlicher, besonders fällt auf, dass die mediale Schleife von ihnen nicht mehr durchzogen wird. Da die Mittelfurche des vierten Ventrikels immer tiefer einschneidet, müssen diese Bogenfasern, namentlich die dorsalsten, bevor sie zur Raphe gelangen, auffallend stark ventralwärts herabsteigen. Am lateralen Brückenrande kann man auch noch die Fasern der motorischen Trigeminuswurzel, *Vm*, kurz vor ihrem Austritte treffen.

Wenn auch in den nächst höheren Schnitten die proximalste Partie der Brücke noch mitgetroffen wird, so müssen sie doch bereits zum Mittelhirne gerechnet werden, indem die Ursprünge von Nerven zum Vorschein kommen, die unbedingt letzterem angehören.

Wir haben aber vorher noch jenen Theil des Hinterhirns, den wir bisher übergangen haben, das **Kleinhirn**, zu besprechen.

Wegen der Grösse des Organes kann man auch das Kleinhirn eines Affen zur Anfertigung von Querschnitten verwenden, oder aber das menschliche Kleinhirn vorher derart zuschneiden, dass man zwei Sagittalschnitte durch dasselbe anlegt, von denen der eine dem lateralen Rande der Brücke entsprechend zu führen ist, während der zweite (auf der anderen Seite) etwa 1 bis $1^1/_2$ Centimeter von der lateralsten Hervorragung dieses Organes abkappen soll. Man erhält dadurch den Markkern der einen Hemisphäre vollständig und von dem der anderen Seite genügend, um die Verhältnisse in der Nähe der Medianebene

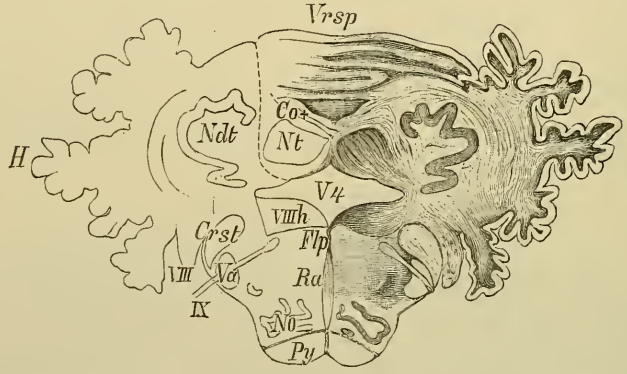

Fig. 123. Frontalschnitt durch das Kleinhirn und die Medulla oblongata eines Affen. Zweimal vergrössert.

H Hemisphäre des Kleinhirns, *Vrsp* Oberwurm, *Ndt* Nucleus dentatus, *Nt* Nucleus tecti, *Co+* Kreuzungscommissur, *V4* Vierter Ventrikel, *Crst* Corpus restiforme, *Py* Pyramide, *Flp* Fasciculus longitudinalis post., *Ra* Raphe, *No* Nucleus olivaris, *VIII* Nervus acusticus, *VIIIh* Acusticus-Hauptkern, *IX* Nervus glossopharyngeus, *Va* Aufsteigende Trigeminuswurzel.

zu verstehen. Wir werden uns hier darauf beschränken, einen frontalen Querschnitt etwa durch die Mitte des Kleinhirns vom Affen knapp hinter dem Corpus trapezoides zu betrachten (Fig. 123).

In der Mittellinie ist der Oberwurm, *Vrsp*, getroffen, und zwar liegt eine Anzahl von Windungszügen übereinander; der Unterwurm reicht nicht so weit cerebralwärts nach vorne, daher die Decke des vierten Ventrikels, *V4*, hier nicht mehr von grauer Rindensubstanz gebildet wird. — Seitlich lagern sich die beiden Hemisphären, *H*, mit ihren Lappen, durchwegs von grauer Rinde überzogen, an.

Von centralen grauen Massen sehen wir: 1. im Wurm den massigen, etwa keilförmigen Dachkern, *Nt*, mit seiner Spitze bis nahe an die

Medianebene heranreichend; 2. in den Hemisphären das Corpus dentatum cerebelli, *Ndt* (Nucleus dentatus), den Hilus hier median- und ventralwärts gewendet. (Kugelkern und Pfropf sind nur beim Menschen deutlicher ausgebildet.)

Von weissen Faserzügen machen sich namentlich Bündel bemerkbar, die dorsal vom Dachkerne quer über die Mittellinie ziehen und einen Theil der grossen Kreuzungscommissur bilden, *Co*+. Einzelne von diesen Fasern senken sich aber zwischen beide Dachkerne herab, bilden hier eine Art Raphe und verlaufen nach vorheriger Kreuzung wahrscheinlich in sagittaler Richtung (cerebral- oder spinal-

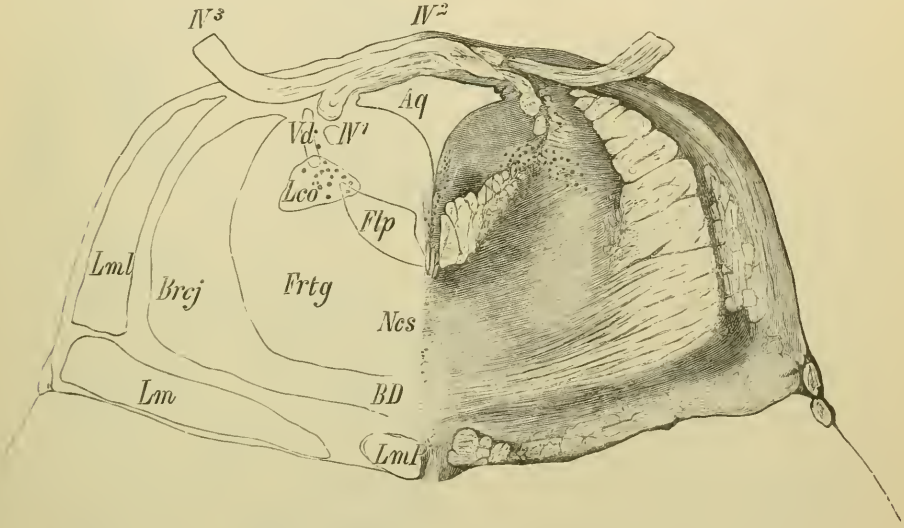

Fig. 124. Querschnitt Fig. 109 *o*. *IV1* Absteigende Wurzelbündel des Nervus trochlearis, *IV2* Trochleariskreuzung, *IV3* austretende Wurzel des N. trochlearis, *Aq* Aquaeductus Sylvii, *Ncs* Nucleus centralis superior, *LmP* Bündel von der Schleife zum Fusse des Hirnschenkels, *BD* beginnende Kreuzung der Bindearme.

wärts?). Aussen vom Corpus dentatum sind stark markirte concentrische weisse Faserbögen zu bemerken.

Wenn wir mit der in Fig. 124 dargestellten Schnittebene die Beschreibung des Mittelhirns beginnen, so geschieht dies, weil hier der, dem Mittelhirne angehörige N. trochlearis, *IV*, seinen Ursprung nimmt; deutlich sieht man seine Fasern in der Decke des Aquaeductus Sylvii mit denen der anderen Seite sich kreuzen. Einzelne schief oder quer getroffene helle Bündel, *IV*^{1}, medial von der absteigenden Trigeminuswurzel, *Vd*, gehören dem N. trochlearis an; es sind seine Wurzelbündel, welche von dem grösstentheils mehr cerebralwärts gelegenen Ursprungskerne zur Kreuzung ziehen. An der dorsalen Seite des

hinteren Längsbündels erscheint hier nahe der Raphe eine auffallende runde, dunkler gefärbte Stelle (in der Abbildung ohne Buchstabenbezeichnung), welche zahlreiche kleinste Nervenzellen enthält und

Fig. 125. Querschnitt Fig. 109 *p*. *Qp* hinterer Vierhügel, *NQp* Kern des hinteren Vierhügels, *NIV* Trochleariskern, *Sqs* Sulcus corp. quadrigem. longitudinalis.

auch eine Ursprungsstelle des N. trochlearis zu sein scheint (hinterer oder *Westphal*'scher Trochleariskern). Cerebralwärts schliesst sich der bekannte (vordere) Trochleariskern unmittelbar an diese Zellgruppe an. Lateral und ventral vom Aquäductus sind in unveränderter Reihen-

folge der Querschnitt der absteigenden Trigeminuswurzel, *Vd*, der Locus coeruleus, *Lcö*, und das hintere Längsbündel, *Flp*, auffallend. Die laterale Schleife, *Lml*, legt sich aussen an den Bindearm an, *Brcj*, dessen ventrale Spitze sich unter nahezu rechtem Winkel medianwärts wendet; die ersten Fasern erreichen sogar schon die Mittellinie, um sich mit denen der anderen Seite zu kreuzen und so den Beginn der Bindearmkreuzung, *BD*, darzustellen. Der Bindearm zeigt auch in all den folgenden Schnitten das Bestreben, nach der Mittellinie hinzurücken, während die mediale Schleife, *Lm*, sich in entgegengesetzter Richtung lateralwärts hinschiebt und sich dabei von der Raphe entfernt. Nur die medialsten Schleifenbündel, *LmP*, bleiben als rundliche Querschnitte dorsal von den Brückenfasern zurück. Jene Nervenzellen, welche in der Nähe der Raphe zwischen hinterem Längsbündel und Bindearmkreuzung angetroffen werden, bezeichnet man hier als Nucleus centralis sup., *Ncs*. Die beiden quergetroffenen Faserbündel an der Peripherie zwischen Brücke und Schleife sind der Ponticulus.

Die Trochlearisbündel nehmen, wie die folgenden Schnitte (Fig. 125) lehren, ihren Ausgangspunkt grösstentheils von einer rundlichen grauen Masse, *NIV*, welche zum Theile in eine Concavität am dorsalen Rande des hinteren Längsbündels eingebettet ist: (vorderer) Trochleariskern. Nun sind auch bereits die hinteren Vierhügel, *Qp*, durch den Schnitt getroffen; ihre Vereinigung in der Mittellinie überbrückt den Aquäductus, *Aq*, welcher ventralwärts eine tiefe scharfe Rinne besitzt. Im Centrum des Vierhügels befindet sich eine ovale, nicht sehr deutlich ausgeprägte graue Masse (Kern des hinteren Vierhügels), *NQp*, an deren Aussenseite man noch die Bündel der lateralen Schleife, *Lml*, erkennt, von denen einige auch bis an und über die Mittellinie gelangen. Ein kleinerer Theil der lateralen Schleife zieht unter den Kern des hinteren Vierhügels, so dass dieser dadurch fast völlig in einer weissen Kapsel eingeschlossen erscheint. Die mediale Schleife, *Lm*, setzt ihre Verschiebung lateral- und dorsalwärts fort, während der Bindearm, *Brcj*, immer mehr in die Kreuzung eingehend, herabgerückt ist und dabei anscheinend fast die ganze Formatio reticularis tegmenti für sich in Anspruch nimmt. Die Brückenfasern, *Po*, haben die Pyramidenfasern, *Py*, in eine grosse Anzahl einzelner Bündel zerlegt, trotzdem dieselben bereits an den nächsten Schnitten (Fig. 126), die den cerebralen Rand der Brücke tangiren, zu einem einzigen mächtigen Querschnittsgebiete mit ventraler Convexität (Hirnschenkelfuss, Pes pedunculi, *Pp*) vereinigt sind.

Fig. 126 stellt einen Schnitt dar, welcher durch den distalen Theil des vorderen Vierhügelpaares, *Qa*, gelegt ist. Etwa in der Mitte des dorso-lateralen Randes ist eine seichte Einkerbung zu be-

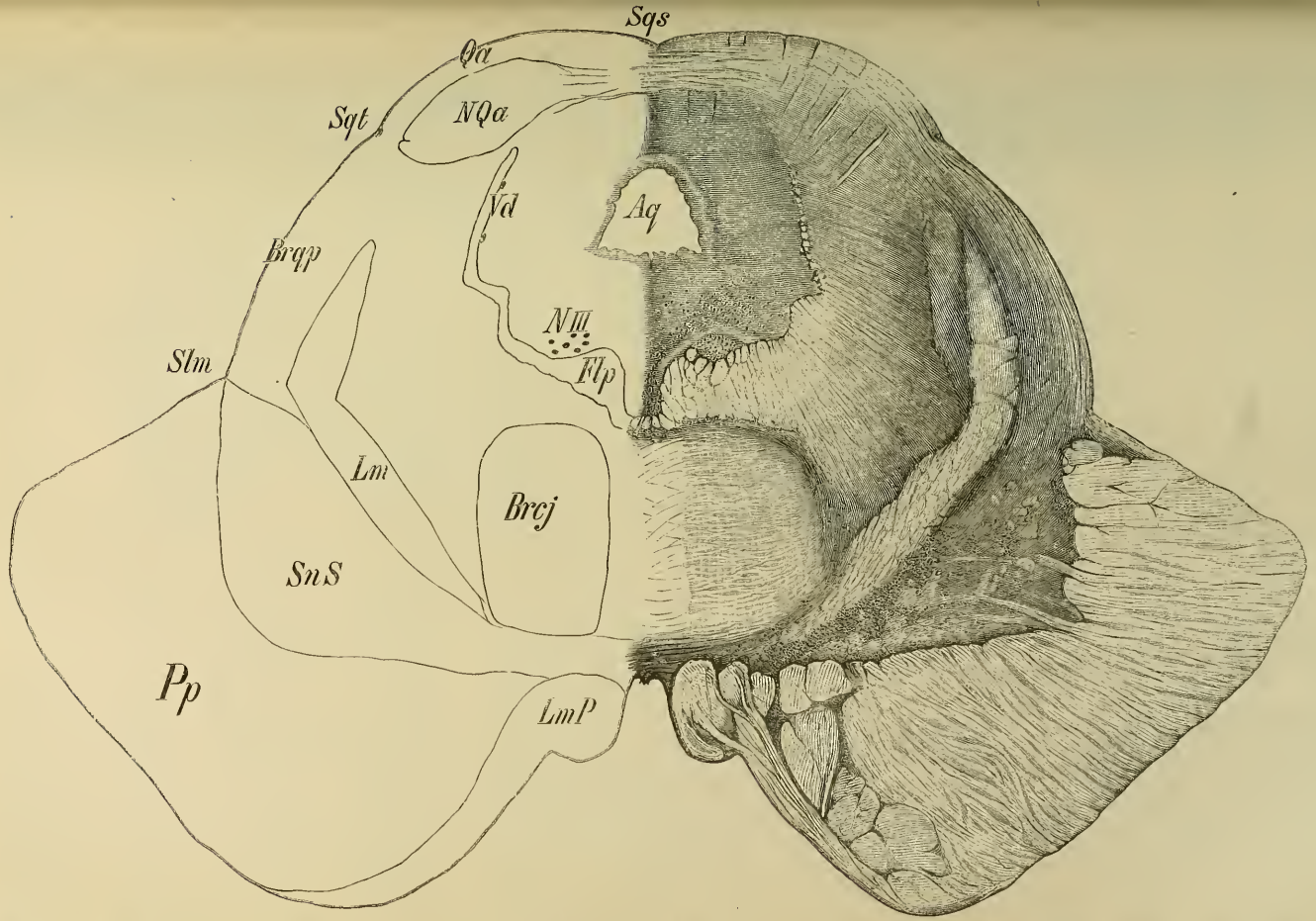

Fig. 126. Querschnitt Fig. 109 *q*. *Qa* Vorderer Vierhügel, *NQa* Kern des vorderen Vierhügels, *Sqt* Sulcus corpor. quadrigem. transversus, *Brqp* Arm des hinteren Vierhügels, *Slm* Sulcus longitudinalis mesencephali, *NIII* Kern des N. oculomotorius, *SnS* Substantia nigra Soemmeringi, *Pp* Hirnschenkelfuss.

merken, *Sqt*; sie entspricht jener Furche, die den Arm des hinteren Vierhügels dorsalwärts begrenzt, Sulcus interbrachialis, und macht also darauf aufmerksam, dass wir bereits in das Bereich des vorderen Vierhügels eingetreten sind. Was wir dorsal von dieser Furche sehen, gehört dem vorderen Vierhügel an; in letzterem erkennen wir bereits, wenn auch undeutlich, seinen Kern, *NQa*.

Zwischen Hirnschenkelfuss, *Pp*, und die nicht mehr scharf begrenzte mediale Schleife, *Lm*, schiebt sich ein cerebralwärts rasch an Ausdehnung zunehmendes graues Gebiet, *SnS*, ein; dieses ist durch das Vorhandensein stark pigmentirter Ganglienzellen ausgezeichnet und erhält dadurch, schon für das unbewaffnete Auge, eine eigenthümliche, dunkelgraue Färbung (Substantia nigra Sömmeringi). Aus dem Gebiete des Hirnschenkelfusses sieht man zahlreiche Bündel horizontal in die Substantia nigra einstrahlen, wo sie nicht weiter verfolgt werden können.

Jederseits der Mittellinie beginnen die Bindearme nach ihrer Kreuzung ein dorso-ventral gestelltes, ovales Feld zu formiren, *Brcj* (weisser Kern der Haube), welches sich durch die noch in Kreuzung befindlichen Faserzuzüge fortwährend vergrössert.

Jene rundlichen Querschnitte, welche sich früher von der medialen Schleife losgetrennt hatten und neben der Mittellinie zurückgeblieben waren, *LmP*, legen sich nach dem Verschwinden der Brückenfasern als medialste Fasern dem Hirnschenkelfuss an, beginnen aber dann alsbald an dessen Peripherie lateralwärts zu ziehen, sie heissen daher Bündel von der Schleife zum Hirnschenkelfuss.

Der Raum zwischen hinterem Längsbündel und Aquaeductus Sylvii hat in dorso-ventraler Richtung merklich zugenommen; er wird durch ein zellenreiches graues Gebiet eingenommen, und namentlich der ventrale Theil dieses Feldes *NIII*, steht, wie spätere Schnitte zeigen werden, in Beziehung zu dem Nervus oculomotorius.

Die grossen braunen Zellen des Locus coeruleus sind völlig verschwunden, und auch die absteigende Trigeminuswurzel, *Vd*, ist nun bei schwächster Vergrösserung nur mehr schwer zu erkennen; doch kann man sie immer noch auffinden, wenn man sich an die spärlichen, aber sehr charakteristischen grossen Nervenzellen hält.

Dorsal vom Aequaeductus Sylvii sind die Querfasern jetzt sehr deutlich zu sehen, sie lassen sich weit lateralwärts verfolgen, und zwar bilden die ventralsten Fasern einen grossen geschwungenen Bogen, der gegen die absteigende Trigeminuswurzel hinzieht und auf den folgenden Schnitten noch deutlicher hervortritt.

Ein Schnitt, welcher durch die Kuppe des vorderen Vierhügelpaares gelegt wird (Fig. 127), zeigt sehr wesentliche Ver-

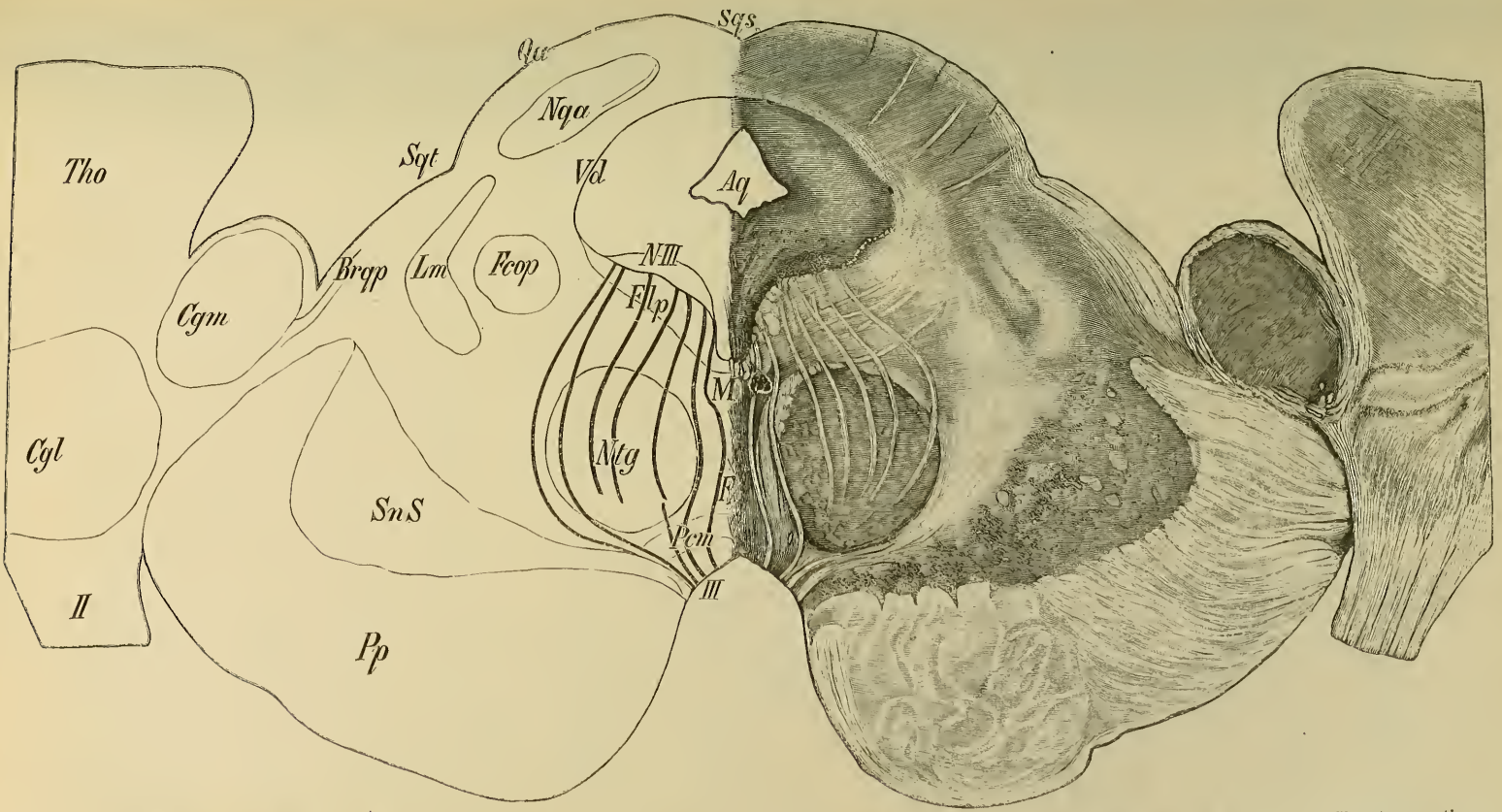

Fig. 127. Querschnitt Fig. 109 *r*. *Tho* Thalamus opticus, *Cgm* Corpus geniculatum mediale, *Cgl* Corpus geniculatum laterale, *II* Tractus opticus, *Fcop* Bündel aus der hinteren Commissur, *Ntg* rother Kern der Haube, *III* Wurzelfasern des N. oculomotorius. *Pcm* Pedunculus corporis mammillaris, *M* Meynert'sche fontainenartige Haubenkreuzung, *F* Forel's ventrale Haubenkreuzung.

änderungen. Die Furche zwischen den vorderen Vierhügeln, Sulcus corp. quadr. sagittalis, *Sqs*, ist tief und scharf eingeschnitten, während der Sulcus interbrachialis, welcher den vorderen Vierhügel hier lateral gegen den Arm des hinteren Vierhügels abgrenzt, *Sqt*, weiter ventralwärts hinabgesunken erscheint. Dorsal vom Aquäductus überschreiten zahlreiche Markfasern die Mittellinie; dieselben stammen unter Anderem theils aus der Schleife, theils gehören sie den centralen Verbindungen der absteigenden Trigeminuswurzel, *Vd*, sowie den unten näher zu besprechenden Bogenfasern der Haube an.

Die Kreuzung der Bindearme ist vollendet, dafür findet man dorsal von der Substantia nigra Sömmeringi, nicht weit von der Mittellinie, ein rundliches, aus reticulärer Substanz bestehendes Feld, in welches die gekreuzten Bindearmfasern eingegangen sind, den rothen Kern, *Ntg* (obere Olive von *Luys*, Nucleus tegmenti, Haubenkern). Aus der Gegend dorsal vom hinteren Längsbündel, wo wir grosse Nervenzellen antreffen, *N III* (Kern des Nervus oculomotorius), ziehen geschwungene Faserbündel, zunächst die hinteren Längsbündel durchbrechend, theils an beiden Seiten des rothen Kernes, theils durch ihn hindurch, ventralwärts, um in der Furche zwischen beiden Hirnschenkelfüssen an die Oberfläche zu gelangen, *III* (Wurzelfasern des N. oculomotorius). Ventral vom rothen Kerne passiren die Oculomotoriusbündel ein Gebiet, *Pcm*, in welchem Fasern aus dem Corpus mammillare zur Haube ziehen: Pedunculus corp. mammillaris. Zwischen dem beschriebenen Oculomotoriuskerne und dem Aquäductus liegen aber noch zahlreiche kleinere Nervenzellen, welche wahrscheinlich alle in Beziehung zum N. oculomotorius stehen. Man kann diese Zellen jederseits in zwei Gruppen vereinigen, welche durch einen deutlich sichtbaren Faserzug voneinander geschieden sind; die mediale Gruppe ist in dorso-ventraler, die laterale in querer Richtung verlängert (*Westphal's* mediale und laterale Oculomotoriusgruppe).

Die bedeutend verkleinerte mediale Schleife, *Lm*, erscheint als ein wenig deutliches, halbmondförmiges Querschnittsfeld, das sich bis gegen den Vierhügel hinauf erstreckt; wie erwähnt, betheiligt sie sich auch an der Kreuzung dorsal vom Aquäductus. Ein schwach erkennbares, helleres Feld, *Fcop*, medial von der Schleife, enthält Fasern, die aus der hinteren Commissur in das Haubengebiet einstrahlen (*Wernicke*). In der Raphe sieht man vom hinteren Längsbündel bis zur Basis herab feine Faserkreuzungen. Man hat den dorsalen Theil dieser Kreuzung vom ventralen Theile zu trennen (*Forel*). In dem dorsalen Abschnitte der Raphe kreuzen sich Fasern, welche, vom Dache des Aquäductus herkommend, in schönen Bögen lateral von der absteigenden Quintuswurzel und weiterhin ventral

vom hinteren Längsbündel die Haube durchziehen und so bis an die Mittellinie herangelangen. *Meynert* nannte diese Fasern, von welchen er annahm, dass sie aus den Ursprungszellen der absteigenden Trigeminuswurzel stammen, Quintusstränge; *Forel* schlägt dafür den Namen „fontainenartige, *Meynert*'sche Haubenkreuzung" vor, *M.* Jene Kreuzungsfasern, welche man im ventralen Abschnitte der Raphe sieht, bilden *Forel's* ventrale Haubenkreuzung, *F.*

Am bemerkenswerthesten an diesem Schnitte ist aber der Umstand, dass sich an seinem lateralen Rande eine Anzahl ganz neuer Gebilde angelegt hat, welche zum grössten Theile in Beziehung zum Nervus opticus zu bringen sind. Neben dem Hirnschenkelfusse erscheint ein mächtiger schief abgeschnittener, weisser Strang, *II*, der Tractus opticus; dorsalwärts geht derselbe in eine eigenthümliche abwechselnd weiss und grau gefärbte Masse, *Cgl*, ein, in das Ganglion oder Corpus geniculatum laterale (äusserer Kniehöcker). Einen kleinen Theil der Opticusfasern kann man am Rande des Hirnschenkelfusses in der Tiefe weiter dorsalwärts verfolgen bis zu einem anderen grauen Körper, *Cgm*, von ovaler Form und annähernd der gleichen Grösse wie die Haubenkerne Ganglion) oder Corpus geniculatum mediale, innerer Kniehöcker). Das Ganglion geniculatum mediale legt sich in den Sulcus lateralis mesencephali, *Slm* (Fig. 126), hinein, ist an seiner Oberfläche von weissen Faserzügen umsponnen und sendet auch einige Bündel gegen den Arm des hinteren Vierhügels. Schliesslich fällt der Schnitt auch bereits in den hinteren Theil des Thalamus opticus, *Tho*, welcher als grosse graue Masse lateral und dorsal von den genannten Gebilden liegt.

Endlich werde der Schnitt am vorderen Rande der vorderen Vierhügel geführt, so dass er in die hintere Commissur, *Cop*, fällt (Fig. 128). Das Gebiet des Thalamus opticus ist hier bereits ein sehr ausgedehntes geworden; ein deutliches Markbündel verbindet bogenförmig in der Furche zwischen Thalamus und der Gegend des vorderen Vierhügels diese beiden Körper miteinander, *Brqa*, vorderer Vierhügelarm. Ueber dem Aquaeductus Sylvii, *Aq*, der sich bereits zum dritten Ventrikel erweitert, verlaufen die mächtigen Querstränge der hinteren Commissur, deren ventralste Fasern seitlich vom Centralcanal in der Richtung gegen die nur mehr schwach erkennbaren hinteren Längsbündel, *Flp*, herabziehen. Die dorsalen Fasern der hinteren Commissur von ersteren durch den Recessus subpinealis, *Rsp*, getrennt, lassen sich durch das Thalamusgebiet weit lateralwärts verfolgen. Vom Oculomotoriuskerne, *NIII* sieht man noch die vorderen Ueberreste nahe der Raphe.

Vom lateralen Rande des rothen Kernes, *Ntg*, strahlen Bündel seitwärts aus; eine ähnliche Richtung zeigen auch dem Thalamus angehörige zahlreiche Faserbündel an der lateralsten Partie des

Schnittes. Die Substantia nigra Sömmeringi, *SnS*, ist bereits bis auf einen kleinen medialen Rest geschwunden, an ihre Stelle, dorsal vom

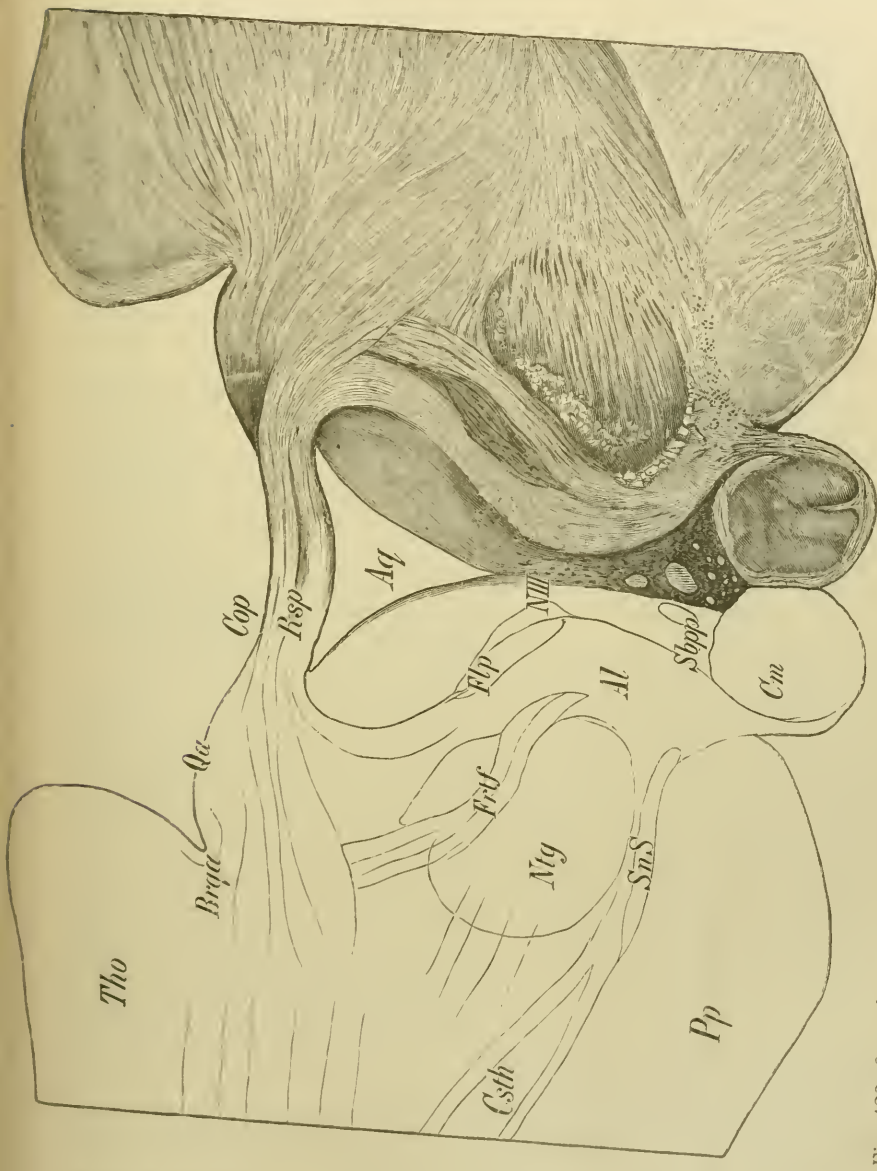

Fig. 128. Querschnitt Fig. 109 *s*. *Cop* Hintere Commissur, *Rsp* Recessus subpinealis *Brqa*, Arm des vorderen Vierhügels, *Qa* vorderes Ende des vorderen Vierhügels, *Aq* Aquaeductus Sylvii an seiner Einmündung in den dritten Ventrikel, *Frf* Fasciculus retroflexus, *Csth* Corpus subthalamicum, *Flp* hinteres Längsbündel, *Al* Linsenkernschlinge, *Sbpp* Substantia perforata posterior, *Cm* Corpus mammillare, *SnS* das vordere Ende der Substantia nigra Soemmeringi, *Nig* der rothe Kern und seine Ausstrahlung, *Lp* Hirnschenkelfuss.

Hirnschenkelfusse, tritt ein linsenförmiger Körper, *Csth* (Corpus subthalamicum), in einer weissen Markkapsel, den wir als zum Zwischenhirne gehörig späterhin würdigen werden; desgleichen die zwischen

die Hirnschenkel unter der Substantia perforata posterior, *Sbpp*, eingezwängten beiden Corpora mammillaria, *Cm*.

Medial vom rothen Kerne ist ein an Markfasern reiches Feld, *Al*, das zur „Linsenkernschlinge" gehört. Es ist dorsal nicht scharf gegen jenes Querschnittgebiet abgegrenzt, welches ventral vom hinteren Längsbündel liegt. Ausserdem mündet von der lateralen Seite her ein grobfaseriges Bündel, *Frtf*, in diese Gegend ein, das sich in den medialen Rand des rothen Kernes eindrängt und dessen Anfang und Ende an diesem Schnitte nicht erkannt werden kann: der Fasciculus retroflexus (*Meynert*'sches Bündel).

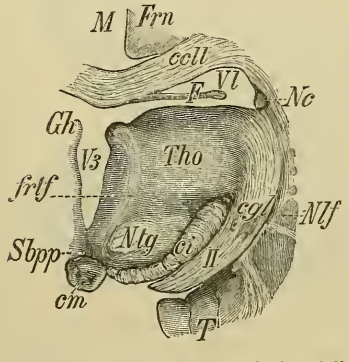

Fig. 129. Frontalschnitt durch das Affenhirn vor der hinteren Commissur. Vergr. 2. *M* Mantelspalte, *Frn* Gyrus fornicatus *ccll* Corpus callosum, *F* Fornix, *Vl* Ventriculus lateralis, *Nc* Nucleus caudatus, *Gh* Ganglion habenulae, *V3* Ventriculus tertius, *Tho* Thalamus opticus, *frtf* Fasciculus retroflexus, *Sbpp* Substantia perforata posterior, *cm* Corpus mammillare, *Ntg* rother Kern, *ci* Capsula interna, *cgl* Corpus geniculatum laterale, *Nlf* Linsenkern, *T* Temporallappen.

Zwischenhirn und **secundäres Vorderhirn** studirt man wegen der relativen Grösse, welche diese Theile beim Menschen haben, am besten wieder an Querschnitten durch Thierhirne; vorzüglich eignet sich dazu das Gehirn kleiner Affen, bei welchen die Verhältnisse von denen beim Menschen nicht wesentlich abweichen.

Wir werden daher in Folgendem von der Betrachtung derartiger Schnitte durch das Grosshirn vom Cercopithecus ausgehen.

Will man auch weiterhin Schnitte vom menschlichen Gehirne anfertigen, so thut man gut nur die Centralganglien mit Einschluss der Inselrinde zu verwenden und den übrigen Theil der Hemisphäre bereits vor der Härtung wegzuschneiden, man erhält sonst zu grosse Präparate. Auch empfiehlt es sich, nun die Schnittrichtung ein wenig zu ändern, man wähle eine reine Frontalebene, senkrecht zur Längsaxe des Grosshirns (vergl. pag. 207).

Es soll gleich hervorgehoben werden, dass gerade die Anatomie einzelner Theile des Zwischenhirns besondere Schwierigkeiten darbietet, welche noch dadurch vermehrt werden, dass es oft gar nicht möglich ist, an einzelne Faserzüge — von denen überhaupt manche mehr erschlossen als demonstrirt sind — bestimmte physiologische Vorstellungen zu knüpfen, so dass wir genöthigt sind, uns mit den

trockenen und dabei nicht selten noch zweifelhaften anatomischen Daten zu begnügen. Kurz, die Mängel, welche gegenwärtig der Hirnanatomie anhaften, finden wir in gewissen Gegenden des Zwischenhirnes besonders scharf ausgeprägt.

Ein Schnitt vor der hinteren Commissur (Fig. 129) zeigt uns zum grossen Theile bereits bekannte Gebilde.

Der Aquaeductus Sylvii hat sich nun völlig zum dritten Ventrikel (*V3*) erweitert; der Thalamus opticus lässt seine zwei freien Flächen erkennen, von denen die mediane in den verticalen Theil des dritten Ventrikels sieht, während die obere Fläche sowohl dem horizontalen Theile dieses Ventrikels als auch dem Seitenventrikel (*Vl*) angehört. Die Kante zwischen beiden Flächen ist durch eine kleine Anschwellung, Ganglion habenulae (*Gh*) markirt, von welcher her der Fasciculus retroflexus (*frtf*) am rothen Kerne (*Ntg*) medial vorbei zur Hirnbasis herab zieht. Beim Menschen verursacht der Fasciculus retroflexus eine Einkerbung des rothen Kernes. Die bei den meisten Thieren zu einem einzigen rundlichen Körper verschmolzenen Corpora mammillaria, *cm*, sitzen unter der Substantia perforata posterior, *Sbpp*.

Die laterale Begrenzung des Thalamus opticus wird theilweise durch den Hirnschenkelfuss dargestellt, welcher nun aufwärts in die Hirnsubstanz eindringt und sich dadurch zur inneren Kapsel, *Ci*, umgestaltet. Der Tractus opticus, *II*, bedeckt auf seinem Wege zum äusseren Kniehöcker, *cgl*, den Hirnschenkelfuss; das hinterste Ende des Linsenkernes, *Nlf*, legt sich fast an den lateralen Rand des Tractus opticus und des Corpus geniculatum later. an. Am oberen Theile dieses Präparates verdienen noch Erwähnung: der Balken, *ccll*, und der hier bandartige Fornix, *F*, sowie der Schweif des Nucleus caudatus, *Nc*.

In Fig. 130 ist ein Schnitt abgebildet, welcher durch die Hauptmasse des Thalamus opticus und die Sehnervenkreuzung, *Ch*, gelegt ist.

Der Thalamus lässt wieder die beiden Flächen, die mediane und die obere, erkennen; die Kante zwischen beiden Flächen wird aber nicht mehr vom Ganglion habenulae, sondern nur von der unscheinbaren Taenia ventriculi tertii, *Tv3*, gebildet. Beide Thalami sind mit ihrer Medianfläche in grösserer Ausdehnung verwachsen; diese Verwachsungsstelle entspricht der mittleren Commissur, *Cm*, des Menschen. Durch die Lamina medullaris medialis, *Lmm*, zerfällt der Thalamus in den kleineren medialen, *Nm*, und in den grösseren lateralen Kern, *Nl*. In letzteren dringen von der Seite her zahlreiche weisse Faserbündel ein und geben daher namentlich dem lateralen Theile dieses Kernes ein eigenthümliches reticuläres Aussehen: Gitterschicht, Stratum reticulatum, *str*. Diese Markbündel sammeln sich am lateralen Rande des Thalamus zu einer dünnen Grenzschicht, der Lamina

medullaris lateralis, *Lml.* Nach aussen von letzterer folgt die innere Kapsel, *Ci.*

Nicht alles, was zwischen innerer Kapsel und drittem Ventrikel gelegen ist, gehört aber dem Thalamus selbst an; die basale Hälfte dieses Abschnittes, die allerdings gegen den eigentlichen Thalamus nicht scharf abgegrenzt werden kann, wird als Regio subthalamica (Stratum intermedium nach *Wernicke*) bezeichnet. Es muss bemerkt werden, dass in Folge der veränderten Schnittrichtung diese Gegend, die bereits in Fig. 128 in ihrem hinteren Antheile getroffen worden war, erst an diesem Präparate in voller Ausbildung zur Ansicht gelangt.

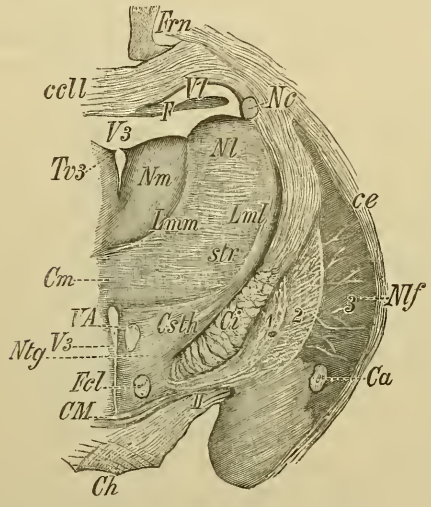

Fig. 130. Frontalschnitt des Affenhirnes durch die Mitte des Thalamus opticus. Vergr. 2. *Tv3* Taenia ventriculi tertii, *Cm* Commissura mollis, *Nm* Nucleus medialis thalami optici, *Nl* Nucleus lateralis thalami optici, *Lmm* Lamina medullaris medialis, *Lml* Lamina medullaris lateralis, *Csth* Corpus subthalamicum, *str* Gitterschichte des Thalamus, *ci* Capsula interna, *ce* Capsula externa, *Nlf* Linsenkern, *1*, *2*, *3* seine drei Glieder, *Ca* vordere Commissur, *VA* Vicq d'Azyrsches Bündel, *Fcl* vorderer Fornixschenkel, *Ntg* vorderes Ende des rothen Kernes. *Ch* Chiasma nervorum *II* Tractus opticus, *CM* Meynert'sche Commissur. — Die übrigen Bezeichnungen wie auf Fig. 129.

Vorzüglich fällt oberhalb der inneren Kapsel (respective medial von derselben) ein etwa linsenförmiger Körper auf, der beim Menschen schärfer ausgeprägt erscheint, als bei vielen Thieren und dem eine besonders wechselnde Bezeichnung zu Theil geworden ist: das Corpus subthalamicum (Nucleus amygdaliformis, *Luys*'scher Körper, *Forel*scher Körper, Bandelette accessoire de l'olive supérieure). Das Corpus subthalamicum wird an beiden Seiten von einer schmalen, aber deutlich sichtbaren Marklamelle (Capsula corporis subthalamici), mit einziger Ausnahme der medialen Spitze, eingeschlossen. Die ventrale Lamelle bildet die Abgrenzung gegen den Hirnschenkelfuss, respective die innere Kapsel, die dorsale gegen ein Gebiet, welches dorso-lateralwärts mit den Fasern des lateralen Thalamuskernes zusammenhängt, ventral und medial an Ausdehnung gewinnt und jene Gegend erreicht, *Ntg*, wo wir die Ausstrahlungen

aus dem vordersten Abschnitte des rothen Kernes suchen müssen; dieses Gebiet erstreckt sich nahezu bis an die Wandung des dritten Ventrikels. Es muss hervorgehoben werden, dass über dieses Markfeld noch recht unklare Anschauungen herrschen. *Forel* unterscheidet denjenigen Theil dieses Gebietes, welcher dem Corpus subthalamicum zunächst liegt (Zona incerta), von dem oberen, an Mark reicheren Abschnitt (*Forel*'s Feld *H*).

In den ventralen Theil dieses Gebietes sehen wir ferner von der Seite her Fasern einstrahlen, welche unterhalb des hier bereits in seine drei Glieder zerfallenden Linsenkernes (*Nlf 1 2 3*), namentlich unterhalb dessen innersten Gliedes verlaufen und bogenförmig das ventrale Ende der inneren Kapsel umstreichen: die Hirnschenkelschlinge, Ansa peduncularis. Dieselbe besteht aus verschiedenartigen Faserzügen und wird hier namentlich durch Bündel gebildet, welche speciell den Namen der Linsenkernschlinge (Ansa lentiformis) führen.

Nahe der Ventrikelwandung fallen zwei Querschnitte von Markbündeln auf, das eine, *Fcl*, ist der vordere Fornixschenkel, der hier nach rückwärts zum Corpus mammillare zieht, während wir dorsalwärts davon das *Vicq d'Azyr*'sche Bündel, *VA*, auf seinem Wege vom Corpus mammillare gegen den vorderen Thalamuskern getroffen haben. Ein weiteres quergeschnittenes Bündel sehen wir unter dem lateralen Gliede des Linsenkernes, theilweise von dessen Substanz umschlossen; es ist dies die vordere Commissur, *Ca*, die sich mit ihrem Haupttheile hier nach rückwärts wendet.

An der Gehirnbasis liegt nun die Sehnervenkreuzung (Chiasma nervorum opticorum); oberhalb derselben in dem schmalen Raume bis zum dritten Ventrikel ziehen einige Bündelchen dicker Fasern über die Mittellinie, die *Meynert*'sche Commissur, *CM*.

Die nächstfolgende Zeichnung (Fig. 131) stellt einen Schnitt dar, welcher eben durch die vordere Commissur, *Ca*, gelegt ist; diese sehen wir in zwei Abtheilungen zerfallen, von denen die grössere, *h*, der Hemisphärenantheil, unterhalb des Globus pallidus seitwärts zieht, sich aber dann unter dem Putamen (Fig. 130) nach rückwärts wendet, um so den Hinterhauptslappen und vielleicht auch den Schläfenlappen zu erreichen. Der kleinere Riechantheil der vorderen Commissur, *o*, wendet sich basalwärts und ein wenig nach vorne; er endet in dem Tractus olfactorius und den benachbarten Rindenabschnitten. — Das Gebiet des Thalamus opticus beginnt ebenso rasch abzunehmen, wie der Schweifkern, *Nc*, anschwillt. Noch erkennen wir im Thalamus opticus den lateralen Kern, *Nl*, mit seiner Gitterschicht. An der oberen medialen Ecke grenzt sich nun der Nucleus anterior, *Na*, ab und in den nicht mehr deutlich begrenzten Nucleus medialis ziehen Faserbündel von der Basis herein: unterer

Stiel des Sehhügels, *ust* (unterer und innerer Stiel von *Meynert* und *Wernicke*). Der untere Stiel des Sehhügels ist ebenfalls ein Bestandtheil der Ansa peduncularis und zieht daher, ähnlich wie früher die Linsenkernschlinge, um das untere Ende der inneren Kapsel herum; seine Fasern stammen vielleicht theilweise aus den beiden inneren Gliedern des Linsenkernes; ein jedenfalls grösserer Theil von Fasern, der sich ventral von den genannten Gliedern des Linsenkernes ansammelt, dürfte aber anderen Zielen zustreben.

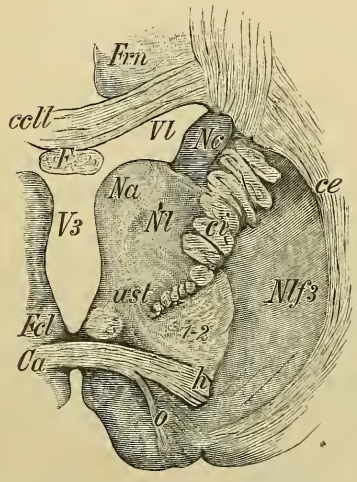

Fig. 131. Frontalschnitt des Affenhirnes durch den vordersten Theil des Thalamus opticus. Vergr. 2. *Na* vorderer Kern des Thalamus, *ust* Unterer Stiel des Thalamus, *h* Hemisphärentheil der vorderen Commissur, *o* Riechantheil derselben. — Die übrigen Bezeichnungen wie in Fig. 129 und 130.

Auf die grauen Verbindungsbrücken zwischen Schweifkern und äusserem Gliede des Linsenkernes sei besonders aufmerksam gemacht. Der vordere Fornixschenkel *Fcl* liegt fast frei, gerade ober der vorderen Commisur, doch bereits mit einer dünnen grauen Schicht überzogen.

Auf Schnitten, welche weiter nach vorne liegen, hat der Kopf des Schweifkernes den Thalamus opticus bereits vollständig verdrängt; ersterer ist mit dem allein noch vorhandenen dritten Gliede des Linsenkernes durch noch zahlreichere und breitere Brücken verbunden. Von der Unterfläche des Balkens zieht das Septum pellucidum jederseits nahe der Mittellinie herab.

Rückt man mit den Schnitten noch näher gegen den Frontalpol zu, so verschwindet zuerst der Linsenkern, dann auch der Schweifkern; in der Mittellinie trifft man die Umbeugungsstelle des Balkenknies und wenn man schliesslich über diese hinausgelangt ist, fällt der Schnitt durch die beiden nun vollkommen voneinander getrennten Stirnlappen.

SECHSTER ABSCHNITT.

Faserzüge und Bahnen.

A. Rückenmarksbahnen.

Wir sind in den Besitz einer continuirlichen Reihe von Querschnitten des Centralnervensystems — vom Filum terminale angefangen bis zum vorderen Theile der Grosshirnhemisphären — gelangt, und haben an ihnen das nothwendigste Materiale gewonnen, um einerseits den Verlauf der verschiedenen Faserstränge zu studiren, andererseits auch die feineren Structurverhältnisse zu untersuchen; bisher hatten wir uns aber darauf beschränkt, nur den gröberen topographischen Veränderungen des Querschnittbildes unsere Aufmerksamkeit zuzuwenden.

Wir wollen nun damit beginnen, die einzelnen Fasergebiete, die im Rückenmarke zu unterscheiden waren, der Reihe nach möglichst weit cerebralwärts zu verfolgen und erinnern dabei an dasjenige, was bereits pag. 155 u. ff. im Allgemeinen über Faserzüge und Bahnen gesagt worden ist. Es sei an diesem Orte speciell darauf aufmerksam gemacht, dass es gar nicht in der Absicht dieser Anleitung liegen kann, sämmtliche bisher beschriebenen, namentlich alle nicht sicher gestellten und anscheinend weniger wichtigen Faserbeziehungen, anzuführen.

1. Die Pyramidenbahnen (Fig. 132).

Wir haben im Rückenmarke die Pyramidenseitenstrangbahn, *PyS*, und die Pyramidenvorderstrangbahn, *PyV*, kennen gelernt.

Der **Pyramidenseitenstrang** nimmt vom caudalen Ende des Rückenmarkes angefangen nahezu constant an Querschnitt zu. Wir haben uns vorzustellen, dass ein Theil jener Fasern, die wir aus dem lateralen Rande der grauen Substanz austreten sehen, den *PyS* bildet, respective ihn fortwährend vergrössert. Da wir mit aller Wahrscheinlichkeit voraussetzen dürfen, dass diese Fasern aus den grossen Vorderhornzellen stammen, so ergibt sich schliesslich, dass im *PyS* hauptsächlich solche Fasern cerebralwärts verlaufen, welche als indirecte

(durch die Vorderhornzellen unterbrochene) Fortsetzung der gleichseitigen vorderen Rückenmarkswurzeln, *p 1*, *p 3* (Fig. 132) anzusehen sind. Ausserdem ist aber anzunehmen, dass auch die Wurzeln der

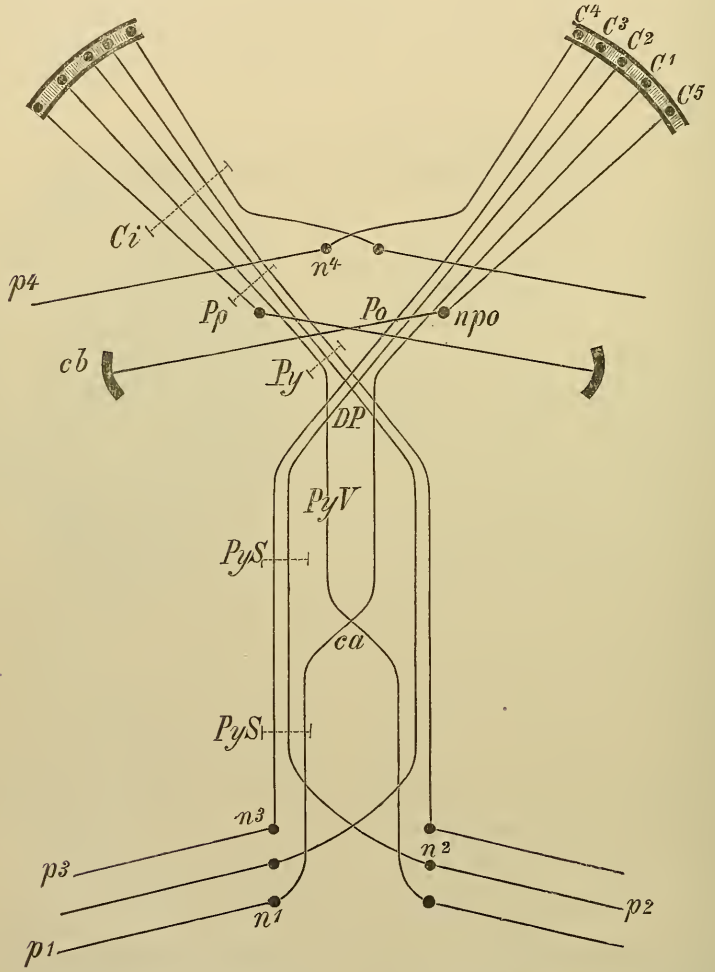

Fig. 132. Schema der Pyramidenbahnen. p_1 p_2 p_3 Körperperipherie, n_1 n_2 n_3 spinale Ursprungskerne, *PyS* Pyramidenseitenstrangbahn, *PyV* Pyramidenvorderstrangbahn, *ca* vordere Rückenmarkscommissur, *DP* Pyramidenkreuzung, *Py* Pyramiden, *Pp* Hirnschenkelfuss, *Ci* Capsula interna, *Po* Pons, *npo* Brückenkerne. *cb* Kleinhirn, p_4 von Hirnnerven versorgter Theil der Körperperipherie, n_4 Ursprungskern eines Hirnnerven, C_1 bis C_5 Grosshirnrinde.

anderen Körperseite *p2*, wenn auch weitaus weniger, im *PyS* vertreten sind. Wir haben wenigstens gesehen, dass einzelne Wurzelfasern direct durch die weisse Commissur zur anderen Rückenmarks-

hälfte gelangen, um dort in der medialsten Zellgruppe des Vorderhornes zu enden. — Demnach würde jeder *PyS* aus einer bedeutenderen Summe von Fasern für die von den betreffenden Querschnittsstellen caudalwärts gelegenen Muskeln derselben Seite, und aus einem geringeren Antheile für die gleichen Muskeln der anderen Seite bestehen; beide Faserarten sind aber innig miteinander vermischt.

Von dem **Pyramidenvorderstrange** haben wir gehört, dass er zum grössten Theile aus Fasern bestehen dürfte *p1*, die, aus dem *PyS* der anderen Seite stammend, in der weissen Commissur *ea* die Mittellinie überschreiten und somit die Pyramidenkreuzung schon in einem beträchtlichen Theile des Rückenmarks vorbereiten. Die Möglichkeit eines weiteren Faserzuzuges zu dem *PyV* direct aus den Vorderhornzellen derselben Seite wurde ebenfalls zugegeben.

Im Gebiete des zweiten Cervicalnerven beginnt die Kreuzung der Pyramidenseitenstränge, die **Pyramidenkreuzung** (Decussatio pyramidum), *DP*. Sie ist histologisch dadurch charakterisirt, dass die verschiedenen cerebral- und medianwärts aufsteigenden, sich kreuzenden Bündel nicht in einzelne Fasern zerfallen, sondern zu breiten Bündeln vereinigt bleiben; es entsteht somit ein ganz eigenthümliches Querschnittsbild (Fig. 110, 111).

Durch die Kreuzung hat sich jeder *PyV* mit dem *PyS* der anderen Seite vereinigt und bildet dadurch die **Pyramide**, *Py*; doch spricht Vieles dafür, dass ein allerdings ganz geringer Antheil der Seitenstrangfasern sich nicht kreuzt, und direct in die gleichseitige Pyramide übergeht.

Das Verhalten der Pyramidenstränge im Rückenmarke und innerhalb der Kreuzung unterliegt zahlreichen individuellen Schwankungen. *Flechsig* hat darüber sehr ausführliche Mittheilungen gemacht. In der Mehrzahl der Rückenmarke (75 Procent) findet sich jederseits ein *PyS* und ein *PyV*, und zwar pflegt ersterer bedeutend grösser zu sein, so dass unterhalb der Kreuzung auf den *PyS* meist 97 bis 91 Procent aller Pyramidenfasern, auf den *PyV* nur 3 bis 9 Procent entfallen. — Allein dieses Verhältnis ist ein äusserst variables; es kann geschehen, dass alle Pyramidenfasern sich kreuzen (totale Decussation in 11 Procent aller Rückenmarke) und demnach gar kein *PyV* zu Stande kommt; diese totale Decussation kann aber auch die Pyramidenfasern nur einer Seite betreffen. Es kommt ferner auch vor, dass bis neun Zehntel der Pyramidenfasern im gleichseitigen Vorderstrange verbleiben, und nur ein Zehntel derselben zur Bildung des contralateralen *PyS* die Mittellinie überschreitet. In letzterem Falle wird der betreffende Seitenstrang in demselben Verhältnisse abnorm klein erscheinen, als der andere Vorderstrang aber durch seine Stärke auffällt. — Eine sym-

metrische Anordnung der Pyramidenbahnen im Rückenmarke trifft nur in 60 Procent ein, während in 40 Procent die Pyramiden beider Seiten sich nicht im gleichen Verhältnisse in *PyV* und *PyS* spalten.

Die Pyramiden ziehen nun nach vollendeter Kreuzung als compacte Stränge an der ventralen Seite der Medulla oblongata cerebralwärts, bis die Brückenfasern *Po* sie bedecken und weiterhin vielfach zerklüften. Jenes gewaltige Längsfaserbündel, welches am proximalen Rande der Brücke, anscheinend als Fortsetzung der Pyramiden, jederseits austritt, der **Hirnschenkelfuss** (Pes pedunculi cerebri) *Pp*, übertrifft die Pyramiden aber so vielfach an Mächtigkeit, dass wir auf einen sehr reichlichen Faserzuwachs im Brückengebiete schliessen müssen. Direct lässt sich ein solcher Zuwachs (Fig. 133) nur (*1*) für das Bündel von der Schleife zum Hirnschenkelfusse nachweisen. Dieses schlingt sich aussen um den Hirnschenkelfuss bis zu seinem lateralen Rande herum, faisceau en écharpe (*Féré*); es bleibt bei absteigender Degeneration anderer Antheile des Hirnschenkelfusses meist intact, und kann sich dann als weisses Band deutlich von den grauen Strängen, über welche es hinwegstreicht, abheben. Bei vielen Thieren bedeutet dieses Bündel übrigens einen, im Verhältnis zum schmächtigen Hirnschenkelfusse sehr bedeutenden Zuwachs; man sieht dann auch besonders deutlich, dass es bis an den lateralen Rand des Hirnschenkelfusses gelangt und erst dort cerebralwärts umbiegt (Fig. 124—126 *LmP*). Ferner (*2*) lässt sich ein weiterer Zuwachs erwarten, welcher den im Brückengebiete, oder nahe davon, entspringenden motorischen Nerven angehört (Hypoglossus, Vagus, Glossopharyngeus, Facialis, Abducens, Trigeminus). In ähnlicher Weise, wie wir dies für die motorischen Rückenmarksnerven angenommen haben, wird nämlich auch für die genannten Nerven eine Verbindung mit der Pyramidenbahn, respective deren Fortsetzung, den Fasern des Hirnschenkelfusses, bestehen müssen. Nachdem aber die Pyramidenkreuzung bereits vorüber ist, so wird der grösste Theil der hier in Betracht kommenden Fasern erst noch die Mittellinie überschreiten müssen. Dies geschieht in der Raphe. Die von den motorischen Kernen kommenden Fasern ziehen in der Raphe ventralwärts, kreuzen sich hier unter spitzen Winkeln, bilden im Bereiche der Brücke die medialsten Längsfaserzüge und legen sich auch der Fortsetzung der Pyramidenbahn an ihrem medialen Rande an: Faisceau géniculé; letzteren Namen verdienen sie, weil wir sie, zu einem Bündel vereinigt, im weiteren Verlaufe im Knie der inneren Kapsel antreffen werden (Fig. 134 *2*).

Die Hauptmasse der innersten (medialsten) Fasern des Hirnschenkelfusses (*3*) hat weiter spinalwärts einen bisher noch nicht erkannten Verlauf; wir werden sie weiterhin gegen die vorderen An-

theile des Grosshirns hin verfolgen können: Frontale Brückenbahn (Faisceau corticobulbaire, vordere Grosshirnbrückenbahn). Dieser Strang degenerirt bis in die Brücke hinein, aber nicht weiter, nach Erkrankungen des Stirnhirns oder des vorderen Theiles der inneren Kapsel; meist bleibt jedoch am medialen Rande des Hirnschenkelfusses ein dünner Faserzug von der Degeneration verschont, so dass wir für diesen einen besonderen, nicht näher bekannten Verlauf annehmen müssen.

Die lateralen Bündel des Hirnschenkelfusses (*4*) werden gewöhnlich als sensible Bahnen angesehen; ihr weiterer Verlauf spinalwärts durch die Brücke ist ebenfalls noch unbekannt. Sie stammen aus den hinteren Theilen der Hemisphären, dem Parietal-, Occipital- und Temporallappen. Sie pflegen auch bei secundärer, absteigender Degeneration des Hirnschenkels verschont zu bleiben, doch können sie ausnahmsweise in eine ausgebreitete absteigende Degeneration in dieser Gegend mit einbezogen werden (*Rossolymo*), ein Umstand, der gegen ihre sensible Bedeutung sprechen könnte.

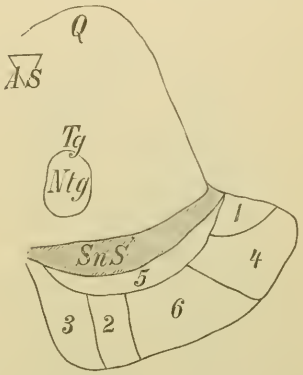

Fig. 133. Schema des Hirnschenkels. *AS* Aquaeductus Sylvii, *Q* Vierhügel, *Tg* Tegmentum, *Ntg* Rother Kern der Haube, *SnS* Substantia nigra Soemmeringi, *1—6* Pes pedunculi, *1* Bündel von der Schleife zum Fusse, *2* centrale Bahn der weiter spinalwärts entspringenden motorischen Hirnnerven, *3* frontale Brückenbahn, *4* sensibler Antheil des Hirnschenkelfusses, *5* dorsale Grenzschicht des Hirnschenkelfusses, *6* Pyramidenbahn.

Die Bezeichnung dieser Bündel als *Türck*'sche Bündel, wie dies mitunter geschieht, wäre zu vermeiden, da man sonst allgemein dem *Py V* diesen Namen gibt.

Die dorsale Grenzschicht des Hirnschenkelfusses gegen die Substantia nigra hin (*5*) besteht aus dünnen Fasern, welche nach *Meynert* aus den Zellen der letztgenannten grauen Masse stammen sollen und daher von ihm als Pedunculus substantiae nigrae bezeichnet werden. Sie ziehen gegen die Brücke herab und verlieren sich dort in dem Gebiete der Haube.

Für die eigentliche Fortsetzung des *PyS* und *Py V* bleibt demnach eine Abtheilung des Hirnschenkelfusses übrig (*6*), welche, wenn wir ihn in drei Theile theilen, etwa seinem mittleren Dritttheile (nach *Charcot* den beiden mittleren Viertheilen) entspricht.

Durch den keineswegs ganz parallelen, vorzüglich cerebralwärts divergirenden Verlauf der Fasern im Hirnschenkelfusse kann

es um so eher geschehen, dass manche degenerirte Bündel in der Tiefe versteckt bleiben; so findet sich auch ferner bei absteigender Degeneration der Pyramidenbahnen häufig von aussen am Hirnschenkel nur ein dreieckiges Feld grau verfärbt, das mit seiner Spitze die Brücke erreicht, während seine Basis dem Tractus opticus anliegt.

Endlich haben wir noch einen siebenten Bestandtheil des Hirnschenkelfusses zu erwähnen, welcher vielleicht am meisten dazu beiträgt, die relative Mächtigkeit seines Querschnittes herzustellen, nämlich Fasern aus der Brücke.

Betrachten wir nämlich einen Querschnitt durch die Brücke, so finden wir neben den quergetroffenen Bündeln, welche von der Medulla zum Gehirne hinaufsteigen, und neben jenen aus dem Kleinhirne stammenden Brückenfasern, welche hier der Länge nach getroffen erscheinen, noch zahlreiche ganz unregelmässige Anhäufungen grauer Substanz, die sogenannten Brückenkerne, welche sehr reich an mittelgrossen Ganglienzellen sind. Es ist nun ziemlich sichergestellt, dass viele Brückenfasern, welche jeder Brückenarm aus einer Kleinhirnhemisphäre zuführt, in der Brücke die Mittellinie überschreiten, in solchen Ganglienzellen, *npo* (Fig. 132), enden, und ihre weitere Fortsetzung in cerebralwärts aufsteigenden Fasern finden, welche sich dem Hirnschenkelfusse in nicht näher bekannter Weise anschliessen. Wir haben also damit eine gekreuzte Verbindung zwischen Grosshirn und Kleinhirn.

Uebrigens kann sich dieser Verlauf nur auf einen Theil der Brückenfasern beziehen, was alsbald ersichtlich wird, wenn man bedenkt, dass der Querschnitt des Brückenarmes eher grösser ist, als der des gesammten Hirnschenkelfusses. Ueber das Schicksal der anderen Brückenfasern sind wir noch ziemlich im Unklaren. *Bechterew* hat an embryonalen Gehirnen den directen Nachweis geführt, dass nicht alle Brückenfasern gleichwerthig sind, da sie zu sehr verschiedenen Zeiten ihre Markumhüllung erhalten, sowie dass in der That nicht alle Brückenfasern in der Brücke selbst die Mittellinie überschreiten. Ein Theil der aus dem Kleinhirne in die Brücke ziehenden Fasern wendet sich nämlich dorsalwärts und gelangt somit (durch die Raphe der Brücke) in die Raphe der Haubenregion, wo er in einer beiderseits der Raphe gelegenen Anhäufung von Ganglienzellen (Nucleus reticularis tegmenti pontis) seinen vorläufigen Abschluss finden soll (Fig. 119, *Nrtg*).

Wir müssen nun den weiteren Verlauf der Pyramidenbahn im Grosshirne verfolgen und wollen gleichzeitig unter Einem auch die übrigen Bestandtheile des Hirnschenkelfusses in Betracht ziehen.

Wir haben erfahren, dass der Hirnschenkelfuss, indem er zwischen die grauen Massen des Zwischen- und Vorderhirns eindringt, zur inneren Kapsel (*Ci*, Fig. 132) wird. Es findet dabei keine eigentliche Umlagerung der Fasern statt; wir können uns vorstellen (vgl. Fig. 133 und 134), dass der gesammte Hirnschenkelfuss eine geringe Wendung vornimmt, in der Weise, dass die innersten, medialsten Fasern am Horizontalschnitte die vordersten werden, während die lateralen Fasern die hintersten Partien der inneren Kapsel bilden. Das vordere Glied der inneren Kapsel besteht aber nur in seinem hinteren Abschnitte aus Fussfasern; während nahezu seine ganze vordere Hälfte durch einen Faserzug, *s*, eingenommen wird, den wir späterhin als vorderen Stiel des Sehhügels kennen lernen werden. Hinter diesem folgt dann die frontale Brückenbahn, *3*, hierauf in der Gegend des Knies der inneren Kapsel die cerebrale Verbindung der motorischen Hirnnerven, *2* (Fig. 132, *p4 — n4 — C4*), weiterhin die Fortsetzung der Pyramidenbahn im engeren Sinne des Wortes, *6*, und schliesslich im letzten Dritttheil des hinteren Gliedes der inneren Kapsel ein zur Leitung von Sinneseindrücken bestimmtes Gebiet, *4*, dessen Fasern den lateralen Theil des Hirnschenkelfusses gebildet hatten. In diesem Querschnittsfelde (*4*) werden sich ausserdem auch Fasern finden, die dem N. opticus und N. olfactorius angehören, welche beiden Nerven im Hirnschenkelfusse, wenn überhaupt, jedenfalls in anderer Weise repräsentirt sind, als dies für die weiter unten entspringenden sensiblen Nerven der Fall ist. Da nun in dieser Gegend der inneren Kapsel die verschiedenen sensiblen Bahnen zusammentreffen, bezeichnet man diese Stelle auch als carrefour sensitif.

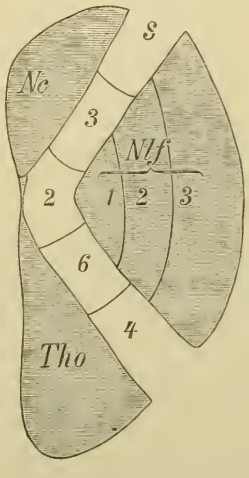

Fig. 134. Horizontalschnitt durch die innere Kapsel. *Nc* Nucleus caudatus, *Nlf* *123* die drei Glieder des Linsenkernes, *Tho* Thalamus opticus, *2* Bahn der motorischen Hirnnerven, *3* frontale Brückenbahn, *4* Sensible Bahnen, *6* Pyramidenbahn, *5* vorderer Stiel des Sehhügels.

Von anderen Faserzügen, die noch in der inneren Kapsel vorhanden sind, wird später die Rede sein. *Flechsig* macht übrigens auf den wichtigen Umstand aufmerksam, dass die einzelnen Faserzüge, während sie die innere Kapsel durchziehen, ihre Lage gegen das Kapsel-

knie verschieben, so dass beispielsweise das Feld 2 nicht immer wie in Fig. 134 dem Knie entspricht.

Sobald die uns hier beschäftigenden Theile der inneren Kapsel aus dem sie einzwängenden Engpasse zwischen den grauen Centralmassen des Gehirns herausgetreten und in das weite Feld der centralen Hauptmasse des Grosshirnmarkes, in das Centrum semiovale Vieusseni, eingetreten sind, strahlen sie alsbald nach allen Seiten — ebenfalls wieder ohne grosse Verlagerung der Fasern — auseinander, um die Hirnrinde in den verschiedenen Gegenden der Hemisphäre zu erreichen und bilden dadurch einen Theil des Stabkranzes, Corona radiata Reilii.

In welcher Weise das aus der Schleife stammende Bündel (Fig. 133 *l*) — wahrscheinlich im hinteren Theile der inneren Kapsel — vertreten ist, kann nicht angegeben werden. Ebensowenig wissen wir über den Verlauf der als siebenter Bestandtheil des Hirnschenkelfusses oben angeführten Brückenfasern.

Die Fasern der frontalen Brückenbahn gelangen nach vorwärts zum Stirnhirne und Schweifkerne, die der Pyramidenbahn enden in den Centralwindungen, dem Lobulus paracentralis und dem vorderen Theile des Scheitellappens, während die hintersten Kapselfasern sich nach rückwärts zum Occipitalhirne (Sehstrahlungen, sagittales Marklager des Hinterhauptslappens) und auch ventralwärts gegen den Schläfenlappen wenden.

Die Pyramidenbahn ist demnach ein langer Faserzug, welcher die Hirnrinde, und zwar speciell jene Theile derselben, denen wir motorische Functionen zuschreiben, ohne Unterbrechung mit den Ursprungszellen der motorischen Nervenwurzeln verbindet. Dies geschieht grösstentheils in gekreuzter, theilweise auch in ungekreuzter Weise. Die gesammte cortico-musculäre Bahn besteht also aus zwei Abtheilungen: 1. der Pyramidenbahn, $C-n$; 2. den peripheren motorischen Nerven, $n—p$; zwischen beiden Abtheilungen ist für jede Faser zum mindesten eine Vorderhornzelle, n (respective eine entsprechende Zelle der Medulla oblongata) eingeschaltet; nicht ausgeschlossen ist es aber, dass dieses Verbindungsstück complicirter gebaut ist, dass mehrere Nervenzellen, oder ein Nervengeflecht eingefügt ist. — Jedenfalls sind die Vorderhornzellen durch ihre zahlreichen Fortsätze auch untereinander (aber nur vermittelst eines feinen Netzwerkes), sowie mit solchen Nervenbahnen in Verbindung gebracht, die die Beziehungen zum Kleinhirne und den grauen Centralganglien des Grosshirns, sowie zu sensitiven Gebieten vermitteln.

Meynert hat hervorgehoben, dass der Querschnitt des Hirnschenkelfusses beim Menschen im Vergleiche mit allen Säugethieren

im Gebiete des Hirnschenkels bedeutend über den Haubenquerschnitt überwiegt, eine Thatsache, die von grosser Wichtigkeit ist und gerade hier deswegen erwähnt werden muss, weil ja die Pyramidenbahnen einen sehr beträchtlichen Antheil des Hirnschenkelfusses ausmachen. *Spitzka* will gefunden haben, dass nicht nur der extremitätenlose Delphin, sondern auch der Elephant gar keine und das Gürtelthier nur rudimentäre Pyramiden besitzen.

Es ist nochmals darauf aufmerksam zu machen, dass die Pyramidenbahn zuerst im Centrum semiovale markhältig wird und dass während der Entwickelungsperiode die Markumhüllung in absteigender Richtung im Laufe mehrerer Wochen gegen das Lendenmark vorschreitet.

2. Die Hinterstränge und die von ihnen ausgehenden Bahnen.

Ein grosser Theil der Hinterstrangsfasern steht in directester Beziehung zu den hinteren Wurzeln; so verlaufen im *Burdach*'schen Keilstrange zahlreiche Wurzelfasern, sowohl bogenförmig in der Querebene des Rückenmarkes, als auch cerebralwärts aufsteigend. Von Vielen werden lange Bahnen in den Hintersträngen geleugnet, doch spricht der Umstand, dass die *Goll*'schen Stränge aufsteigend bis zu ihrem Kerne in der Medulla oblongata degeneriren, jedenfalls eher dafür, hier lange Bahnen zu vermuthen.

Die aus physiologischen Gründen vielleicht zu supponirende (wenigstens partielle) gekreuzte Beziehung der Hinterstränge zu den hinteren Wurzeln wäre wohl kaum anders als durch Vermittelung der hinteren grauen Commissur und eventuell weiterhin durch das Septum post. möglich.

In der Medulla oblongata schwellen die Hinterstränge, wie wir wissen, durch die Einlagerung grauer Massen (Nucleus funiculi gracilis und Nucleus funiculi cuneati) an, *Nc*, *Ng*. Beide Kerne, auch kurzweg als Hinterstrangskerne bezeichnet, werden nach dem früher Erfahrenen als sensible Kerne für das Muskelgefühl der Extremitäten anzusehen sein, und zwar bringt man den *Burdach*'schen Kern in Beziehung zur oberen, den *Goll*'schen Kern zur unteren Extremität.

Die aus den besprochenen Kernen austretenden Bündel — also die indirecten Fortsetzungen der Hinterstränge — begeben sich, abgesehen von einigen weniger feststehenden Verbindungen, theils zu den Vierhügeln und ins Grosshirn — auf dem Wege der Schleife, theils ins Kleinhirn vermittelst des Kleinhirnstieles, des Corpus restiforme. — Diese beiden Verbindungen werden wir also gesondert zu betrachten haben.

a) Die Schleife.

Als Schleife (Lemniscus, Laqueus, Ruban de Reil) hat man ursprünglich jenes dreiseitige Feld bezeichnet, das vom unteren Vierhügel angefangen ein Stück des Bindearmes bedeckt (Fig. 6, *Lm*); späterhin sind in den Begriff der Schleife verschiedene andere Fasersysteme miteinbezogen worden. Die Gesammtheit dieser Bahnen hat man auf mannigfache Art eingetheilt, ohne eine Einigung in der Auffassung und Nomenclatur zu erzielen. Es ist daher begreiflich, wenn man beim Studium der Schleife weniger wegen der Verwirrung der Fasern untereinander, als wegen der Verwirrung der Namen auf grosse Schwierigkeiten stösst. Uebrigens sind wir noch weit davon entfernt, genauen Einblick in den Ursprung und das Endschicksal aller Schleifenfasern zu besitzen; am sichersten festgestellt erscheint der Zusammenhang eines Theiles der Schleife mit dem Hinterstrange des Rückenmarkes, daher die Schleife auch hier abgehandelt wird.

Wir haben gesehen, dass aus den Kernen des Hinterstranges (Nucleus funiculi gracilis *Ng* und funiculi cuneati *Nc*) Fasern ventralwärts bogenförmig gegen die Mittellinie ziehen. Die meisten dieser Fasern, nämlich die am tiefsten spinalwärts gelegenen (Fig. 112), die zumeist aus dem zarten Strange stammen und als schöne Bögen den Centralcanal umstreifen, sammeln sich nach ihrer Kreuzung *DLm* (Schleifenkreuzung) dorsal von den Pyramiden zu der Olivenzwischenschicht oder Schleifenschicht (Fig. 113 u. ff. *Lm*), wozu sich noch Fasern aus dem Vorderstrange gesellen dürften (*Homen*, *Spitzka*). Die mehr cerebralwärts aus den Hinterstrangskernen in weiteren Bögen und in feineren Bündeln herabziehenden Fibrae arcuatae (Fig. 113, 114 *fai*), die nach *Darkschewitsch* und *Freud* abermals in zwei Systeme zerfallen, sammeln sich zum Theile dorsal von der eigentlichen Olivenzwischenschicht im medialen Felde der Medulla oblongata (mittlerer Theil der Substantia reticularis alba) und ziehen hier cerebralwärts weiter; ein anderer Theil dieser Fasern behält die horizontale Verlaufsrichtung länger bei und gelangt, wie wir bald (pag. 262) sehen werden, zum Corpus restiforme der anderen Seite.

Den Querschnitt der (medialen) Schleife konnten wir im ventralen Theile der Haubenregion (dorsal von der Brücke), von queren Fasern des Corpus trapezoides *Tr* durchzogen (Fig. 118 u. ff.), ins Mittelhirn hineinverfolgen. Dabei zeigte sich ein nahezu stetiges Anwachsen dieses Feldes. Es muss diese Vergrösserung durch Zuzug neuer Fasern erklärt werden, deren Herkunft zum Theile noch zweifelhaft ist. Weiter cerebralwärts tritt dann noch die laterale Schleife hinzu. — Nach den Angaben von *Roller* sollen die meisten sen-

sorischen Nervenkerne Verbindungen mit der Schleife besitzen, was sie, abgesehen von ihren bekannten Ursprüngen aus den Hintersträngen, weiterhin als sensorische Bahn charakterisiren würde. Ausserdem befinden sich in der Nähe des medialen Schleifenquerschnittes zahlreiche kleinere Anhäufungen von Ganglienzellen (von *Roller* als Schleifenherde bezeichnet, Nuclei lemnisci mediales), welche als Ursprungsstätten von Schleifenfasern angesehen werden dürfen. *Bechterew* findet einen doppelten Zuwachs aus seinem Nucleus reticularis tegmenti pontis (Fig. 119), *Nrtg*; ein Theil der aus diesen Zellgruppen stammenden Bündel scheint sich zwar der lateralen Schleife zuzugesellen, während ein anderer durch feine Fasern ausgezeichneter Theil sich medial der Schleife anlegen soll.

Auch noch zahlreiche andere, in die mediale Schleife gelangende Fasern, wurden beschrieben.

Wir haben gesehen, dass die Schleife in der Nähe der Vierhügel in drei Abtheilungen zerfällt, und zwar: 1. das medialste Bündel zum Hirnschenkelfuss, *LmP;* 2. die mediale Schleife, *Lm;* 3. die laterale Schleife, *Lml.* Letztere sieht man, den Bindearm bedeckend (die von aussen sichtbare Schleife), in den hinteren Vierhügel übergehen und sich oberhalb des Aquäductus theilweise kreuzen; sie heisst auch untere Schleife, weil die mediale Schleife weiter cerebralwärts, jedenfalls bis in den vorderen Vierhügel und in den Thalamus zu verfolgen ist, demnach auch als obere Schleife bezeichnet wird. Der laterale Schleifenkern (Nucleus lemnisci lateralis) (Fig. 122 *Nlml* und Fig. 135 *Nll*) liefert einen grossen Theil der Fasern für die laterale Schleife, ferner erhält sie reichen Zuwachs aus dem Corpus trapezoides, sowie namentlich aus der oberen Olive, *Os* (Fig. 144). Der laterale Schleifenkern entspricht übrigens seiner Lage nach der oberen Olive, deren cerebrales Ende er beinahe erreicht. Hierzu kommt der erwähnte Zuwachs aus dem Nucleus reticularis; da in diesem aber nachweislich auch aus dem Seitenstrange des Rückenmarkes stammende Fasern enden, so wäre hiermit eine Verbindung zwischen hinteren Vierhügeln und Seitenstrang gegeben.

Die Hauptmasse der oberen oder medialen Schleife wendet sich (in ähnlicher Weise, wie dies früher, weiter unten, die laterale Schleife gethan hat) dorsalwärts und erreicht so den vorderen Vierhügel, um dessen tiefliegendes Mark zu bilden. Dass ein Theil der Fasern über dem Aquaeductus Sylvii bis zur Mittellinie gelangt und derart in die Vierhügelgegend der anderen Seite einstrahlt, ist sehr wahrscheinlich; ob sich diese Fasern aber auch weiterhin in den betreffenden Vierhügelarm fortsetzen, kann nicht sicher nachgewiesen werden. Weiter cerebralwärts bleibt noch ein kleiner Rest der Schleife lateral

und ein wenig dorsal vom rothen Kerne (Fig. 127 *Lm*) als schwach markirtes, halbmondförmig gekrümmtes Bündel, und mischt sich den vom ge-

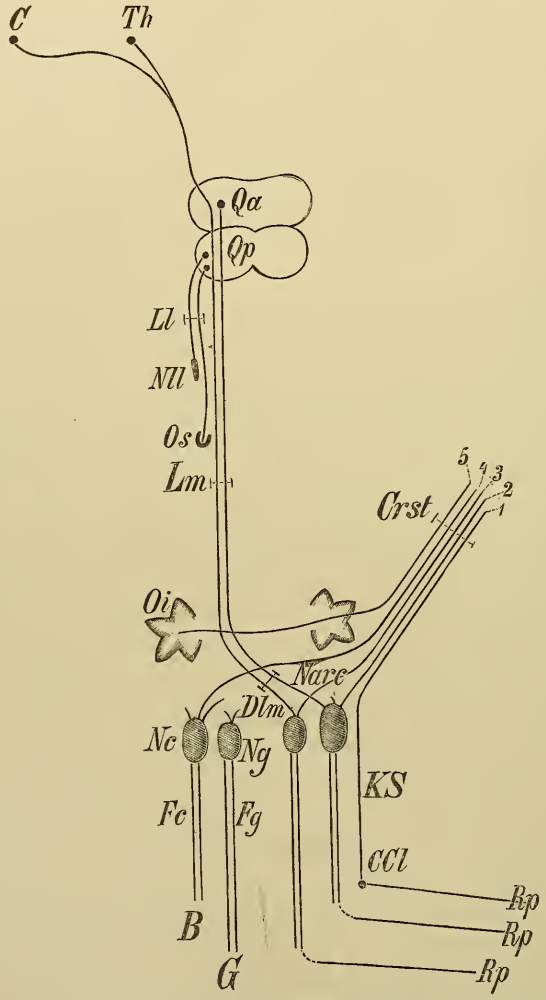

Fig. 135. Schema der centralen Hinterstrangsverbindungen. *Rp* Radix posterior, *B* Burdach'scher Strang, *Fc* Funiculus cuneatus, *G* Goll'scher Strang, *Fg* Funiculus gracilis *Nc* Kern des F. cuneatus, *Ng* Kern des F. gracilis, *Dlm* Decussatio lemnisci, *Narc* Nucleus arcuatus, *CCl* Clarke'sche Säule, *KS* Kleinhirnseitenstrangbahn, *Oi* unterer Olivenkern, *Crst* Corpus restiforme, *Lm* mediale Schleife, *Ll* laterale Schleife, *Os* obere Olive, *Nll* lateraler Schleifenkern, *Q*, *Qp* Vorderes und hinteres Vierhügelpaar, *Th* Thalamus opticus, *C* Hirnrinde.

nannten Kerne in die Regio subthalamica ausstrahlenden Fasern bei. Es ist anzunehmen, dass viele dieser Fasern ihr Ende im Thalamus (Fig. 135

Th) vielleicht auch in den inneren Gliedern des Linsenkerns finden. Es soll auch ein Antheil der Schleifenfasern, nachdem er aus der Regio subthalamica durch die Linsenkernschlinge unter den Linsenkern gelangt ist und dessen beide innere Glieder durchlaufen hat, zur Rinde des Parietalhirnes *(Monakow)* ausstrahlen, daher: Rindenschleife (Fig. 135 *C*). *Edinger* beschreibt Bündel, welche, aus der Schleife kommend, aussen und oben vom rothen Kerne anzutreffen sind und von dort direct auf dem Wege der inneren Kapsel zur Rinde des oberen Parietalappens ziehen — also den Linsenkern vermeiden. Sie bilden einen Theil seiner sogenannten Haubenfaserung, die späterhin ausführlicher besprochen werden soll.

Secundäre Degeneration der Schleife ist wiederholt beobachtet worden, und zwar war dies in der Mehrzahl der Fälle eine absteigende. Doch wurde auch aufsteigende Schleifendegeneration *(P. Meyer)* und selbst Degeneration in beiden Richtungen *(P. Meyer, Spitzka)* gesehen. Letzterer Umstand lässt darauf schliessen, dass Fasern verschiedener Art, motorische und sensible *(Mendel)*, in der Schleife verlaufen.

Wenn in mehreren Fällen von Entartung der Schleife auch Degeneration der unteren Oliven gefunden wurde, so dürfte dies wohl auf ein Mitergriffensein anderer Haubenbündel zurückzuführen sein, da die Beziehungen der Schleife zu den unteren Oliven, welche mitunter angegeben werden *(Roller)*, jedenfalls nur nebensächlicher Art sind.

b) Der Kleinhirnstiel.

Die Verbindung der Hinterstränge mit dem Kleinhirne wird durch den Kleinhirnstiel (Corpus restiforme, Strickkörper, unterer Kleinhirnarm) vermittelt. Es ist aber dieser Uebergang der Hinterstrangsfasern in den Kleinhirnstiel keineswegs so einfach, wie es bei äusserer Betrachtung der Medulla oblongata erscheinen könnte.

An der Constitution des Kleinhirnstieles betheiligen sich: 1. Fasern aus dem Rückenmarke, und zwar ausser den Hinterstrangsfasern solche aus dem Seitenstrange, und 2. Fasern aus den unteren Olivenkernen (Olivenkleinhirnbahn).

1. Der Seitenstrangantheil des Corpus restiforme wird durch die directe Kleinhirnseitenstrangbahn *KS* dargestellt, die wir später noch einmal kurz erwähnen werden (Fig. 135). Aus dem Seitenstrangkerne (Fig. 113—115), *Nlt*, welcher der *KS* ziemlich nahe liegt, soll ein weiterer Zuzug für den Strickkörper erwachsen.

2. Der Hinterstrangantheil des Corpus restiforme ist ein sehr beträchtlicher, und zwar theils gekreuzt, theils ungekreuzt. Die Wichtigkeit der ungekreuzten Verbindung haben *Darkschewitsch* und *Freud*,

nachdem sie längere Zeit übersehen worden war, wieder hervorgehoben; sie haben gezeigt, dass abgesehen von bogenförmigen Fasern, die eine kurze Strecke an der hinteren Peripherie der Medulla oblongata namentlich aus dem Bereiche des *Goll*'schen Kernes lateralwärts zum Corpus restiforme ziehen (Fibrae arcuatae externae posteriores *Edinger*), letzteres noch einen viel mächtigeren directen Zuwachs aus den Kernen des Hinterstranges, vorzüglich des *Burdach*'schen erhält (Fig 135 *Crst 2, 3*). Man kann nämlich in den höheren Ebenen der Hinterstrangskerne sehen, dass jene in gleichem Masse abnehmen, als das Corpus restiforme anschwillt; letzteres nimmt den Platz der successive verschwindenden grauen Häufchen ein (vgl. Fig. 114, 115, 116), und es setzen also die betreffenden Hinterstrangsfasern, nach einer Unterbrechung durch die Zellen der Kerne, ihren Verlauf im Strickkörper in nahezu unveränderter Richtung fort.

Ein weiterer Zuzug aus den Hintersträngen erfolgt aber auf einem Umwege, und zwar durch Fasern, welche als Fibrae arcuatae internae, Fig. 113, 114 *Fai*, auf kurz vorher (pag. 250) besprochene Weise die proximale Fortsetzung der Schleifenkreuzung darstellen. Sie verbleiben aber nicht in der Olivenzwischenschicht, sondern verlaufen bis in die Raphe, wo sie sich ventralwärts wenden und unter spitzem Winkel kreuzen; weiterhin gelangen sie an die Peripherie der contralateralen Pyramide und umziehen nun als Fibrae arcuatae externae anteriores letztere sowie die Olive; auf diesem Wege erreichen sie den Strickkörper (Fig. 135, *Crst 4*). Sie stellen also eine Verbindung des Hinterstranges mit dem Corpus restiforme der anderen Seite dar. Während diese Fasern um die Pyramide verlaufen, sind Häufchen grauer Substanz, namentlich der grössere Nucleus pyramidalis anterior (Nucleus arciformis) zwischen sie eingebettet (Fig. 113 u. ff. *Narc*, Fig. 135 *Nar*). Es kann auch hervorgehoben werden, dass zahlreiche dieser Fasern, solange sie noch als Fibrae arcuatae internae die Medulla durchziehen, in die Oliven eintreten (Fig. 115). Allein *Edinger* hat nachgewiesen, dass sie zu dieser in keine weitere Beziehung treten, sondern durch sie lediglich durchpassiren.

3. Auch der Olivenantheil des Strickkörpers entwickelt sich auf ziemlich complicirte Weise.

Der **Olivenkern**, untere Olive (Fig. 113–117) erscheint am Querschnitte als ein wellig gezacktes Doppelband, dessen beide Blätter sich lateralwärts vereinigen, gegen die Mittellinie zu aber offen sind; in Wirklichkeit stellt der untere Olivenkern ein Blatt grauer Masse dar, welches sich am ehesten mit einem wenig zugeschnürten Beutel vergleichen lässt, dessen Oeffnung (Hilus) medianwärts gerichtet ist. Die Breite dieses grauen Blattes ist annähernd überall die gleiche,

zwischen 0·3 und 0·4 Millimeter. Schon bei schwacher Vergrösserung bemerkt man, dass zahlreiche Nervenbündel, darunter sehr mächtige, wie z. B. Hypoglossuswurzeln, durch die graue Substanz der Olive hindurchtreten. Die Nervenzellen der Oliven sind schwach pigmentirt, alle nahezu von derselbe Grösse (12 bis 20 μ im Durchmesser), rundlich oder leicht spindelförmig ausgezogen. Sie sind ziemlich gleichmässig innerhalb des grauen Bandes vertheilt; manchmal kommt auch eine oder die andere Zelle ausserhalb der grauen Substanz zu liegen; neben horizontal durchziehenden und anderen, longitudinal verlaufenden Bündeln von Nervenfasern ist in der grauen Substanz des Olivenkernes auch ein reiches Netzwerk feiner markhaltiger Fasern nachzuweisen. Die beiden Nebenoliven zeigen einen ganz ähnlichen Bau.

Aus dem Hilus der Olive treten reichliche Faserbündel (Stiel der Olive) und erreichen die Raphe, andere Fasern hüllen die Olive von aussen ein, indem sie horizontal um sie herumziehen (Vliess, Stratum zonale). Endlich sieht man eine beträchtliche Anzahl von Faserbündeln am lateralen Rande der aufsteigenden Trigeminuswurzel vorbei aus der Gegend des Stratum zonale der Olive gegen das Corpus restiforme ziehen (Fig. 114, 115.)

Anatomisch lässt sich die wechselseitige Beziehung dieser beschriebenen Faserarten nicht gut auflösen; es sind pathologische Erfahrungen, welche hier bestimmend eingreifen müssen. Vor Allem kommt diesbezüglich in Betracht, dass bei Atrophie einer Kleinhirnhemisphäre die entgegengesetzte Olive ebenfalls zu atrophiren pflegt.

Der Verlauf des Olivenantheiles vom Strickkörper scheint also so zu sein, dass die in der Olive entspringenden Fasern aus dem Hilus austreten, in der Raphe die Mittellinie überschreiten, die anderseitige Olive zum grossen Theil lediglich durchsetzen, dabei auch an der Bildung des Stratum zonale Theil haben, und von dort in den Strickkörper ziehen (Fig. 135 *Crst 5*).

Bechterew und *Flechsig* haben auch eine Verbindung der unteren Olive mit dem Linsenkerne beschrieben (centrale Haubenbahn), und zwar durch ein Bündel, welches sich nach und nach an der lateralen und dorsalen Peripherie der unteren Olive constituirt (Fig. 117, *cH*), dann zwischen medialer Schleife und oberer Olive (Fig. 118 und 119 *cH*), später lateral vom hinteren Längsbündel gegen das Grosshirn zieht und schliesslich in die Linsenkernschlinge eingeht. An Querschnitten vom Gehirne Erwachsener ist die centrale Haubenbahn nur selten ganz deutlich markirt. — Jedenfalls müssen noch verschiedene anderweitige Verbindungen der Oliven mit anderen Hirntheilen und namentlich auch mit dem Rückenmarke bestehen, doch sind dieselben noch nicht bekannt.

Ist der Kleinhirnstiel durch das Zusammentreffen all der beschriebenen Faserzüge vollständig gebildet, so tritt er dann bald in die Substanz des Kleinhirns ein (Fig. 119, 121) und lässt sich hier nur durch Untersuchung embryonaler Gehirne sicher weiter verfolgen.

Es ergibt sich nach *Edinger*, dass der Rückenmarksantheil des Corpus restiforme in den Wurm des Kleinhirns gelangt, während der Olivenantheil sich an der Bildung jenes Faserzuges betheiligt, welcher das Corpus dentatum als „Vliess" umzieht. — Näheres darüber wird beim Kleinhirne erwähnt werden. — Manche rechnen jene Faserzüge, welche aus dem Ursprungsgebiete des Acusticus und des Trigeminus in das Kleinhirn ziehen, ebenfalls zum Corpus restiforme.

3. Die Kleinhirnseitenstrangbahn.

Hier haben wir nur mit wenigen Worten durchaus Bekanntes zu recapituliren (Fig. 135). Auf dem Wege der *Clarke*'schen Säulen, *Cl*, erlangt die Kleinhirnseitenstrangbahn nach und nach ihre Fasern, und zwar aller Wahrscheinlichkeit nach aus den hinteren Wurzelbündeln, *Rp*. Erst in der Medulla oblongata rückt der Querschnitt der Kleinhirnseitenstrangbahn mehr dorsalwärts, wobei sie an der Peripherie über die aufsteigende Trigeminuswurzel schief hinüberziehen muss (Fig. 114, 115); ihr legen sich nach und nach die übrigen Bestandtheile des Kleinhirnstieles an, und schliesslich endigen, nach ziemlich einfachem Verlauf, die auffallend groben Fasern im Wurme des Kleinhirns (Fig. 135 *Crst 1*). Der Kleinhirnseitenstrang ist also eine ungekreuzte Verbindungsbahn zwischen den hinteren Wurzeln und dem Kleinhirne. Auch der Umstand, dass die secundäre Degeneration des Kleinhirnseitenstranges in aufsteigender Richtung cerebralwärts stattfindet, spricht dafür, dass wir in ihm ein centripetalleitendes System zu suchen haben. Ein Theil der Kleinhirnseitenstrangbahn soll nicht in den Strickkörper eingehen, sondern bis nahe der Vierhügelgegend cerebralwärts aufsteigen und sich dort neben der Schleife an der Oberfläche der Bindearme rückwärts wenden, um ins Kleinhirnmark einzustrahlen *(Löwenthal)*.

4. Das Gowers'sche Bündel.

Dieses Bündel soll dadurch entstehen, dass hintere Wurzelfasern nach Ueberschreitung der hinteren Commissur und durch Nervenzellen unterbrochen sich in den lateralen Partien des Rückenmarkes ansammeln und nun cerebralwärts ziehen (Fig. 100, 25); ein Theil der Fasern verschwindet angeblich im oberen Cervicalmarke, ein anderer *(Bechterew)* endet im Nucleus lateralis der Medulla oblongata. — In das Schema Fig. 100 sind diejenigen Faserzüge, welche in den *Gowers*schen Strang einstrahlen, als vorderhand noch zu unsicher, nicht eingezeichnet.

5. Vorder- und Seitenstrangreste.

Wir fassen hier all dasjenige des Rückenmarksquerschnittes zusammen, was in diesem Abschnitte noch keine Besprechung gefunden hat. Soweit eine Unterscheidung in kurze und lange Bahnen zulässig ist, hätten wir es hier grösstentheils nur mit kurzen Bahnen zu thun, Fasern, welche aus der grauen Substanz austreten (Fig. 100, *21*, *22*) und nach kurzem longitudinalen Verlaufe wieder dahin zurückkehren, also Verbindungsfasern zwischen Abschnitten grauer Rückenmarkssubstanz aus verschiedenen Höhen.

Alle hier in Frage kommenden Bestandtheile des Rückenmarksquerschnittes lassen sich allerdings cerebralwärts bis durch das Mittelhirn verfolgen, und zwar innerhalb der Substantia reticularis der Haube; damit ist aber nicht gesagt, dass jede einzelne Nervenfaser einen so langen Verlauf besitzt; es scheint vielmehr in der Regel ein Verschwinden der alten und Zuwachs neuer Fasern stattzufinden, so dass streckenweise eine wesentliche Grössenänderung des Querschnittes dennoch nicht einzutreten braucht.

Am deutlichsten lässt sich das **Vorderstranggrundbündel** cerebralwärts verfolgen. Wir haben gesehen, wie dasselbe durch die Pyramidenkreuzung ein wenig verschoben wird (Fig. 110 u. f.); weiter proximalwärts drängt die aus der Schleifenkreuzung entstandene Olivenzwischenschicht, die *VG*, sammt einem Theile der Seitenstrangreste dorsalwärts und so bilden diese drei zusammen die Substantia reticularis alba (Formatio reticularis medialis). Den ventralsten Theil der S. ret. alba (Olivenzwischenschicht) haben wir in der Schleife bereits weiter hinauf verfolgt; der mittlere Theil entspricht dem erwähnten Antheile des Seitenstranges, wozu sich noch einzelne aus den Hinterstrangskernen (pag. 258) stammende Bündel gesellen, während der dorsalste, scharf gegen die graue Substanz am Boden des vierten Ventrikels abgegrenzte, Abschnitt der S. ret. alba sich aus dem *VG* entwickelt. Es mag vorweg erwähnt werden, dass der mittlere aus den Seitensträngen stammende Theil oberhalb des Hypoglossusursprunges in jenen grauen Massen (Nucleus centralis inferior von *Roller*, Fig. 116, 117 *Nct*) zu endigen scheint, die sich beiderseits dem mittleren Theile der Raphe anlegen und somit die Schleife von der Fortsetzung des *VG*, die hier den Namen hinteres Längsbündel bekommt, abtrennen.

Das **hintere Längsbündel** (Fig. 116 u. ff. *Flp*) können wir bis in die oberste Vierhügelgegend verfolgen; es bildet immer ein sehr deutliches Querschnittsfeld jederseits der Raphe unter dem Boden des vierten Ventrikels, respective dem centralen Grau des Aquäductes; die ventrale Grenze des hinteren Längsbündels ist niemals recht scharf; es löst sich hier gegen die anderen Längsfasern der

Haube auf und kann von letzteren nicht gut getrennt werden. Cerebralwärts vom Oculomotoriuskerne wird die Verfolgung des hinteren Längsbündels sehr schwierig; es ist gar nicht unwahrscheinlich, dass es hier bereits endet *(Flechsig, Edinger)*.

Ein Ursprung des hinteren Längsbündels aus dem Linsenkerne und seiner Umgebung oder aus der Hirnrinde, wie dies wiederholt angegeben wurde, ist sehr zweifelhaft; *Spitzka* führt dafür die sehr entscheidende Thatsache ins Feld, dass bei Reptilien und Amphibien, die ein äusserst schwach entwickeltes Vorderhirn besitzen, dennoch die hinteren Längsbündel auffallend mächtig sind — mit Ausnahme jener Thiere, deren Sehorgane verkümmert sind. Er nimmt daher an, dass die Längsbündel eine Verbindung der vorderen Vierhügel (die bei den genannten Thierarten als Lobi optici sehr massig sind) mit den Kernen der Augenmuskelnerven, eventuell auch mit den Kernen der Nerven für die Kopfdrehungsmuskeln darstellen. Beim Maulwurfe sind die hinteren Längsbündel besonders klein *(Forel)*.

Wie schon früher bemerkt wurde, ist anzunehmen, dass im hinteren Längsbündel hauptsächlich kürzere Fasern zusammentreten, um die vom Rückenmarke angefangen bis gegen das Grosshirn hin aufeinanderfolgenden motorischen Nervenkerne untereinander in Verbindung zu setzen. Dabei ist nicht ausgeschlossen, dass periphere Wurzelfasern im hinteren Längsbündel streckenweise longitudinal verlaufen, und dann (wie z. B. Fasern vom Abducenskerne zum N. oculomotorius) eventuell die Mittellinie überschreiten. Damit stimmt es auch überein, dass der grösste Theil der hinteren Längsbündel bereits sehr früh, gleichzeitig mit den peripheren Nerven seine Markscheiden erhält.

Am wenigsten Klarheit besitzen wir bisher noch über die Fortsetzung der **Seitenstrangreste**. Wir haben bereits erfahren, dass ein Theil dieses Seitenstranggebietes den mittleren Abschnitt der Substantia reticularis alba bilden hilft und etwa in der Höhe der obersten Hypoglossuswurzel im Nucleus centralis inferior zu endigen scheint. Alle übrigen Bündel gelangen in die Substantia reticularis grisea — und also weiterhin in das Querschnittsfeld der Haube. Hier finden sich zahlreiche zerstreute Ganglienzellen, welche als vorläufige Endigungen der vom Rückenmarke heraufsteigenden Fasern angesehen werden können; namentlich aber nimmt *Bechterew* dafür die oberen Oliven, sowie den Nucleus reticularis sammt dessen proximaler Fortsetzung (Nucleus centralis superior) in Anspruch.

Den Nucleus reticularis erklärt er überhaupt für einen der wichtigsten Knotenpunkte im Centralnervensysteme; dessen Verbindung mit der Brücke, sowie seine mehrfachen Beziehungen zur Schleife fanden bereits Erwähnung. — Als aberrirendes Seitenstrangbündel

bezeichnet *Monakow* einen bereits früher von *Meynert* und Anderen beschriebenen Faserzug, der aus den peripheren Partien des Seitenstranges stammen soll, zwischen Facialiskern und aufsteigender Trigeminuswurzel am Corpus trapezoideum liegt und schliesslich in die Schleife übergeht.

In der Vierhügelgegend, wo die Bindearme sich in die Haubenregion eindrängen und daselbst beim Menschen einen grossen Theil des Querschnittes für sich beanspruchen, sind neben Schleife und hinterem Längsbündel in der That nur noch wenige Längsfasern in den Residuen der Formatio reticularis vorhanden. Unter diesen kann ein undeutlich begrenztes, schwach markiges Bündel lateral vom hinteren Längsbündel hervorgehoben werden (Fig. 127, *Fcop*). Nach *Wernicke's* Angabe biegt dasselbe cerebralwärts von den vorderen Vierhügeln gegen die Mittellinie um, die es im Dache des vorderen Theiles vom Aquaeductus Sylvii überschreitet; es hilft dadurch die hintere Commissur bilden und erreicht dann den Sehhügel der anderen Seite, woselbst es endigt.

Im ganzen Bereiche des Haubenquerschnittes verlaufen die Längsfasern, welche auch schon frühzeitig ihr Mark erhalten, vereinzelt oder zu nur dünnen Bündeln vereinigt. Viele von diesen Längsfasern der Haube kreuzen sich in der Gegend der oberen Vierhügel, theils nahe der Basis ventral vom rothen Kerne (*Forel's* ventrale Haubenkreuzung), theils mehr dorsal, unter dem hinteren Längsbündel (*Meynert'*sche fontainenartige Haubenkreuzung) (Fig. 127, *F* und *M*).

B. Die Hirnnerven.

1. Nervus olfactorius (Riechnerv).

Wir dürfen den centralen Riechapparat des Menschen nicht blos als ein relativ schwach angelegtes und in der Entwickelung zurückgebliebenes Organ ansehen, wie etwa der Balken bei niederen Säugethieren bis zum völligen Mangel schlecht ausgebildet ist; es tritt vielmehr beim Erwachsenen zu der geringeren genetischen Anlage bald ein entschiedener regressiver, atrophischer Process im cerebralen Gebiete des Riechnerven hinzu, welcher sich durch das massenhafte Vorkommen von Amyloidkörperchen manifestirt.

Zum Studium der centralen Riechorgane empfiehlt es sich daher neben denen des Menschen vergleichsweise auch die Gehirne von solchen Säugethieren zu verwenden, bei denen diese Hirntheile gut ausgebildet sind, z. B. Carnivoren oder Nager.

Bei den Affen und den Wasserraubthieren ist der Riechapparat nur schwach entwickelt, bei vielen Cetaceen, z. B. beim Delphin, fehlt er vollständig (Mammifères osmatiques mit wohl ausgebildetem und

Mammifères anosmatiques mit schwach entwickeltem oder mangelndem Geruchsorgane, *Broca*).

Die peripheren Riechnerven stammen aus der pigmentirten Regio olfactoria der *Schneider*schen Membran, sind marklos und treten durch die Siebbeinlöcher in die Schädelhöhle ein, wo sie sich an einem (beim Menschen) gelblichgrauen, kleinen kolbigen Körper, den **Bulbus olfactorius** (Riechkolben, Caruncula mammillaris, Lobe olfactif) ansetzen (Fig. 136 *Bol*).

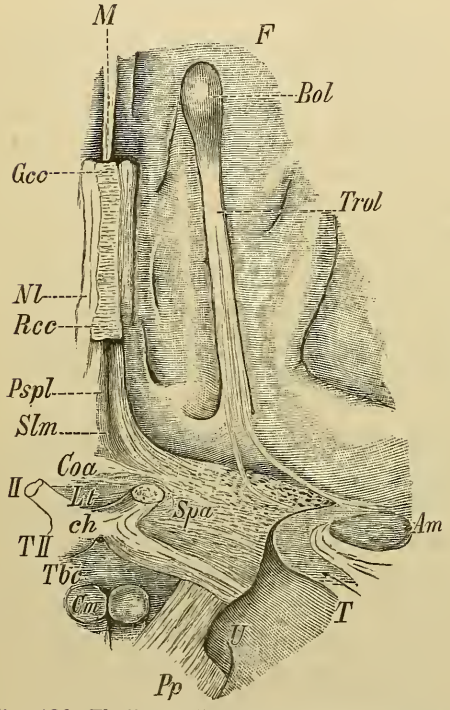

Fig. 136. Theil der Hirnbasis, linke Hemisphäre vor dem Chiasma nerv. opticorum. Die Spitze des Schläfenlappens ist weggeschnitten.

Pp Pes pedunculi. *Cm* Corpus mammillare, *Tbc* Tuber cinereum, *TII* Tractus opticus, *Ch* Chiasma, *II* Nervus opticus, *T* Temporallappen, *U* Uncus, *Am* Mandelkern, *Spa* Substantia perforata anterior, *Lt* Lamina terminalis, *Coa* Hervorwölbung in der grauen Bodencommissur, durch die vordere Commissur bedingt, *Pspl* Pedunculus septi pellucidi, *Slm* Sulcus medius subst perf. ant., *Rcc* Rostrum corporis callosi, *Gcc* Genu corp. callosi, *NL* Nervus Lancisii, *M* Mantelspalte, *F* Frontallappen, *Bol* Bulbus olfactorius *Trol* Tractus olfactorius.

Der Riechkolben liegt an der Orbitalfläche des Stirnlappens am vorderen Ende des Sulcus olfactorius, ist aber allseitig frei, mit Ausnahme seiner Anheftungen durch die peripheren Riechnerven und eines starken Stieles, welcher ihn nach rückwärts zu mit dem übrigen Gehirne in Verbindung setzt, dem Tractus olfactorius, *Trol*.

Den feineren Bau des Riechkolbens lernen wir am besten an einem Sagittalschnitte durch das centrale Riechorgan des Hundes kennen (Fig. 137 und 138). Bei schwacher Vergrösserung bemerken wir schon, dass, wenn der Schnitt durch die Mitte des Bulbus *b* und seines Stieles *t* gelegt wurde, von letzterem bis ziemlich weit gegen die vordere Spitze des Bulbus hinein ein feiner Canal verläuft, *V*, der sich an Frontalschnitten als querer Spalt erweist (Ventriculus bulbi olfactorii) und mit dem Seitenventrikel des Gehirns zusammenhängt. Der Bulbus

ist gleichsam wie eine Kappe über seinen Stiel, den Tractus olfactorius, gestülpt.

Der Bulbus olfactorius zeigt eine mehrfache Schichtung, deren Bedeutung erst bei stärkerer Vergrösserung klarer wird (Fig. 138). Wir treffen zuerst auf die umhüllende Pia mater, *p*, welche aber in Folge der zahlreichen austretenden Olfactoriusbündel meist nicht, wie an der abgebildeten Stelle, continuirlich hinwegzieht, sondern vielfach zerrissen erscheint. Von ihr aus senken sich grössere Gefässe in den Bulbus hinein. Als erste nervöse Schichte folgen nun die dünnen Faserbündelchen des Olfactorius *(1)*, welche nach dem Durchpassiren durch die Pia in der Regel noch eine kürzere oder längere Strecke lang sagittal verlaufen, so dass man an Frontalschnitten grösstentheils Bündelquerschnitte antrifft.

Die zweite Schichte (Stratum glomerulosum, Knäuelschichte, *2*) macht sich schon bei schwacher Vergrösserung auffällig bemerkbar; sie wird durch eigenthümliche kugelige Massen von 0·05 bis 0·30 Millimeter Durchmesser gebildet, die ziemlich dicht aneinander gedrängt liegen und sich mit Karmin nur wenig färben. Es ist äusserst schwierig, die feinere Structur dieser runden Gebilde (Glomeruli olfactorii) zu erkennen. Nicht selten sieht man Faserbündel aus der ersten Schichte in einen solchen Glomerulus eintreten (bei *x*), doch verlieren sich die Nervenfasern bald in einer anscheinend feinkörnigen Masse, die den Glomerulus constituirt, und in der nur einzelne Bindegewebskerne auftreten.

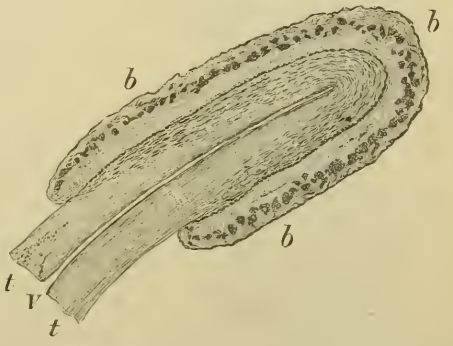

Fig. 137. Sagittalschnitt durch den Bulbus olfactorius des Hundes. Vergr. 4. *b* Bulbus olfactorius, *t* Tractus olfactorius, *V* Ventriculus olfactorius.

Leichter kann man beim Menschen den Eindruck gewinnen, als ob die Olfactoriusfasern sich hier in der That gewissermassen aufknäueln würden. Bei Thieren scheint die erwähnte feinkörnige Masse mehr entwickelt zu sein, und dadurch die Nervenfasern zu verdecken. Als Bindesubstanz im gewöhnlichen Sinne des Wortes darf sie wohl kaum aufgefasst werden; auch von der Neuroglia, wie sie an anderen Stellen des Nervensystems in der grauen Substanz vorkommt, unterscheidet sie sich namentlich durch ihr differentes Verhalten gegen Farbstoffe.

Die grossen von der Pia hereintretenden Gefässe schmiegen sich den Glomerulis gern enge an und senden auch feine Aeste in sie hinein. Gegen die Umgebung sind die Glomeruli auch noch meist durch eine mehr oder minder breite Lage von Körnern abgegrenzt, wie wir solche an manchen anderen Stellen (z. B. in der Kleinhirnrinde) treffen.

Die dritte Schichte, *3*, Stratum moleculare (Stratum gelatinosum) etwa 0·3 Millimeter breit, besteht aus einer feingranulirten Grundsubstanz, in welcher sich einzelne sternförmige Bindegewebszellen, freie Kerne und ein ziemlich dichtes Maschenwerk theils markhaltiger, grösstentheils aber markloser Nervenfasern finden; die Markfasern halten grösstentheils eine auf die Oberfläche des Bulbus senkrechte Verlaufsrichtung ein. Auch lässt sich von ihnen nach *Weigert*'scher Hämatoxylinfärbung leicht nachweisen, dass sie ausnahmslos aus der innersten Schicht des Bulbus (Markschicht) heraufsteigen, um schliesslich in grösserer oder geringerer Entfernung von den Glomerulis ihr Mark zu verlieren und sich den marklosen Fasern dieser Schichte beizugesellen. Endlich finden sich in dieser Schichte einzelne grosse Nervenzellen, von meist dreieckiger Form.



Fig. 138. Stück eines Sagittalschnittes durch den Bulbus olfactorius des Hundes. *p* Pia mater, *1* Schichte der peripheren Nervenfasern, *2* Stratum glomerulosum, bei × Fasern, welche aus der ersten Schichte in einen Glomerulus einstrahlen, *3* Stratum moleculare, *4* Nervenzellenschichte, *5* Stratum granulosum, *6* Markkern, *e* Ependym, *V* Ventrikel.

Als vierte Schichte, *4* (Nervenzellenschichte) bezeichnen wir einen nun folgenden, nur 0·04 Millimeter breiten Saum, der sich schon bei den schwächsten Vergrösserungen an Karminpräparaten als dunkle Linie hervorhebt. Diese Schichte besteht aus dicht gedrängten Körnern, zwischen denen meist in einfacher Reihe grosse Ganglienzellen von dreieckiger Gestalt liegen. Letztere haben einen grössten Durchmesser von 30 bis 50 μ und lassen häufig einen Fortsatz gegen die Peripherie und ebenso einen schief gegen die tieferen Schichten hin gerichteten erkennen.

Die nun folgende fünfte Schichte, *5*, Stratum granulosum (Körnerschichte), welche ohne scharfe Grenze in die sechste übergeht, ist an der Spitze des Bulbus am breitesten (1 bis 1·5 Millimeter), um gegen dessen hinteres Ende schliesslich allmählich zu verschwinden; sie ist vorzüglich charakterisirt durch dichtgedrängte Körner, welche in mehreren, der Oberfläche parallelen Reihen angeordnet sind, und zwischen denen Bündel von markhaltigen Nervenfasern in der gleichen Richtung verlaufen. Nebstdem wird diese Schichte von einer Anzahl radiärer Markfasern durchzogen, welche einzeln aus dem Markkerne des Bulbus abzweigen und zum Theil in dieser, zum Theile, wie erwähnt, erst in der dritten Schichte ihr Mark verlieren.

Die innerste sechste Schichte, *6*, der Markkern oder Markkegel des Bulbus olfactorius, besteht aus parallelen Zügen markhaltiger Nervenfasern, welche leicht wellig gekrümmt sagittal nach vorne verlaufen; durch fortwährende rechtwinklige Abgabe von Fasern nach den oberen Schichten erschöpfen sie sich gegen die vordere Spitze des Bulbus immer mehr (im gleichen Masse als die fünfte Schicht dorthin zu breiter wird).

Die Grenze dieser Schichte gegen den Ventrikel hin wird durch ein gewöhnliches Ependym, *e*, mit Flimmerepithel gebildet.

Zellen von entschieden nervösem Charakter sind im Bulbus olfactorius demnach blos die vereinzelten grossen Zellen der dritten und die einreihigen Zellen der vierten Schichte.

Am menschlichen Bulbus finden wir die Nervenfaser- und die Knäuelschichte wieder; angeblich sollen — wie erwähnt — die Glomeruli leichter die Nervenfasern erkennen lassen, als dies bei Thieren der Fall ist. Die dritte und vierte Schichte sind nicht scharf gesondert, überhaupt treten die eigentlichen Ganglienzellen nur äusserst spärlich auf. Hingegen können die Körnerschichte und der Markkern wieder deutlich erkannt werden. Ein Ventrikel fehlt, doch ist er durch eine centrale, gelatinöse Substanz angedeutet. — Die erwähnten Schichten finden sich übrigens blos ventral von dem Residuum des Ventrikels, dorsal davon ist gewöhnlich nur ein Marklager zu erkennen. — Auf die zahlreichen Amyloidkörper beim Menschen wurde schon früher hingewiesen.

Im Bulbus olfactorius findet die erste Unterbrechung der Riechnerven statt; der Bulbus ist also den Ursprungskernen der meisten übrigen Nerven, oder etwa der Ganglienzellenschichte der Retina (vielleicht auch den Spinalganglien) gleichzustellen, keineswegs aber der Hirnrinde (Fig. 140, *p* und *Bo*).

Vom Bulbus (*Bol*, Fig. 136) aus sieht man beim Menschen einen in seiner Grundform dreikantigen Strang als Pedunculus bulbi, den

Tractus olfactorius, *Trol*, früher oft fälschlich als Riechnerv bezeichnet, nach rückwärts bis gegen die Substantia perforata anterior, *Spa* (der unmittelbar vor der Substantia perforata gelegene Theil wird auch als Tuber olfactorium bezeichnet) verlaufen. Die freie, basale Fläche des Tractus erscheint markweiss; seine obere, in den Sulcus olfactorius des Stirnhirns eingebettete Kante erhebt sich hinten rasch und verschmilzt mit der medialen Wand des Sulcus olfactorius, während gleichzeitig ein anderer Windungszug vom Tractus aus schief nach aussen und hinten geht und dadurch den genannten Sulcus abschliesst. — Am hinteren Ende des Tractus theilen sich auch die an ihm oberflächlich sichtbaren weissen Faserzüge in mehrere Bündel, welche alle nach aussen und hinten ziehen; die äussere oder **laterale Riechwurzel.** Eines dieser Bündel, das lateralste, ist immer deutlich zu sehen und verschwindet in der Hakenwindung in der Gegend des Mandelkerns, *Am.* Ein oder mehrere andere, nicht immer gleich deutliche weisse Bündel ziehen hart neben den grossen Löchern der Substantia perforata ant. nach hinten und aussen, lassen sich aber makroskopisch nicht bis in den Schläfenlappen hinein verfolgen.

Von einer **weissen medialen** (inneren) Wurzel, wie sie meist beschrieben wird, ist nichts zu sehen; auch eine mittlere graue Wurzel in der gewöhnlichen Auffassung existirt nicht.

Der Querschnitt des menschlichen Tractus ist in der Regel der eines Dreiecks mit abgerundeten Ecken und schwach concaven Seiten (Fig. 139).

An der basalen Fläche und klammerartig über beide laterale Kanten hinübergreifend sieht man in einer Dicke von etwa 0·3 Millimeter die Querschnitte feiner markhaltiger Nervenfasern; darüber folgt eine ihrer Hauptmasse nach bindegewebige Schichte (0·1 bis 0·3 Millimeter breit), welche dem obliterirten Ventrikel entspricht, während der ganze übrige, obere Theil als modificirte Hirnrinde anzusehen ist. Letztere weist an ihrer freien Oberfläche einen deutlichen Ueberzug markhaltiger Nervenfasern auf und ist von einzelnen unregelmässigen kleinen Nervenzellen durchsetzt, welche nach hinten zu zahlreicher werden und sich dabei immer mehr der Pyramidenform nähern. Fast bei allen erwachsenen, namentlich aber älteren Personen enthält die basale Nervenfaserschichte zahlreiche Amyloidkörperchen; die mittlere, dem Ventrikel entsprechende Schichte kann aber sogar derart von ihnen erfüllt sein, dass das Grundgewebe dadurch fast völlig verdeckt wird, während die Rindenschichte solche Gebilde nur in geringer Anzahl und fast nur in ihrem weissen Belage führt. — Man kann die Anwesenheit der Amyloidkörperchen, namentlich nach vorher-

gegangener Färbung mit Hämatoxylin oder wenn man nur kurz entwässert *(Tuczek)*, gut für die weitere Verfolgung der Olfactoriusbahnen benützen.

Der Tractus solcher Säugethiere, die mit einem wohl entwickelten Riechapparate ausgestattet sind, zeigt eine derartige Grösse, dass man ihn als besonderen Hirnlappen (Lobus olfactorius, Riechlappen) bezeichnen kann. Sagittalschnitte, durch dieses Organ gelegt und mit Gold oder nach *Weigert* mit Hämatoxylin gefärbt, zeigen, dass eine nicht unbeträchtliche Anzahl von Fasern, die vom Bulbus olfactorius nach rückwärts ziehen (Fig. 140, *1*, *2*), in die graue Rindenschicht des Tractus, *cto*, eintritt; letztere ist also ein corticales Centrum für viele Olfactoriusfasern. Solche Präparate lassen aber auch Faserzüge erkennen, welche aus der Rinde des Tractus austreten (*5*, *6*), sich nach rückwärts gegen das Gehirn wenden und dadurch Ersatz für die vom Bulbus stammenden, in die Rinde eingedrungenen Fasern schaffen.

Fig. 139. Querschnitt durch den menschlichen Tractus olfactorius. Glycerinpräparat, die Nervenbündel erscheinen dunkel. Vergr. 15.

Wenn wir wieder zu den menschlichen Präparaten zurückkehren, so können wir die Amyloidkörperchen, welche uns den Verlauf der Olfactoriusbahn verrathen, weiter rückwärts an der freien Oberfläche der Substantia perforata anterior antreffen, namentlich der lateralen weissen Wurzel entsprechend. Wir können sie auch von der Substantia perforata ant. aus ein gutes Stück weit in die Gehirnsubstanz hinein zu beiden Seiten des Streifenhügels verfolgen. An der lateralen Fläche dieses Körpers trifft man dabei auf eine Anzahl grosser (30 bis 60 μ) rundlicher oder spindelförmiger Ganglienzellen, welche fast vollständig mit lichtgelbem Pigmente erfüllt sind und wahrscheinlich ebenfalls dem centralen Riechapparate zuzuzählen sind.

Vom Tractus olfactorius zieht ein starkes, schon von aussen erkennbares und bereits erwähntes Bündel (*3*, *6*) in den Schläfenlappen zum Mandelkerne und zum Ammonshorne, ferner ein beim Menschen und Affen nur schwaches, bei Thieren mit ausgebildetem Geruchssinne aber sehr mächtiges Bündel (*5*) gegen die vordere Commissur.

Die **vordere Commissur** (*5*, 7) kann als Supplement zum Corpus callosum aufgefasst werden. Diesem kommt die Aufgabe zu, identische

Rindenbezirke beider Hemisphären miteinander zu verbinden. Jene Abschnitte der Hirnrinde, die vom Balken nicht versorgt werden — es ist dies ein Theil des Schläfen- (vielleicht auch des Hinterhaupts-) Lappens, sowie die Rinde des Lobus (Tractus) olfactorius — werden durch Vermittlung der vorderen Commissur mit den gleichnamigen Gegenden der anderen Seite verbunden. Beim Menschen sieht man die vordere Commissur, nachdem sie vor den aufsteigenden Fornixschenkeln in die Hemisphäre eingedrungen ist, an der Basis des Linsenkernes (Fig. 16, *Coa*) sich nach hinten und unten wenden und so gegen den Schläfenlappen gelangen (Hemisphärenantheil, Pars tem-

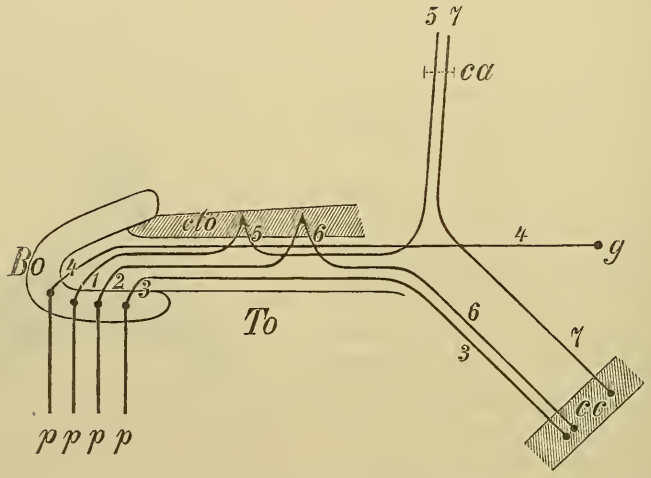

Fig. 140. Schema des centralen Riechapparates. *Bo* Bulbus olfactorius, *To* Tractus olfactorius, *p* Schneider'sche Membran, *cto* Rinde des Tractus olf., *cc* Rinde der Grosshirnhemisphäre, *g* centrale Hirnganglien, *ca* Commissura anterior, *5* Riechantheil, 7 Hemisphärenantheil der Commissura ant.

poralis von *Ganser* genannt). Der Riechantheil der vorderen Commissur ist entsprechend der äusserst rudimentären Entwickelung der Rinde des menschlichen Tractus nur höchst unbedeutend. Bei allen Thieren mit gut ausgebildetem Geruchsorgan ist auch der Riechantheil der vorderen Commissur entsprechend mächtig; beim Affen (Fig. 131, *O*) erscheint er relativ klein. Man sieht überdies beim Menschen von dem zur vorderen Commissur ziehenden Bündel einen zarten Faserzug sich abtrennen, der am medialen unteren Rande der inneren Kapsel vorbei in den vorderen Theil des Thalamus opticus einstrahlt. — Dass die vordere Commissur selbst thatsächlich nur Commissurenfasern und keine Kreuzungsfasern enthält, ist durch *Ganser* festgestellt.

Die weissen Fasern des Tractus sind demnach viererlei:

1. Solche aus dem Bulbus, die in die Rinde des Tractus eingehen (Fig. 140, *1*, *2*).

2. Solche aus dem Bulbus, die im Tractus, ohne zu dessen Rindengrau in Beziehung zu treten, nach rückwärts ziehen, entweder zu anderen Rindentheilen (*3*) oder aber zu nicht corticalen Ganglienmassen (*g*, *4*).

3. Fasern, die aus der Rinde des Tractus entspringen und auf dem Wege der vorderen Commissur zur Rinde der anderen Seite gelangen (*5*).

4. Solche aus der Tractusrinde zu anderen corticalen oder sonstigen Theilen des Gehirns (*6*).

Ob die besonders mächtige Wurzel des Olfactorius zum Mandelkerne und Ammonshorne aus Fasern der zweiten oder der vierten Art besteht, kann nicht angegeben werden.

Ausser den genannten anatomischen Beziehungen des Tractus olfactorius bestehen noch andere, die beim Menschen entweder weniger klar nachweisbar oder vielleicht überhaupt nur bei gewissen Thieren vorhanden sind. So beschreibt *Broca* einen Faserzug, welcher nach hinten zum Hirnschenkel zieht, und eine obere Wurzel, die dadurch gebildet wird, dass ein Faserzug aus dem Tractus direct aufwärts in den Stirnlappen umbiegt.

Zum centralen Riechapparate darf wohl auch ein Faserbündel gerechnet werden, welches vom Schläfenlappen quer über die Substantia perforata anterior nach vorne und innen gegen das unterste Ende des Gyrus fornicatus hinzieht. — Dieses Bündel wurde zuerst von *Broca* als Bandelette diagonale de l'éspace quadrilaterale beschrieben und ist beim Menschen nur ausnahmsweise deutlich zu sehen; am besten tritt es an atrophischen Gehirnen, z. B. bei alten Personen, in der Dementia paralytica, hervor.

Fragt man, mit welchen Theilen der Grosshirnrinde die Bahnen des Riechnerven in directer Beziehung stehen, so ist in erster Linie die Rinde des Tractus olfactorius zu nennen. Mit grösster Wahrscheinlichkeit kann ferner der Mandelkern und der vordere Theil der Rinde des Gyrus hippocampi, sowie vielleicht auch das Frontalende des Gyrus cinguli hierher gerechnet werden.

Die Exstirpationsversuche von *Gudden* haben nämlich gelehrt, dass nach Entfernung eines Bulbus olfactorius der Gyrus uncinatus derselben Seite atrophisch wird, so dass über seine Bedeutung als Riechcentrum kaum ein Zweifel bestehen könnte. Allein nach vergleichend anatomischen Untersuchungen, namentlich von *Broca* und *Zuckerkandl*, dürfen auch die an den Uncus sich anschliessende Portion des Gyrus

hippocampi und wohl ebenso der vorderste Theil des Gyrus cinguli als Rindencentren des Olfactorius angesehen werden.

Bei jenen Thieren, welche einen entwickelten Geruchsapparat haben, schwillt der Gyrus hippocampi zu einem mächtigen, birnförmigen Lappen an der Basis des Gehirns an und erhält dadurch die Bedeutung eines eigenen Hirnlappens, Lobus pyriformis. Der bei den meisten Thieren glatte, beim Pferde, Tapir und Rhinoceros aber leicht gefurchte *(Zuckerkandl)* Lobus pyriformis ist gegen die übrige Hemisphäre durch die Scissura limbica abgegrenzt. An den meisten menschlichen Hemisphären (86 Procent, *Zuckerkandl*) findet sich wenigstens ein Rudiment dieser Furche, das man von der Seite der Insel her zwischen Temporalpol und Uncus einschneidend mehr oder minder deutlich erkennen kann. Sowohl in Fig. 18 als in Fig. 27 ist dieser Ueberrest der Scissura limbica angedeutet.

Wie sehr das Ammonshorn in inniger physiologischer und anatomischer Beziehung zu den Geruchscentren stehen muss, geht auch daraus hervor, dass dasselbe beim Delphin ganz rudimentär *(Zuckerkandl)*, beim Menschen nur klein und bei den mit gutem Geruchsorgane ausgestatteten Thieren so mächtig entwickelt ist, dass es in Begleitung des Fornix unter dem Corpus callosum weit nach vorne zieht.

Der Umstand, dass Geruchsempfindungen sich mit Geschmacksempfindungen oder Tastempfindungen aus dem Trigeminusgebiete zu einer nahezu einheitlichen Wahrnehmung vereinigen können, wie dies anderen, differenten Sinnesgebieten, z. B. dem Sehen und dem Schmecken angehörige Eindrücke in der Regel nicht vermögen, führt zu der Annahme, dass die corticalen Enden des Olfactorius, sowie eines Theiles vom Trigeminus und Glossopharyngeus entweder benachbart sind oder wenigstens eine sehr ausgebildete Verbindung durch associirende Nervenbahnen aufweisen — wenn auch der directe anatomische Nachweis dafür noch nicht geliefert werden konnte.

Einseitigen oder selbst beiderseitigen angeborenen Mangel des Tractus olfactorius fand man wiederholt, auch bei sonst normaler Gehirnbildung. *Kundrat* fasst die verschiedenen Formen von Riechnervendefect unter dem Namen der Rhinencephalie zusammen, meint aber, dass sie immer mit anderweitigen Defectbildungen am Gehirne verbunden seien.

2. Nervus opticus (Sehnerv).

Als periphere Sehnerven im eigentlichen Sinne des Wortes können nur jene äusserst kurzen Fäserchen bezeichnet werden, welche von den Stäbchen und Zapfen der Retina (peripheres Endorgan des

Sehapparates) zu den in derselben Membran gelegenen Ganglienzellen führen. Diese letzteren müssen wir, sowie die von ihnen ausgehenden, den Sehnerven constituirenden Fasern bereits als Theile des centralen Nervensystems ansehen. Die Retina mit dem Sehnerven entsteht ja bekanntlich durch zwei frühzeitig auftretende Ausstülpungen des primären Vorderhirns (die primären Augenblasen). Der als Nervus opticus bezeichnete Nervenstrang unterscheidet sich auch dadurch von den peripheren Nerven, dass er nach experimenteller Durchschneidung nicht mehr leitungsfähig zusammenwächst, welche Eigenschaft er mit allen centralen Faserbündeln zu theilen scheint.

Den feineren Bau der Retina, Fig. 141 *R*, wollen wir aber hier nicht weiter besprechen, sondern erst dem Nervus opticus unsere Aufmerksamkeit widmen, der als ein in der Orbita rundlicher, im Cavum cranii ein wenig plattgedrückter Strang, aus dünnen markhaltigen Fasern zusammengesetzt, gegen die Hirnbasis zieht und vor dem Tuber cinereum mit dem der anderen Seite das Chiasma nervorum opticorum *Ch* (Fig. 5 und Fig 10), die Sehnervenkreuzung, bildet, aus welcher wieder die beiden Tractus optici, *Tro*, nach rückwärts ziehen. Nach den Messungen von *Salzer* beträgt der Querschnitt des N. opticus beim Menschen im Mittel circa 9 Quadratmillimeter, und nach Abzug der Bindegewebssepta circa 8 Quadratmillimeter, die Anzahl der Nervenfasern aber im Mittel 438.000, welche Zahlen nur durch die grosse Feinheit der Opticusfasern erklärlich sind.

Die Nervenfasern des Nervus opticus sind zu Bündeln angeordnet, welche am Querschnitte eine unregelmässige runde oder polyedrische Form besitzen und durch dickere oder feinere Septa, die von der Pialscheide des Nerven ausgehen, voneinander geschieden werden. Ins Innere der Bündel dringen feine, secundäre Septa, an die sich reichliche Kerne ansetzen.

Sowohl die peripherstен, der Pia anliegenden Bündel, als auch die centralsten um die Arteria centralis herumgelegenen sind regelmässig, mit Ausnahme der Neugeborenen, derart atrophirt, dass die Nervenfasern dort vollständig verschwunden sind, und nur das leere Bindegewebsgerüst zurückgeblieben ist *(E. Fuchs)*.

Zweifellos sichergestellt sind im Chiasma der Sehnerven drei Faserarten:

1. Fasern aus den lateralen Netzhauthälften, welche, am Seitenrande des Chiasma verbleibend, im Tractus derselben Seite weiter ziehen.

2. Fasern aus den medialen Retinahälften, welche sich im Chiasma kreuzen und zu dem Tractus der anderen Seite ziehen.

3. Fasern, welche im hinteren Winkel des Chiasma von einem Tractus zum anderen ziehen und sich durch besondere Feinheit aus-

zeichnen, hintere Commissur (*CG*, *Gudden*'sche Commissur, Commissura inferior, Commissura arcuata posterior).

Wenn sich auch im Chiasma noch andere Faserarten vorfinden

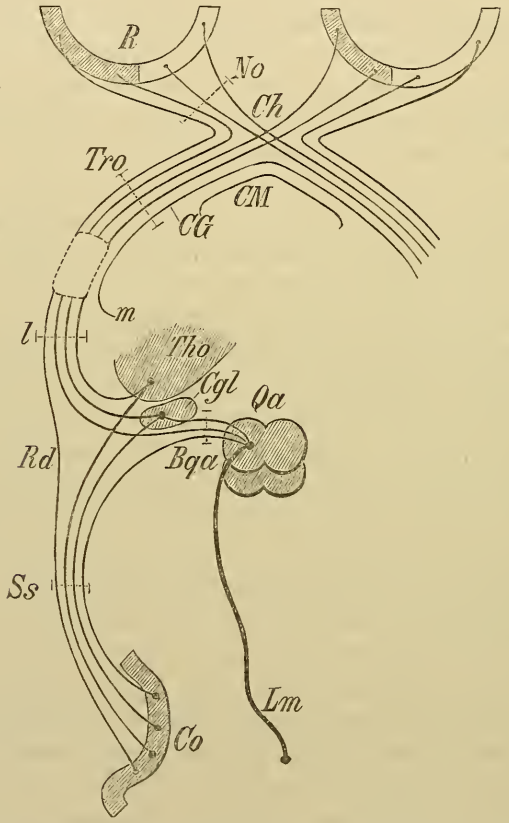

Fig. 141. Schema des centralen Sehapparates. *R* Retina, dunkel, soweit sie von der linken, hell, soweit sie von der rechten Hemisphäre versorgt wird, *No* Nervus opticus, *Ch* Chiasma, *Tro* Tractus opticus, *CM* Meynert'sche Commissur, *CG* Gudden'sche Commissur, *l* laterale Tractuswurzel, *m* mediale Tractuswurzel, *Tho* Thalamus opticus, *Cgl* Corpus geniculatum laterale, *Qa* Vorderer Vierhügel, *Bqa* Arm des vorderen Vierhügels, *Rd* directe corticale Tractuswurzel, *Ss* Sagittales Marklager des Occipitallappens, *Co* Rinde (vorzüglich des Cuneus), *Lm* mediale Schleife.

sollten, so machen doch die drei genannten jedenfalls die Hauptmasse dieses Gehirntheiles aus.

Namentlich wird von Vielen eine vordere Commissur (im vorderen Winkel des Chiasma gelegen und beide Retinae verbindend) angenommen.

Das Verhältnis zwischen gekreuztem und ungekreuztem Antheile des Tractus opticus wechselt bei verschiedenen Thieren in hohem Grade. Es scheint, dass beim Menschen relativ am meisten ungekreuzte, bei niederen Säugethieren grösstentheils gekreuzte Fasern vorhanden sind. Bei vielen Fischen fehlen die ungekreuzten Fasern sicher völlig. Beim Maulwurf ist der ganze Nervus opticus sehr rudimentär und besteht nur aus wenigen, sehr markarmen Fasern; hingegen tritt die weisse Commissura inferior um so deutlicher hervor.

Die Verflechtung der Fasern im Chiasma ist beim Menschen und den Säugethieren eine derartig innige und complicirte, dass Schnittpräparate darüber keinerlei Aufschluss zu geben vermögen; erst die Degenerationsmethode konnte einigermassen Klarheit verschaffen. *Ganser* zeichnet ein menschliches Gehirn, an welchem rechterseits das ungekreuzte Bündel vom Tractus zum Nervus opticus als vollkommen isolirter Strang verläuft.

Bei niederen Thieren, namentlich bei den Fischen, sind es gröbere Bündel, die sich durchkreuzen, ja bei manchen Fischen legen sich beide Sehnerven einfach übereinander.

Aus dem Chiasma entwickelt sich jederseits ein **Tractus opticus**, *Tro*, welcher anfänglich noch der basalen, grauen Substanz anliegt, dann aber an den Hirnschenkel gelangt und sich um dessen vordersten freien Theil herumschlägt.

Am menschlichen Gehirne überzeugt man sich leicht, dass sich der Tractus opticus rückwärts in zwei Wurzeln spaltet, von denen die laterale (vordere, äussere) zum lateralen Kniehöcker, die mediale (hintere, innere) Wurzel zum medialen Kniehöcker zu ziehen scheint (Fig. 5 und 6).

1. Die **laterale Wurzel** (Fig. 141, *l*) dringt theilweise in den äusseren, lateralen Kniehöcker, *Cgl*, ein.

Beim Menschen und noch mehr beim Affen hat der **äussere Kniehöcker** am Horizontalschnitte eine exquisit herzförmige Gestalt, und zwar erscheint dieses Herz, dessen Spitze nach vorne sieht, derart tief gespalten, dass man an Frontalschnitten häufig zwei gesonderte Stücke des Corpus geniculatum laterale bekommt; erst auf weiter vorne gelegenen Schnitten vereinigen sie sich zu einem einzigen Körper.

Die Structur des Corpus geniculatum laterale ist eine höchst charakteristische, so dass es nicht schwer fällt, dasselbe alsbald zu erkennen; es besteht nämlich aus abwechselnden, unregelmässig ineinander gerollten Schichten grauer und weisser Substanz (Fig. 127, *Cgl*). — Die weissen Blätter bilden sich grösstentheils aus Tractusfasern, die grauen Schichten sind zweierlei Art; in einigen finden

sich nur grosse rundliche Nervenzellen, in den anderen dichtgedrängte kleine.

Ein beträchtlicher Theil der äusseren Wurzel dringt aber nicht in das Corpus geniculatum laterale selbst ein, sondern gelangt entweder zum Thalamus opticus, *Tho*, oder zum vorderen Vierhügel, *Qa*. Zahlreiche Faserzüge schlüpfen nämlich unter dem äusseren Kniehöcker durch und erreichen dadurch die hintere Abtheilung des Thalamus, das Pulvinar, dessen radiäre Streifung sie zum Theile verursachen; andere ziehen an der äusseren Oberfläche des Kniehöckers weiter nach vorne und betheiligen sich an der Bildung des oberflächlichen weissen Sehhügelbelages (Stratum zonale thalami). Namentlich über das Ende letzterwähnter Fasern ist noch wenig Sicheres bekannt.

Endlich ziehen Fasern über den äusseren Kniehöcker hinweg, durch den vorderen Vierhügelarm, *Bqa*, in den vorderen Vierhügel, *Qa*, derselben Seite. Es steht demnach die äussere Tractuswurzel mit dem Sehhügel, dem äusseren Kniehöcker und dem vorderen Vierhügel in Verbindung. Diese drei genannten grauen Massen haben das gemeinsam, dass von ihnen Stabkranzfasern entspringen, welche sich zu dem sagittalen Marklager des Hinterhauptslappens (*Ss* auf Fig. 15, *Wernicke*) vereinigen, das vom hinteren Dritttheil des hinteren Schenkels der inneren Kapsel, lateral vom Hinterhorne des Seitenventrikels, zur Rinde der hinteren Grosshirnabschnitte führt, *Co*. Aus dem vorderen Vierhügel gelangen diese Stabkranzfasern durch den vorderen Vierhügelarm, *Bqa*, zum sagittalen Marklager. — Ueber die corticalen Enden der optischen Bahnen wird unten die Rede sein.

2. Die **mediale Tractuswurzel**, *m*, ist leicht bis zum **medialen Kniehöcker** zu verfolgen, in welchem ein Theil dieser Fasern endet. Es ist dies ein ovaler grauer Körper, der mit dem Thalamus opticus in der Tiefe zusammenfliesst; in diesem Ganglion sind mittelgrosse Nervenzellen ziemlich gleichmässig verstreut — in seinem ventralen Theile erscheinen sie ein wenig dichter gedrängt. Die in den inneren Kniehöcker eingedrungenen Fasern finden ihre Fortsetzung in dem hinteren Vierhügelarm, durch welchen sie in den hinteren Vierhügel gelangen. Ein anderer kleiner Theil der Fasern aus der inneren Tractuswurzel zieht über den medialen Kniehöcker zum vorderen Vierhügel, und ein letzter, vielleicht ohne Unterbrechung im medialen Kniehöcker, direct in den hinteren Vierhügel. — Im hinteren Vierhügelarm ziehen aber auch Fasern gegen das Grosshirn, um — soweit darüber ein Urtheil erlaubt ist — die Grosshirnrinde zu erreichen. Die aus dem inneren Kniehöcker stammenden Hemisphärenbündel

scheinen den Temporallappen aufzusuchen, denn *Monakow* erhielt nach Exstirpation dieses Rindentheiles Atrophie des Ganglion genic. mediale.

Dritte oberflächliche Tractuswurzel, mittlere Wurzel, benannte *J. Stilling* jenen Faserzug, der zwischen beiden Kniehöckern hindurch zum vorderen Vierhügel gelangt.

Als tiefliegende Tractuswurzel könnte man jene Fasern bezeichnen, welche vor den Kniehöckern in den Hirnschenkelfuss abzweigen, im äussersten Theile desselben *(Wernicke)* kurz verweilen und sich dann dem sagittalen Marklager des Hinterhauptslappens als directe corticale Tractuswurzel anschliessen sollen (*Rd*, directes Hemisphärenbündel von *Gudden*). Die directe corticale Wurzel enthält wahrscheinlich Fasern von beiden Nervis opticis. *J. Stilling* will einen Theil dieser Fasern im Hirnschenkelfuss auch spinalwärts in die Pyramidenkreuzung verfolgt haben (Radix descendens). Doch erhalten diese absteigenden Bündel nach *Darkschewitsch* ihre Markumhüllung bereits bedeutend früher als die eigentlichen Sehnervenfasern und sind daher von ihnen zu trennen.

Im Tuber cinereum und in jenem Theile der Substantia perforata anterior, über welchen der Tractus hinwegzieht, liegen grosse gelb pigmentirte Ganglienzellen (basales Opticusganglion), die zuerst von *J. Wagner* beschrieben wurden. Aus ihnen entstammen durch ihr dickeres Caliber ausgezeichnete Nervenfasern, welche mit dem Tractus beim Menschen aber noch durch eine dünne Lage grauer Substanz von ihm geschieden) nach rückwärts ziehen (*CM*, *Meynert*'sche Commissur).

Diese Fasern verlassen aber bald wieder die Nachbarschaft des Tractus, durchziehen bogenförmig den Pes pedunculi und scheinen im Corpus subthalamicum ihr Ende zu finden.

Eine nicht zu übersehende Wurzel des N. opticus tritt aus dem Chiasma direct in das centrale Höhlengrau des dritten Ventrikels ein.

Sind beide Nervi optici degenerirt, so geht ein grosser Theil beider Tractus ebenfalls zugrunde und damit atrophiren laterale Kniehöcker, vordere Vierhügel und die hinteren Antheile der Thalami optici (Pulvinar), hingegen bleibt aber ein Rest des Tractus verschont, nämlich die *Meynert*'sche Commissur und die *Gudden*'sche Commissura inferior, welche — wie aus diesen Versuchen hervorgeht — beide mit dem Nervus opticus selbst nichts zu thun haben, also beim Schacte direct nicht betheiligt sind. — Da der innere Kniehöcker und der hintere Vierhügel ebenfalls keine Atrophie erkennen lassen, so muss man annehmen, dass die Fasern der Commissura inferior in der inneren Tractuswurzel verlaufen, die sie aber nicht

allein bilden; über die anderen Bestandtheile der inneren Tractuswurzel weiss man wenig Sicheres.

Zu den Hirntheilen, welche nach Opticusdegeneration atrophiren, gehört auch der Tractus peduncularis transversus von *Gudden* (Fig. 6, *Tpt*), der vor dem vorderen Vierhügel beginnt, schief über den Hirnschenkelfuss herabzieht und endlich in denselben einstrahlt; über seine anatomischen Beziehungen ist bisher wenig ermittelt worden.

Endlich findet *Darkschewitsch* nach Exstirpation eines Bulbus auch Atrophie eines Bündels, das an der der Operation gegenüberliegenden Seite den Tractus in der Gegend des Corpus geniculatum laterale verlässt, durch den Sehhügel und den Pedunculus conarii zur Zirbeldrüse gelangt und weiterhin durch den ventralen Theil der hinteren Commissur den Oculomotoriuskern (wieder an der Seite der Operation) erreichen und die reflectorische Pupillarreaction vermitteln soll.

Wir können demnach als primäre Centren des Sehnerven (eigentlich würde diese Bezeichnung den Ganglienzellen der Retina gebühren), den lateralen Kniehöcker, den vorderen Vierhügel und den Thalamus bezeichnen. Diese drei grauen Massen vermitteln die Beziehungen des Sehnerven zu anderen Hirntheilen (z. B. zu den Vierhügeln, zu den Ursprungskernen der Augenmuskeln), sowie mit der Hirnrinde (durch das sagittale Marklager des Hinterhauptslappens). Ausserdem besteht auch eine directe Verbindung des Sehnerven mit der Hirnrinde (die directe corticale Tractuswurzel).

Jene Theile der Hirnrinde, welche als die letzten Endstätten der optischen Bahnen anzusehen sind, **das corticale Sehcentrum** *(Co)*, kennt man bereits ziemlich genau. *Ferrier* und *Yeo* verlegen nach ihren experimentellen Erfahrungen das Sehcentrum in den Occipitallappen und den Gyrus angularis; *Séguin* glaubt annehmen zu dürfen, dass die Sehstrahlungen hauptsächlich im Cuneus enden und *Exner* kommt zu dem Schlusse, dass das Rindenfeld des Auges im Occipitallappen und der intensivste Theil desselben am oberen Ende des Gyrus occipit. primus zu suchen sei.

Trotz einzelner abweichender Anschauungen wird man doch nicht irre gehen, wenn man das corticale Sehcentrum in den Occipitallappen, und zwar am wahrscheinlichsten in den Cuneus verlegt; zugleich muss daran festgehalten werden, dass das Sehcentrum jeder Seite in partiell gekreuzter Weise mit beiden Augen verbunden ist.

Welche physiologische Beziehung aber zwischen Commissura inferior, Corpus geniculatum mediale und hinterem Vierhügel einerseits und dem eigentlichen centralen Sehapparate andererseits besteht, kann nicht angegeben werden. Ebensowenig wissen wir über die *Meynert*'sche Commissur mit Sicherheit zu sagen.

Es wären noch einige Worte über den feineren Bau der Vierhügel nachzuholen.

Man pflegt in den **vorderen Vierhügeln** eine Anzahl von Schichten zu unterscheiden, die sich allerdings in der Regel, namentlich an Karminpräparaten, nicht sehr scharf voneinander abheben.

Es wurde früher auf jenen deutlich sichtbaren Bogen von Markfasern aufmerksam gemacht (vgl. Fig. 126 und 127), welche an Querschnitten durch das vordere Vierhügelpaar über den Aquäductus hinwegziehen. Es wird dadurch ein den Aquäduct umgebendes graues Feld ziemlich scharf abgegrenzt, das centrale Höhlengrau; das Gebiet lateral und dorsal davon bis zu dem Arm des hinteren Vierhügels *Brqp* gehört dem vorderen Vierhügel an.

Wir treffen daselbst, von aussen nach innen vorschreitend (Fig. 127):

1. Einen dünnen peripheren Belag weisser Fasern, der wahrscheinlich direct aus dem Opticus stammt (Stratum zonale, oberflächliches Mark). — Bei den meisten Säugethieren ist diese Schicht so dünn, dass der beim Menschen weisse Vierhügel dort durch die untengelegene graue Substanz eine graue Farbe erhält.

2. Eine nicht sehr breite Schicht aus grauer Substanz mit wenigen und nur kleinen Ganglienzellen (periphere graue Schicht, Cappa cinerea, Stratum cinereum).

3. Graue Substanz mit kleinen Ganglienzellen und zahlreichen sagittal verlaufenden feinen Nervenfasern, die aus dem vorderen Vierhügelarme stammen (Strato bianco-cinereo superficiale, *Tartuferi*). *Ganser* zerlegt diese Schicht in drei Abtheilungen, von denen die äussere und die innere vorwiegend aus Fasern, die mittlere aus Grau besteht. Dieses Gebiet entspricht dem eigentlichen Kerne des vorderen Vierhügels *Nqa;* es ist aber schwer gegen die zweite Schicht abzugrenzen.

4. Die vierte Schicht, welche gegen die centrale graue Substanz um den Aquäduct deutlich abgegrenzt ist (Strato bianco-cinereo profondo, tiefliegendes Mark, Schleifenschichte), besteht aus grauer Substanz mit den gleichen Nervenzellen wie die früheren Schichten, allein die Nervenfasern werden gegen die Tiefe zu (und auch gegen das Dach des Aquäductus zu) immer dichter und verlaufen bogenförmig. Sie stammen wahrscheinlich zum grossen Theile aus der Schleife (vgl. pag. 259). Die innersten dieser Fasern haben zu den Vierhügeln keine weitere Beziehung, sie gehören der absteigenden Trigeminuswurzel an und kennzeichnen sich dadurch, dass ihnen sporadische, grosse, blasige Zellen, die mit den übrigen Nervenzellen dieser Gegend nicht verwechselt werden können, anliegen. Neben Trigeminus-

und Schleifenfasern befinden sich hier endlich noch jene Haubenbündel, welche sich gegen die Mittellinie wenden und in die fontainenartige Haubenkreuzung eingehen.

Die Kreuzung oberhalb des Aquäductes im Bereiche der vorderen Vierhügel wird also von Trigeminusfasern, Schleifenfasern und vielleicht auch von Haubenfasern aus der fontainenartigen Kreuzung gebildet; weitere Bestandtheile, z. B. Commissuren zwischen beiden vorderen Vierhügeln, sind daselbst höchst wahrscheinlich auch vorhanden.

In unmittelbarem Anschlusse an diese Kreuzung (Sagittalschnitte lassen dies erkennen) folgt nach vorne zu die **hintere Commissur.** Wir haben in derselben bereits ein Haubenbündel gefunden (Fig. 128), das zu dem Thalamus der anderen Seite hinüberzieht, sowie jenen Faserzug, welcher durch den Thalamus und die Zirbeldrüse zum Oculomotoriuskerne der anderen Seite gelangt. Die übrige bedeutend mächtigere Fasermasse der Commissura posterior ist noch nicht richtig erkannt; es scheint aber, dass Schleifenfasern, vielleicht auch Fasern aus dem hinteren Längsbündel und aus dem vorderen Vierhügelarm sich an der Kreuzung betheiligen. Jedenfalls muss man mit *Darkschewitsch* in der hinteren Commissur einen dorsalen und einen ventralen Antheil unterscheiden. In ersterem sollen auch Fasern aus dem tiefliegenden Vierhügelmark zur Hirnrinde der anderen Seite verlaufen.

Bei schwacher Vergrösserung lässt sich mitunter an den vorderen Vierhügeln auch eine leichte radiäre Streifung erkennen. Dieselbe rührt einerseits von den eindringenden Gefässen her, die diese Verlaufsrichtung einschlagen, andererseits biegen viele Schleifenfasern gegen die oberflächlichen Schichten in radiärer Direction ab. Andere von *Meynert* und *Tartuferi* beschriebene nervöse Radiärfasern dringen vom Vierhügel in die centrale graue Substanz um den Aquäductus ein und sollen die Verbindung mit den dort gelegenen Kernen der Augenmuskelnerven herstellen.

Hervorzuheben ist ferner die grosse Anzahl sehr fortsatzreicher Spinnenzellen im vorderen Vierhügelgebiete, wodurch diese Gegend ihre auffallende relative Härte und Festigkeit erlangen dürfte.

Der vordere Vierhügel steht daher mit folgenden Gehirntheilen sicher in Verbindung:

1. Mit dem Tractus opticus direct, durch den vorderen Vierhügelarm.

2. Mit dem lateralen Kniehöcker und dadurch indirect mit dem Tractus opticus.

3. Mit der Rinde des Occipitalhirns durch den vorderen Vierhügelarm und das sagittale Marklager.

4. Mit dem Rückenmarke (Hintersträngе) durch die mediale Schleife.

5. Mit den Kernen der Augenmuskelnerven.

Nach *Darkschewitsch* vertheilen sich beim Kaninchen die Tractuswurzeln hauptsächlich in den zwei vorderen Dritttheilen des vorderen Vierhügels derselben Seite, und zwar an seiner äusseren Peripherie, während die Fasern zur Grosshirnrinde von seiner medialen Seite ausstrahlen.

Wird der Occipitallappen eines neugeborenen Thieres zerstört, so atrophiren die gleichen Ganglienmassen, welche wir bei Verletzungen der Sehnerven zugrunde gehen sahen *(Gudden, Monakow, Ganser)*, nämlich das Corpus geniculatum laterale, der vordere Vierhügel und ein Theil des Thalamus opticus derselben Seite; fernerhin atrophiren aber auch der gleichseitige Tractus opticus und der Tractus peduncularis transversus.

Nach Zerstörung der Sehnerven geht in der dritten Schicht des vorderen Vierhügels hauptsächlich das äussere Marknetz zugrunde (das auch beim Maulwurfe und bei der Fledermaus schlecht entwickelt ist), es steht daher in directer Beziehung zum Tractus opticus, während die innere, tiefliegende Markabtheilung dieser Schicht auf dem Wege der inneren Kapsel mit der Hinterhauptsrinde verbunden ist; diese Markfasern atrophiren nämlich nach Zerstörung der eben gedachten Rindenpartien *(Ganser)*.

An den **hinteren Vierhügeln** (Fig. 125) unterscheiden wir zunächst ebenfalls ein Stratum zonale, unter welchem ein beim Menschen biconvexer grauer Körper, das Ganglion des hinteren Vierhügels, liegt; — die Ganglien beider Seiten gehen eine Strecke lang in der Mittellinie oberhalb des Aquäductes ineinander über, und enthalten meist kleine und nur wenige grosse Ganglienzellen; ventral-medianwärts reichen sie bis nahe an die absteigende Trigeminuswurzel heran. Aus dem vorderen und lateralen Theile dieser grauen Masse ziehen Fasern in den hinteren Vierhügelarm und von da wahrscheinlich zum Grosshirn, während ebenfalls durch den hinteren Vierhügelarm herantretende Fasern die hauptsächliche Verbindung mit der inneren Tractuswurzel vermitteln dürften. In den ventralen und lateralen Theil des Ganglions sieht man die Fasern der lateralen Schleife eintreten. Auch hier ist oberhalb des Aquäductes eine Kreuzung vorhanden, in welche ein Theil der lateralen Schleife eingeht.

Die Verbindungen des hinteren Vierhügels sind weitaus unklarer als die des vorderen, und zwar:

1. Mit der inneren Tractuswurzel indirect durch den medialen Kniehöcker (vielleicht auch direct).

2. Mit der Grosshirnrinde. (1. und 2. vermittelst des hinteren Vierhügelarmes).

3. Mit spinalwärts gelegenen Theilen (vorzüglich dem Acusticusgebiete) durch die laterale Schleife.

3. Nervus oculomotorius (gemeinsamer Augenmuskelnerv).

Die Wurzelbündel des Nervus oculomotorius entspringen aus mehreren Gruppen von Nervenzellen, welche im Gebiete des vorderen Vierhügels (und wohl auch nach vorne darüber ein wenig hinaus, am Boden des dritten Ventrikels) dorsal vom hinteren Längsbündel angetroffen werden (Fig. 126, 127, 128, *NIII*). Die Länge des gesammten Oculomotoriuskernes in sagittaler Ausdehnung beträgt circa 5 Millimeter.

Jener Theil des Oculomotoriuskernes, welcher nahe der Mittellinie unmittelbar dorsal dem hinteren Längsbündel aufliegt und sich durch seine grossen Zellen auszeichnet, wird auch Oculomotoriushauptkern genannt.

Zwischen diesem Kerne und dem Aquaeductus Sylvii liegen zahlreiche kleinere Zellen, namentlich in der cerebralen Hälfte des Oculomotoriusgebietes. Diese Zellen sind zu Gruppen vereinigt, von denen namentlich eine dorso-ventral langgestreckte, neben der Mittellinie, die mediale Oculomotoriuszellgruppe *(Edinger, Westphal)* constant ist und durch ein an ihrer lateralen Seite herabsteigendes Markbündel gut abgegrenzt wird (Fig. 127). Weniger scharf sammeln sich die lateral davon gelegenen Zellen zu einer Gruppe (*Westphal's* laterale Gruppe), die in querer Ausdehnung verlängert erscheint.

Auch der obere Oculomotoriuskern von *Darkschewitsch* dürfte mit diesen kleinzelligen Gruppen identisch sein.

In welcher Weise die Wurzelbündel des Nervus oculomotorius in schönen Bögen durch das hintere Längsbündel zunächst in die Haubenregion und weiter bis zu ihrer Austrittsstelle gelangen, ist ausführlich beschrieben worden. In den distalsten (hintersten) Querschnittsebenen, in welchen Wurzelfasern des Nervus oculomotorius auftreten, verlaufen diese durchwegs weit lateral und halten sich von der Raphe mehr entfernt.

Die Austrittsstelle der meisten Oculomotoriusfasern haben wir bekanntlich im Trigonum interpedunculare, namentlich im Sulcus oculomotorii zu suchen; nicht selten aber durchsetzen einzelne Bündel den Hirnschenkelfuss; jenes Bündel, welches mitunter als abnorme laterale Wurzel (pag. 58) zu sehen ist und ziemlich weit seitlich austritt, muss in gleicher Weise durch den Hirnschenkelfuss durchtreten.

Gudden hat für das Kaninchen einen halbgekreuzten Ursprung des Nervus oculomotorius nachgewiesen. Bei diesem Thiere zerfällt nämlich der Kern jeder Seite in zwei Abtheilungen; die ventrale Zellgruppe steht in Beziehung zu dem gleichseitigen Nerven, während aus der dorsalen Gruppe gekreuzte Fasern entspringen. Die ventrale Gruppe liegt ein wenig mehr cerebralwärts als die dorsale und zerfällt selbst wieder in zwei hintereinander gelegene Gruppen.

Es muss der Oculomotorius, wie jeder motorische Nerv, auch einen gekreuzten Ursprung haben; ein solcher gekreuzter Antheil scheint nun allerdings im Nervus trochlearis zu bestehen; da aber Oculomotorius und Trochlearis verschiedene Muskeln versorgen, so ist darin die Analogie mit der für jeden motorischen Nerven geforderten doppelten Ursprungsweise (vgl. Fig. 87) nicht hergestellt und wir werden demnach dahin gedrängt, auch für den Menschen die von *Gudden* beim Kaninchen nachgewiesene partielle Kreuzung der Oculomotoriuswurzeln als höchst wahrscheinlich zu acceptiren; wir dürfen dies um so eher, als im Oculomotoriusgebiete zahlreiche Fasern die Mittellinie überschreiten und ferner auch die meisten der vom Nervus oculomotorius versorgten Muskeln gleichzeitig bilateral zu arbeiten pflegen.

Am Gehirne junger Katzen kann man zwischen den Oculomotoriuskernen der beiden Seiten zahlreiche Commissurenfasern die Mittellinie überschreiten sehen; dieselben finden sich hauptsächlich in der hinteren (spinalen) Hälfte des Kerngebietes und werden frühzeitig markhaltig *(Nussbaum)*. Vielleicht sind sie es, welche den gekreuzten Ursprung des Nerven vermitteln.

Duval und *Laborde* haben auf eine gekreuzte Beziehung des Nervus oculomotorius zu dem contralateralen Ursprungskerne des Nervus abducens hingewiesen, welche durch die hinteren Längsbündel vermittelt wird. Es scheint, dass die betreffenden Fasern den Abducenskern an seinem cerebralen Pole verlassen, sich dem hinteren Längsbündel anschliessen, weiterhin aber etwas ventral in das Haubengebiet hinabsinken und sich nicht weit spinalwärts vom Oculomotoriuskerne in der dorsalen Haubenkreuzung auf die andere Seite begeben *(Nussbaum)*; dort treffen sie die Wurzelfasern des Oculomotorius, denen sie sich an ihrer medialen Seite anschliessen. — Hierdurch wäre die anatomische Grundlage gegeben für das physiologische Zusammenwirken des Musculus rectus externus der einen und des Musculus rectus internus der anderen Seite.

Nach den Reizversuchen, welche *Hensen* und *Völkers* am Hunde vorgenommen haben, stammen die einzelnen Endäste des Nervus oculomotorius aus verschiedenen, sagittal hintereinander angeordneten

Abtheilungen des Kernes, die sich anatomisch nur mangelhaft trennen lassen. Am weitesten cerebralwärts, vorne liegt beim Hunde der Ursprungskern für die Accommodationsnerven, hinter diesem entspringen die Nerven für den Sphincter iridis, dann für den Musculus rectus internus, rectus superior, levator palpebrae, rectus inferior und zumeist nach hinten für den Musculus obliquus inferior. Für den Menschen sind namentlich die Beobachtungen von *Kahler* und *Pick* massgebend; darnach würden die pupillären Fasern des Nervus oculomotorius in seinen vordersten Wurzelbündeln verlaufen; die hinteren Wurzelbündel sollen für die äusseren Augenmuskeln bestimmt sein und sich in eine laterale Gruppe (für Levator palpebrae, Rectus superior und Obliquus inferior, die auch functionell enge miteinander verknüpft sind) und in eine mediale Gruppe (für Rectus internus und Rectus inferior) trennen lassen.

Es muss angenommen werden, dass der Oculomotoriuskern einerseits mit dem centralen Sehapparate, sowie andererseits mit motorischen Partien der Hirnrinde in enge Verbindung gesetzt sei; doch sind alle Kenntnisse, die wir diesbezüglich besitzen, noch sehr mangelhaft.

In ersterer Beziehung muss zunächst auf jene Radiärfasern hingewiesen werden, die aus dem Kern des vorderen Vierhügels gegen das centrale Höhlengrau, in welchem der Oculomotoriuskern eingebettet ist, hinstreben (pag. 284). *Darkschewitsch* findet, dass von seinem oberen Oculomotoriuskerne Fasern zu dem ventralen Theile der hinteren Commissur ziehen, weiterhin durch die Glandula pinealis und den Zirbelstiel passiren und in der Gegend des Corpus geniculatum laterale den Tractus opticus erreichen (pag. 282). — Nach der Anschauung *Bechterew's*, die aber anatomisch nicht genügend gestützt wird, sollen jene centripetalen Fasern des Sehnerven, welche zur reflectorischen Contraction der Pupille dienen, nicht im Tractus opticus nach hinten verlaufen, sondern bereits in der Gegend des Chiasma in die Gehirnsubstanz eintreten und im centralen Höhlengrau des dritten Ventrikels ungekreuzt zum Oculomotoriuskerne ziehen.

Die Verbindung des Oculomotoriuskernes mit der Grosshirnrinde dürfen wir wahrscheinlich in solchen Fasern suchen, welche vom Kerne ausgehend zur Raphe gelangen, sich dort spitzwinklig kreuzen und ventralwärts gegen den Hirnschenkelfuss ziehen, dem sie sich an seiner medialen Seite anlegen. Zu welcher Gegend der Grosshirnrinde aber diese Bündel vom Oculomotoriuskerne durch den Stabkranz ziehen, ist bisher noch nicht festzustellen gewesen. Das Gleiche gilt für die Beziehungen der beiden anderen Augenmuskelnerven zur Grosshirnrinde. — Da bei corticalen (namentlich syphilitischen) Erkrankungen als einziges Symptom von Seite der Augenmuskelnerven

Ptosis vorkommen kann, so scheinen die für den Levator palpebrae bestimmten cerebralen Bahnen sich auf ihrem Wege zu der Hirnrinde von denen für die anderen Augenmuskeln zu trennen. — Das Rindencentrum für den Levator palpebrae hat man im Gyrus angularis gesucht, da circumscripte Erkrankungen dieser Rindenpartie mitunter mit Lähmung des contralateralen Augenlides angetroffen werden.

4. Nervus trochlearis (Rollmuskelnerv, oberer Augenmuskelnerv, Nervus patheticus).

Der Ursprungskern des Nervus trochlearis (vorderer Trochleariskern) ist als distale Fortsetzung des Oculomotoriuskernes anzusehen und in der Regel von diesem nicht sehr scharf getrennt. Er liegt ebenfalls dorsal vom hinteren Längsbündel (Fig. 125, *NIV*), und zwar theilweise in einer vertieften Rinne desselben. Da der Trochleariskern in einer Querschnittsebene situirt ist, welche dem vorderen Theile des hinteren Vierhügels entspricht, der Austritt dieses Nerven aber erst weiter hinten durch das vordere Ende des vorderen Marksegels erfolgt, so ergibt sich, dass die Wurzelbündel des Trochlearis intracerebral eine Strecke weit spinalwärts verlaufen müssen, um zur Austrittsstelle zu gelangen. — Doch gestaltet sich dieser Verlauf noch etwas complicirter. Die aus der lateralen Seite des Kernes entspringenden Wurzelfasern ziehen nämlich an der dorsalen Fläche des hinteren Längsbündels lateralwärts (Ursprungsschenkel, Kernschenkel), sammeln sich dann medial von der absteigenden Trigeminuswurzel zu zwei bis drei runden Bündeln, welche weiterhin direct spinalwärts (und ein wenig dorsalwärts) umbiegen (Mittelstück, absteigender Schenkel, Fig. 124, IV^1). Den Beginn des vorderen Marksegels erreichen sie neben dem dorsalen Ende der absteigenden Trigeminuswurzel; hier wenden sie sich im scharfen Bogen medianwärts und ziehen im Dache des Aquäductes (respective des proximalen Winkels des vierten Ventrikels), das sie an dieser Stelle fast ausschliesslich darstellen (Fig. 124, IV^2), quer nach der anderen Seite, um dort neben dem Bindearm auszutreten (Fig. 124, IV^3, Wurzelschenkel, Austrittsschenkel). Die Trochleariskreuzung im vorderen Marksegel gehört zu den am meisten sicher gestellten Thatsachen der feineren Hirnanatomie; es ist aber nicht unmöglich, dass ein, allerdings sehr geringer, Antheil der Trochlearisfasern ungekreuzt in die Wurzel der nämlichen Seite übergeht, so dass auch für den Trochlearis das allgemeine Gesetz über die partielle Kreuzung der motorischen Nervenwurzeln gelten würde; nur überwiegen hier ausnahmsweise die gekreuzten Wurzelbündel. *J. Stilling* beschreibt eine feine Wurzel, welche, aus dem Kleinhirne kommend, durch die Lingula cerebralwärts verläuft

und sich, vielleicht ungekreuzt, dem Trochlearis anlegt. Eine rundliche Gruppe kleinster Nervenzellen, die sich spinalwärts unmittelbar an den eigentlichen (vorderen) Trochleariskern anschliesst (vgl. Fig. 124 ohne Bezeichnung), wurde von *Westphal* auch mit dem Nervus trochlearis in Beziehung gebracht (*Westphal*'scher oder hinterer Trochleariskern).

Die Verbindungen des Trochleariskernes mit dem Grosshirne (auf dem Wege der Raphe), mit den vorderen Vierhügeln und mit dem hinteren Längsbündel dürfen wir uns ähnlich vorstellen, wie wir dies beim Oculomotoriuskerne gesehen haben.

Studirt man den intracerebralen Verlauf des Nervus trochlearis bei Thieren, so springen einige wichtige Verschiedenheiten in die Augen, welche namentlich sein Verhalten zur absteigenden Trigeminuswurzel betreffen. Beim Affen, bei welchem dieser Nerv relativ sehr gut entwickelt ist, finden wir die gleichen Verhältnisse wie beim Menschen wieder. Bei der Katze und beim Hunde liegt sein absteigendes Stück lateral von der absteigenden Trigeminuswurzel; beim Pferde legt sich das Trochlearisbündel der absteigenden Trigeminuswurzel lateral so dicht an, dass die Gesammtheit ihrer Fasern nicht, wie bei den meisten Thieren, am Querschnitte eine gerade Linie bildet, sondern zu einem medianwärts convexen Bogen hinausgedrängt wird; an der Stelle, wo die Trochleariswurzel sich medianwärts zum vorderen Marksegel wendet, durchbricht sie den dorsalsten Theil der Trigeminuswurzel und ist derart mit ihr verflochten, dass einzelne der leicht kenntlichen runden Trigeminuszellen in das Bündel des Trochlearis gerathen. Bei niederen Säugethieren (Nagern) ist die Durchflechtung von Trochlearis- und Trigeminusbündeln mitunter noch inniger. Bei allen Säugern und auch bei Vögeln kann man die Trochleariskreuzung sehr klar beobachten.

Es ist nicht auszuschliessen, dass das hintere Längsbündel mit dem Kerne oder den Wurzelfasern des Nervus trochlearis Verbindungen eingeht; allein für eine gekreuzte Beziehung dieser Wurzelfasern zum Abducenskerne *(Duval* und *Laborde)* ergeben wenigstens die Untersuchungen an jungen Katzen keinen Anhaltspunkt *(Nussbaum)*.

5. Nervus abducens (der äussere Augenmuskelnerv, sechstes Paar, Nervus oculomotorius externus).

Obwohl in der Reihe der Gehirnnerven erst als sechster aufgeführt, soll der Nervus abducens schon hier der Zusammengehörigkeit wegen im Anschlusse an die übrigen Augenmuskelnerven abgehandelt werden.

Den Ursprungskern des Nervus abducens (Facialis-Abducenskern, oberer Facialiskern, Fig. 119, *NVI*) haben wir in der dorsalen Haubenregion, in der Nachbarschaft des Facialisknies angetroffen, und

zwar als eine ziemlich scharf begrenzte, fast kugelrunde, nur in sagittaler Richtung etwas gestreckte Anhäufung von grossen sternförmigen Zellen. Die einzelnen Wurzelbündel des Abducens, welche in leichtgeschwungenem Bogen dorso-ventral die Haubenregion durchziehen, legen sich an den medialen Rand des Kernes an, umkreisen ihn dorsalwärts, gelangen theilweise bis an seine laterale Seite und senken sich dabei successive in ihn ein, um sich mit den Fortsätzen der grossen Zellen zu verbinden. Ein sehr kleiner, leicht zu übersehender Theil der Abducensfasern wendet sich schon unterhalb des Kernes medianwärts; diese gelangen an die Raphe, scheinen bis zum dorsalen Ende derselben zu ziehen und dann an der anderen Seite unter dem aufsteigenden Stücke des Facialisknies in den gekreuzten Abducenskern einzugehen.

Da die Facialiswurzel während eines grossen Theiles ihres Verlaufes dem Abducenskerne anliegt und thatsächlich Fasern, die aus diesem Kerne zu kommen scheinen, sich dem Facialis anschliessen, konnten Bilder entstehen, welche einen partiellen Ursprung des Nervus facialis aus dieser Zellgruppe vortäuschten. Allein durch *Gudden* und *Gowers* ist nachgewiesen, dass der Nervus facialis keine Beziehung zu der in Rede stehenden grauen Masse hat und dass diese anscheinend aus dem Abducenskerne stammenden Fasern, welche sich dem Facialis zugesellen, jenen blos durchsetzen.

Die Verbindung des Abducenskernes mit dem Grosshirne dürfte durch Fibrae arcuatae stattfinden, welche sich in der Raphe kreuzen und ventralwärts zu den Pyramidensträngen verlaufen. — Auf die Beziehung des Abducenskernes zum hinteren Längsbündel und namentlich auf seine dadurch vermittelte Betheiligung an der Bildung des contralateralen Nervus oculomotorius wurde bereits hingewiesen.

Vom Abducenskerne soll ein directes deutliches Faserbündel zur oberen Olive gehen (Stiel der oberen Olive, Fig. 144, *Ost*); da letztere zu dem Hörnerven in inniger Beziehung steht, so wäre damit vielleicht die Bahn nachgewiesen, welche eine reflectorische Seitenwendung der Augen nach der Geräuschquelle vermitteln könnte.

Eine Erkrankung der Kerne für die Augenmuskelnerven, welche (wenigstens in manchen Fällen) der Poliomyelitis analog ist, bezeichnet man mit *Wernicke* als Poliencephalitis superior oder nucleare Augenmuskellähmung (Ophthalmoplegia externa nuclearis sive progressiva).

6. Nervus trigeminus (der dreigetheilte Nerv, Par quintum).

Denken wir uns durch die Substanz der Brücke eine Linie von der Austrittsstelle des Nervus trigeminus ein wenig spinalwärts gegen

den Winkel gezogen, den Boden und Decke der Rautengrube miteinander bilden, so stossen wir auf ein Gebiet (vgl. Fig. 121), in welchem Wurzelfasern des N. trigeminus aus sehr verschiedenen Gegenden des Centralnervensystems mit einigen neuen Ursprungskernen dieses Nerven zusammentreffen, daher dieses Gebiet auch als Convolutio trigemini bezeichnet wird.

Wir werden die verschiedenen hier zusammenströmenden Wurzelbündel leichter dem Gedächtnisse einprägen, wenn wir uns vor Augen halten, dass dieselben aus allen vier Richtungen (vom Rückenmarke und vom Grosshirne, von der Seite und von der Mitte) herstammen und sich mit weiteren Bündeln, welche in dieser Gegend selbst (aus dem motorischen und dem sensiblen Trigeminuskerne, Fig. 121 und 143 *NVm* und *NVs*, Fig. 142 *Nm* und *Ns*) entstehen, zur Bildung der beiden peripheren Trigeminuswurzeln vereinigen.

Wie wir gesehen haben (pag. 50), tritt der N. trigeminus mit zwei Wurzeln, einer kleineren, vorderen motorischen (Portio minor) und einer weitaus stärkeren, hinteren sensiblen (Portio major) aus der Brücke aus. Beide Wurzeln haben vollständig differente Ursprungsgebiete.

Die Austrittsstelle des Trigeminus an der Brücke liegt cerebralwärts von jener Gegend der Haubenregion, in welcher sich die zusammenströmenden Wurzeln sammeln (Fig. 142 und 143); daher erscheint auch bei der von uns gewählten Querschnittsrichtung nie der ganze Verlauf der Nerven durch die Brücke. — Die sensible Wurzel, *Rs* (Fig. 142), zieht von der Oberfläche in gerader Linie bis zur Convolutio trigemini, die motorische, *Rm*, in einem cerebralwärts convexen Bogen. Wir wollen nun die Provenienz der einzelnen Wurzelfasern betrachten.

1. Weitaus der bedeutendste aller Trigeminusursprünge lässt sich bis in die Gegend der zweiten Cervicalnerven hinab verfolgen. Wir haben aussen um die Substantia gelatinosa herum jenes proximalwärts immer mehr anwachsende, halbmondförmige Bündel kennen gelernt, welches als **aufsteigende Trigeminuswurzel** (Racine bulbaire) bezeichnet wird, *Va* in Fig. 110 bis 120 und 143, *1* in Fig. 142. Ob der Ursprung dieser Fasern in der Substantia gelatinosa (die wir histologisch noch gar nicht verstehen) oder in den Zellen der Hinterhörner *(Bechterew)* zu suchen ist, kann noch nicht ganz sicher angegeben werden; doch muss letztere Anschauungsweise, namentlich auch nach Längsschnitten, als die wahrscheinlichere gelten. Man sieht nämlich zahlreiche feine Bündel aus dem Centrum des Hinterhornes die Substantia gelatinosa quer durchsetzen und sich proximalwärts der Trigeminuswurzel anschliessen. Da aber Reste der Substantia gelatinosa

in der Concavität dieser Trigeminuswurzel bis gegen ihre Umgebung hin eingelagert sind, so muss sie doch auch in irgend einer, nicht näher bekannten Beziehung zum Trigeminus stehen.

Längsschnitte, welche man parallel zum Boden der Rautengrube anlegt, lassen die aufsteigende Trigeminuswurzel in ihrem ganzen Verlaufe verfolgen und zeigen deutlich, dass sie ausschliesslich in die sensible Wurzel umbiegt (Fig. 143).

2. Einen **lateralen** Zuwachs scheint der Trigeminus durch Bündel zu erhalten (Fig. 142, *3*), welche aus dem Kleinhirnmarke an der lateralen Seite des Bindearmes herabsteigen; auch sie schliessen sich der sensiblen Wurzel an; *Bechterew* leugnet diesen Kleinhirnursprung.

3. Von der **Mittellinie** her gelangen nicht unbedeutende Mengen von Fasern an den Trigeminus. Sie verlaufen mehr oder minder schief auf die Schnittebene unter dem Ependym des Ventrikels und durchsetzen auch gelegentlich das hintere Längsbündel; theilweise sind sie in Fig. 121, *Vx*, zu sehen. Es sind dies jedenfalls Fasern von verschiedener Bedeutung:

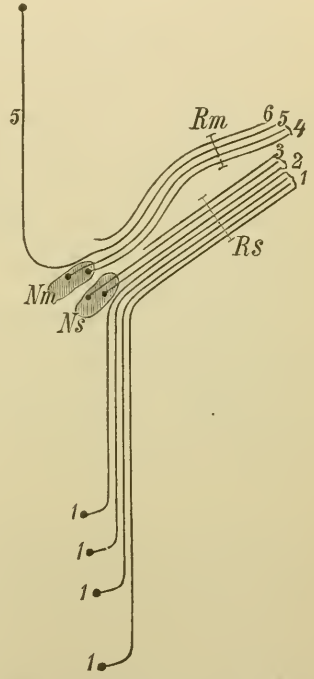

Fig. 142. Schema des centralen Ursprunges vom Nervus trigeminus. *Rs* sensible Wurzel, *Rm* motorische Wurzel, *Ns* sensibler Kern, *Nm* motorischer Kern, *1* aufsteigende Wurzel, *5* absteigende Wurzel.

a) Wurzelfasern, welche aus dem motorischen Kerne der anderen Seite, vielleicht auch aus dem sensiblen Kerne stammen.

b) Hirnschenkelfasern, welche auf dem Wege durch die Raphe die Ursprungskerne des N. trigeminus mit der Grosshirnrinde in Connex setzen und daher nicht als Wurzelfasern anzusehen sind.

c) Die sogenannte gekreuzte absteigende Wurzel von *Meynert*; dieser Forscher gibt an, dass der Trigeminus aus den grossen dunkel pigmentirten Zellen des Locus coeruleus (Substantia ferruginea) eine Bereicherung erfährt, und zwar durch Bündel, welche von dieser Zellgruppe dicht unter dem Boden des Ventrikels medianwärts zur Raphe ziehen und nach ihrer Kreuzung, die hinteren Längsbündel durchflechtend, und nur wenig spinalwärts gewandt, zur sensiblen Trigeminuswurzel

gelangen. Einzelne pigmentirte Zellen des Locus coeruleus kann man bis tief in die Substanz der Haube hinein verfolgen, andere im Dache des Ventrikels sehen.

4. Aus dem Gebiete des Mittelhirns, von oben her, erhält der N. trigeminus einen wichtigen Zufluss an dicken Fasern, welche die **absteigende Wurzel** (Radix descendens, vordere Wurzel, trophische Wurzel von *Merkel*) darstellen (Fig. 122, 124 bis 127 und 143 *Vd* und Fig. 142, 5).

Die grossen, runden, blasigen Zellen (45 bis 60 μ im Durchmesser), aus denen die Fasern der absteigenden Wurzel entspringen, bilden keine compacte Gruppe, sondern sind sowohl einzeln als auch zu kleinen Träubchen vereinigt am Rande des centralen Höhlengraues bis in die Gegend der vorderen Vierhügel zu verfolgen. In Grösse und Form gleichen sie übrigens sehr den Zellen der Substantia ferruginea und letztere zeigen bezüglich des Pigmentgehaltes alle Uebergänge zu den benachbarten, ganz pigmentlosen Zellen der absteigenden Wurzel.

Der Querschnitt der absteigenden Trigeminuswurzel bildet eine lange, lateralwärts leicht convexe (bei den meisten Thieren ganz gerade) Figur, welche sich an das hintere Längsbündel und die Zellen der Substantia ferruginea anschliesst; dem medialen Rande der absteigenden Wurzel liegen die beschriebenen Zellen und Zellhäufchen an.

Je weiter wir gegen das Gehirn vorschreiten, desto geringer wird anscheinend hier die Anzahl der Faserquerschnitte; in der Gegend der vorderen Vierhügel zeigen die wenigen noch deutlich sichtbaren Fasern die Tendenz an der äusseren Begrenzung des centralen Höhlengraues, sich gegen die Mittellinie oberhalb des Aquäductes zu wenden; einzelne gelangen auch dahin, wie sich aus dem ausnahmsweisen Vorkommen einer oder mehrerer der charakteristischen blasigen Zellen ergibt.

Wir dürfen uns vorstellen, dass die absteigende Trigeminuswurzel, die sich der Portio minor (nach der Meinung *Bechterew's* aber der Portio major) anschliesst, folgendermassen aufzufassen ist: Die grossen Zellen geben die Ursprungsstätte ab für die spinalwärts ziehenden dicken Wurzelfasern; diese Zellen haben aber auch einen cerebralen Pol, aus welchem eine weitaus feinere Nervenfaser entspringt, die im Dache des Aquäductus über die Mittellinie zum Grosshirne zieht. Es wird demnach die absolute Anzahl der Nervenfasern in dem die absteigende Trigeminuswurzel enthaltenden Bündel spinalwärts nicht grösser, es nimmt nur die relative Menge der dickeren Fasern zu.

5. **Mittlere Wurzeln** des Trigeminus.

a) Aus dem sensiblen Trigeminuskerne (accessorische Kerne). Er besteht aus einer Anzahl kleinerer, unregelmässiger Anhäufungen grauer Substanz, mit eingestreuten kleinen Nervenzellen.

Jener Theil des Trigeminusstammes, der ventral von diesem Kerne bis zu den queren Brückenfasern liegt, erhält in Folge der Durchflechtung mit der hier umbiegenden aufsteigenden Wurzel eine eigenthümliche charakteristische Streifung; in Fig. 121 ist dies deutlich zu sehen. Der sensible Trigeminuskern besitzt eine nicht unbeträchtliche (etwa 4—5 Millimeter) sagittale Ausdehnung und darf wohl nicht mit der Substantia gelatinosa identificirt werden, eher mit der eigentlichen grauen Substanz der Hinterhörner.

b) Der motorische Trigeminuskern (oberer Trigeminuskern, Noyau masticateur) ist von dem sensiblen Kerne leicht zu unterscheiden. Er liegt der sensiblen Wurzel medial an und bildet eine einheitliche, runde, graue Masse mit grossen, vielstrahligen Nervenzellen. Seine Sagittalausdehnung ist beträchtlich geringer, als die des sensiblen Kernes. Die Hauptmasse der motorischen Wurzel entspringt hier. Wir dürfen ihn als das proximale Ende jenes Theils des Vorderhornes (inclusive Seitenhornes) betrachten, welcher gelegentlich der Pyramidenkreuzung von der centralen grauen Masse abgetrennt wurde (Fig. 143).

Wenn wir das Gesagte zusammenfassen, so sammelt die sensible Wurzel ihre Fasern (Fig. 142):

1. Aus der aufsteigenden Wurzel, *1.*
2. Aus dem sensiblen Kerne, *2.*
3. Aus dem Kleinhirne, *3.*
4. Aus der Substantia ferruginea der anderen Seite.

Die motorische Wurzel wird gebildet von Fasern:

1. Der absteigenden Wurzel, *5.*
2. Aus dem motorischen Kerne derselben Seite, *4.*
3. Aus dem motorischen Kerne der anderen Seite, *6.*

Die **Verbindungen der Trigeminuskerne mit dem Gehirne** werden, schon in Anbetracht der so verschiedenartigen Ursprungsstellen dieses Nerven, sehr mannigfaltige sein müssen.

Gar nichts wissen wir über die centralen Beziehungen der aufsteigenden Wurzel. Die centralen Bahnen der absteigenden Wurzel sahen wir im Bereiche des vorderen Vierhügelpaares oberhalb des Aquaeductus Sylvii die Mittellinie überschreiten. Ferner hatten wir Fasern angenommen, welche vom sensiblen und vom motorischen Kerne auf dem Wege der Raphe zu den Hirnschenkelbahnen gelangen.

Das Rindenfeld für die vom N. trigeminus versorgten Muskeln liegt vielleicht im unteren Dritttheile der vorderen Centralwindung und den angrenzenden Partien der mittleren und unteren Stirnwindung.

Auch eine einseitige Läsion der Rinde, und zwar linkerseits, soll genügen, um die Kaumuskeln beider Seiten zu lähmen *(Hirt)*.

7. N. facialis (Gesichtsnerv, N. communicans faciei, Portio dura paris septimi).

Der Ursprungskern des N. facialis liegt in nächster Nähe jener Stelle, wo der Stamm des Nerven aus dem Gehirne austritt; dennoch müssen die Wurzelfasern innerhalb der Gehirnsubstanz einen grossen Umweg machen; wiederholt schlagen sie eine falsche Richtung ein, die sie bald wieder verlassen, bis es ihnen endlich nach langem Umherirren glückt, den Ausweg aus dem Gefängnisse, der ihnen durch das Zusammenrücken verschiedener Gebilde noch möglichst enge gemacht wird, zu finden.

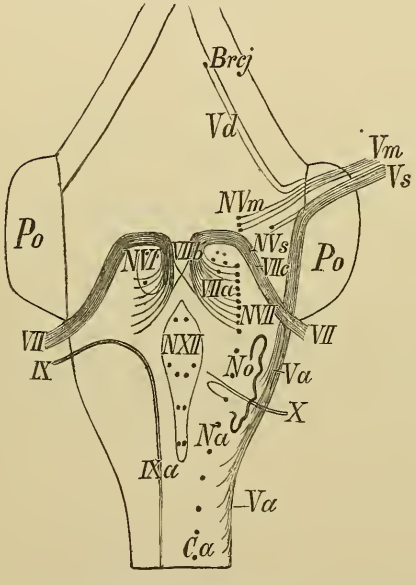

Fig. 143. Schematischer Basalschnitt der Medulla oblongata. *Po* Brücke, *Brcj* Bindearm, *Va* aufsteigende, *Vd* absteigende, *Vm* motorische, *Vs* sensible Trigeminuswurzel, *NVm* motorischer, *NVs* sensibler Trigeminuskern, *NVII* Facialiskern, *VIIa*, *b*, *c* Facialiswurzel, *VII* Austrittsstelle des N. facialis, *NVI* Abducenskern, *IXa* aufsteigende Glossopharyngeuswurzel, *IX* ihre Austrittsstelle, *No* Nucleus olivaris, *X* Nervus vagus (oder Glossopharyngeus) mit dem Ursprunge einzelner feiner Fasern aus dem Nucleus ambiguus, *Na*. — *Ca* Vorderhorn des Rückenmarkes, *Ca*, *Na* *NVII*, *NVm* Säule der motorischen Ursprungskerne.

Mit Sicherheit ist nur ein einziger Ursprungskern des N. facialis bekannt (vorderer, unterer Facialiskern) (Fig. 117, 118, 119 und 143, *N VII)*. Derselbe beginnt in den distalsten Brückenregionen und erstreckt sich etwa 4 Millimeter weit cerebralwärts. Er liegt in der Formatio reticularis medial von der aufsteigenden Trigeminuswurzel, näher den Trapezfasern als der Ventrikeloberfläche. Dieser Kern ist sehr deutlich charakterisirt und nicht leicht mit anderen benachbarten Gebilden (z. B. obere Olive) zu verwechseln.

In einer mit Karmin sich dunkel färbenden Grundsubstanz, welche durch unregelmässig durchziehende Markfasern (Wurzelfasern

des Facialis) vielfach zerklüftet erscheint, liegen grosse, leicht pigmentirte Nervenzellen. Wir müssen diesen Kern als eine Verdichtung der grauen Substanz in der Formatio reticularis lateralis, also als Fortsetzung des abgetrennten Theiles vom Vorderhorne ansehen. Cerebralwärts entspricht ihm (ohne direct in ihn überzugehen) der motorische Trigeminuskern, spinalwärts sind es die Ursprungsgebiete der motorischen Antheile des N. glossopharyngeus und vagus, welche die Continuität des Facialiskernes mit der grauen Säule des Rückenmarkes herstellen. Aus diesem Ursprungskerne des N. facialis sieht man die Wurzelfasern einzeln oder nur zu ganz dünnen Bündeln geordnet austreten, und schwach convergirend in leichtem Bogen ein wenig proximalwärts gegen den dorsal vom hinteren Längsbündel gelegenen Theil des Bodens der Rautengrube hinstreben *(VII a)*. Dieses Stück des Verlaufes nennt man Kernschenkel (Ursprungsschenkel, aufsteigende Facialiswurzel).

Knapp neben der Mittellinie, dorsal vom hinteren Längsbündel, welches dadurch vom Ependym des vierten Ventrikels weggedrängt wird, biegen die Facialisfasern, nunmehr zu einem, am Querschnitte ovalen, compacten Bündel vereinigt, direct in die sagittale Richtung um und ziehen nun neben dem Sulcus longitudinalis, den Ventrikelboden merklich hervorwölbend (Eminentia teres), etwa 5 Millimeter weiter cerebralwärts *(VII b*, Fig. 119, 120 und 143*)*. Dieses Verlaufsstück, das Zwischenstück (Mittelstück, aufsteigender Schenkel, Facialiskern, Fasciculus teres, constante Wurzel des Trigeminus von *Stilling*) nimmt anfänglich noch an Querschnitt zu, indem es fortwährend weiteren Zuzug aus dem Facialiskerne erhält.

Aus dem eben geschilderten Verlaufe neben der Mittellinie biegt die Facialiswurzel plötzlich lateralwärts unter rechtem Winkel um (Fig. 120), verläuft eine Strecke weit bogenförmig unter dem Ependym, dorsal vom Abducenskerne, wendet sich an dessen lateraler Seite in die Haubenregion hinein (Fig. 119) und zieht nun ventral-, lateral- und distalwärts in ziemlich gerader Linie, zwischen aufsteigender Trigeminuswurzel und Facialiskern hindurchpassirend, bis zu ihrer Austrittsstelle, *VII c* (Austrittsschenkel, austretende Wurzel) (Fig. 118).

Diese doppelte Umbiegung des Facialis wird Facialisknie, Genu nervi facialis, genannt.

Man kann daher an einem Schnitte (Fig. 119) den Facialiskern mit dem Kernstücke und das Austrittsstück (lateral von ersterem) zusammen mit dem Zwischenstücke bekommen, doch so, dass alle drei Stücke der Wurzel anscheinend untereinander in keinem directen Zusammenhange stehen.

Es wären noch einige Zusätze zu dem bisher Gesagten zu machen:

Aus dem Facialiskerne ziehen auch Fasern über die Mittellinie, um zu der Wurzel der anderen Seite zu gelangen (Fig. 143); sie sind wahrscheinlich in dem Bündel schön geschwungener Fasern enthalten, die zwischen hinterem Längsbündel und Zwischenstück an die Raphe treten (Fig. 119 und 120). Fasern vom Kerne durch die Raphe zur Pyramidenbahn, respective zur contralateralen Grosshirnhemisphäre (unterer Theil der vorderen Centralwindung mit Ausschluss des untersten Stückes nach *Exner*), müssen wir jedenfalls annehmen, und können solche auch in dem eben erwähnten Bündel, sowie in den zerstreuten Bogenfasern der Formatio reticularis suchen. Dem Austrittsschenkel sollen sich auch Fasern aus den anliegenden Nervenzellen anschliessen *(Laura)*.

Da der sogenannte obere Facialis (für den Musculus orbicularis oculi und M. frontalis) bei centralen Facialiserkrankungen in der Regel nicht mit ergriffen ist, so hat man für diese im Facialis verlaufenden Nervenzweige eine andere Ursprungsstätte gesucht; dabei ist man auf den Abducenskern gerathen, wie bereits oben erwähnt wurde; doch hat dieser „obere Facialiskern" oder „Facialis-Abducenskern" thatsächlich keine Beziehung zum Facialis. Wahrscheinlicher ist es aber, dass im Facialiskerne bereits alle Theile dieses Nerven vertreten sind, dass erst in den Verbindungen des Kernes zum Grosshirn eine Sonderung in oberen und unteren Facialis eintritt und daher die Centren für ersteren an einer, wenn wir so sagen dürfen, gegen Erkrankungen geschützteren Stelle der Hirnrinde zu suchen sind, als die für den unteren Ast.

Bei Thieren ist das Zwischenstück meist so kurz, dass es sich auf einen das Kernstück mit dem Austrittsstücke verbindenden Bogen reducirt, welcher den Abducenskern in sich fasst.

8. Nervus acusticus (Hörnerv, Portio mollis paris septimi, Nervus auditivus).

Ein Uebelstand, der auf Rechnung der Anatomen zu schreiben ist, macht sich, wie an anderen Stellen des Centralnervensystems, im Ursprungsgebiete des N. acusticus ganz besonders geltend; es ist dies die unsichere, wechselnde Bezeichnung der einzelnen Kerne, aus denen dieser Nerv entspringt, sowie der Wurzeln, die ihn zusammensetzen. Namentlich trägt auch die verschiedenartige Auffassung der Bezeichnungen für die relative Lage (vorne, hinten, oben, unten) Schuld an dieser nur schwer zu übersehenden Verwirrung in der Benennung.

Es gibt aber auch Umstände, welche in den anatomisch-physiologischen Verhältnissen des N. acusticus selbst gelegen sind und uns das Verständnis der centralen Acusticusverbindungen wesentlich erschweren:

1. Haben wir es entschieden mit zwei oder vielleicht sogar drei verschiedenen Nerven zu thun, welche zusammen den Acusticusstamm bilden; diese sind: *a)* der Nervus cochleae, der eigentliche Gehörnerv; *b)* der Nervus vestibuli, der für die Bogengänge bestimmt, mit dem Hören nichts zu thun hat; *c)* vielleicht auch der Nervus intermedius Wrisbergi (Portio intermedia), der sich dem N. facialis anschliesst.

2. Haben die verschiedenen Untersuchungsmethoden Resultate ergeben, die häufig nicht gut in Einklang zu bringen sind, ja zum Theile sich diametral entgegenstehen.

Bei der grossen Unklarheit, die demgemäss noch bezüglich des centralen Ursprungs des N. acusticus herrscht, sollen vorzüglich nur jene Anschauungen Berücksichtigung finden, die den Thatsachen am meisten zu entsprechen scheinen, ohne dass wir uns darauf einlassen werden, alle davon abweichenden Angaben in Erwägung zu ziehen.

Allgemein pflegt man zwei periphere **Wurzeln** des N. acusticus anzunehmen, obwohl auch in dieser Beziehung keine Einigung erzielt wurde.

Diese beiden Wurzeln sind leicht dadurch auseinanderzuhalten, dass sich das Corpus restiforme, *Crst* (Fig. 144), zwischen dieselben hineindrängt; alle Fasern, welche aussen vom Strickkörper zum Acusticusstamme ziehen, bilden demnach die laterale Wurzel, *Rl*; jene Fasern hingegen, welche sich zwischen Strickkörper und aufsteigender Trigeminuswurzel, *Va*, durchdrängen, stellen die mediale Wurzel, *Rm*, dar. Legt man eine Reihe von Querschnitten durch das Acusticusgebiet an, in der Weise, wie wir dies vom Rückenmarke an aufsteigend gethan haben, so sieht man, dass in den tiefsten Schnitten (etwa ein wenig tiefer als Fig. 117) die laterale Wurzel früher als die mediale auftritt, dass aber andererseits letztere noch merklich weiter cerebralwärts zu sehen ist, während die laterale Wurzel bereits nicht mehr besteht. Damit erklären sich die anderen häufig gebrauchten Bezeichnungen für die beiden Acusticuswurzeln: mediale oder tiefe Wurzel = obere, vordere Wurzel, laterale oder oberflächliche Wurzel = untere, hintere Wurzel. In übereinstimmender Weise wird angegeben *(Forel, Onufrowicz, Flechsig, Bechterew)*, dass die laterale Wurzel in den Nervus cochlearis und die mediale Wurzel in den Nervus vestibularis übergeht. Demnach muss die laterale Wurzel, die auch Radix cochlearis zu nennen wäre, mit den eigentlichen akustischen Functionen betraut sein, während wir für die mediale Wurzel (Radix vestibularis) andere

Leistungen, wahrscheinlich mit Bezug auf die Erhaltung des Körpergleichgewichtes, in Anspruch nehmen werden.

Mitunter wird jener Theil der medialen Wurzel, welcher am meisten spinalwärts liegt, auch noch zur hinteren Wurzel gerechnet; doch ist dann eine scharfe Trennung gegen den anderen cerebralwärts gelegenen Theil nicht möglich.

Als **Ursprungskerne** des Nervus acusticus wollen wir drei graue Massen anführen:

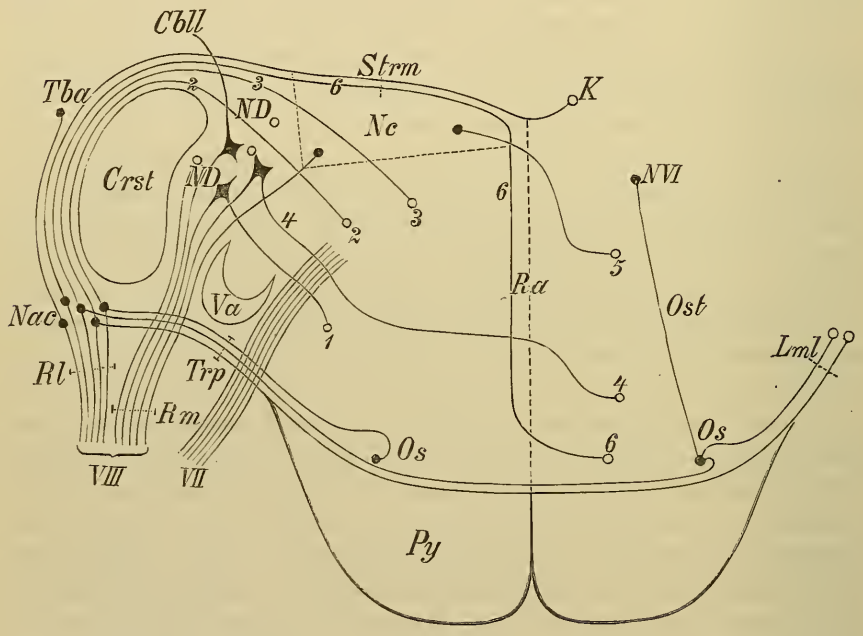

Fig. 144. Schema des centralen Acusticusapparates. *VIII* periphere Acusticuswurzel, *Rl* laterale, *Rm* mediale Acusticuswurzel, *Nac* Nucleus accessorius, *ND* grosszelliger Kern, *Nc* Hauptkern, *Tba* Tuberculum acusticum, *Trp* Corpus trapezoides, *Strm* Striae medullares, *K* Klangstab, *Os* Obere Olive, *Lml* laterale Schleife, *Ost* Stiel der oberen Olive, *Crst* Corpus restiforme, *Va* aufsteigende Trigeminuswurzel, *Py* Pyramide, *Ra* Raphe, *NVI* Abducenskern, *VII* Facialiswurzel, *Cbll* Kleinhirn.

1. Der **Hauptkern** (centraler, innerer Kern, Nucleus posterior, medialer Kern der hinteren Wurzel, medialer Theil des Nucleus superior) *VIII h*, 116, 117, 118. In den oberen Austrittsebenen des N. hypoglossus (Fig. 115) beginnt lateral von dem *IX X*-Hauptkerne ein gleichmässig graues Feld, welches sich bald nach und nach bis an die Raphe ausdehnt und dann von dreieckiger Gestalt ist; weiter cerebralwärts zieht es sich von der Mittellinie wieder zurück und verschwindet in der Gegend des Abducenskernes; dies ist der soge-

nannte Hauptkern des N. acusticus. Wir finden in dem ziemlich ausgedehnten Gebiete dieses Kernes nur vereinzelte und kleine Nervenzellen. Eine kleine constante Gruppe spindelförmiger Zellen (Nucleus funiculi teretis, N. medialis) liegt in der medialen Ecke dieses Dreieckes in jenen Höhen, wo dieses seine grösste Ausdehnung besitzt, reicht aber sowohl spinalwärts als auch cerebralwärts über den Kern hinaus, *Nft* (Fig. 115—119) und scheint mit ihm direct nichts zu thun zu haben.

2. Der **grosszellige Kern** (äusserer Acusticuskern, *Deiters*'scher Kern, aufsteigende Wurzel, medialer Kern der vorderen Wurzel, lateraler Theil des Nucleus superior, innere Abtheilung des Strickkörpers) *VIIIa* 115—119.

Mit dem Beginne des sich constituirenden Strickkörpers trifft man an seiner medialen Seite ein Gebiet, welches aus quergetroffenen Nervenbündeln und anfänglich ziemlich wenig dazwischengelagerter grauer Substanz besteht. *Roller* hat gezeigt, dass diese Fasern, welche aus den hier befindlichen Zellen ihren Ursprung zu nehmen scheinen, direct in den Nervus acusticus übergehen, dass sie also eine aufsteigende Acusticuswurzel darstellen. Je weiter wir gegen das eigentliche Acusticusgebiet vordringen, desto mehr nimmt gleichzeitig mit einer allgemeinen Vergrösserung des Areals die graue Substanz in diesem Kerne zu, und namentlich in den obersten Ebenen (Fig. 119), in welchen die aufsteigenden Fasern seitlich und ventral zur Austrittsstelle des Nervus acusticus umbiegen, kann man zahlreiche, durch ihre Grösse auffallende Nervenzellen hier eingestreut finden. Bei den meisten Thieren sind diese Zellen des *Deiters*'schen Kernes weit mehr als beim Menschen von ausgezeichneter Grösse.

3. **Der accessorische Kern** (vorderer Kern, lateraler Kern der vorderen Wurzel, lateraler Acusticuskern, Acusticusganglion; als Nucleus inferior oder lateraler Kern der hinteren Wurzel wird jenes Stück dieses Kernes bezeichnet, welches sich zwischen beide Wurzeln des Nerven eindrängt) *VIIIac*, Fig. 117, 118.

Dieser Kern liegt theilweise ausserhalb der eigentlichen Gehirnsubstanz, dem Nervenstamme an, ähnlich wie die Spinalganglien den hinteren Wurzeln. Mit Ausnahme jenes Theiles, der zwischen beiden Wurzeln eingekeilt ist, bleibt er innerhalb und lateral von der lateralen Wurzel und erstreckt sich bis gegen die Kleinhirnsubstanz hin. Er wird aus kleinen rundlichen, dichtgedrängten Zellen zusammengesetzt. In seinem proximalen Theile lassen diese Zellen häufig eine Art Kapsel, welche an das Verhalten in den Spinalganglien erinnert, erkennen.

Als Tuberculum acusticum (Tuberculum laterale, oberflächliches Acusticusganglion), *Tba*, bezeichnet man eine beim Menschen ganz un-

bedeutende und vom accessorischen Acusticuskerne kaum scharf zu trennende Masse, welche der lateralen Wurzel ebenfalls seitlich anliegt und auch dem centralen Hörapparate zuzurechnen ist. — Bei vielen Thieren, z. B. dem Kaninchen, zeigt es eine charakteristische Structur, nach welcher es dem vorderen Vierhügel an die Seite zu stellen wäre *(Onufrowicz)*.

In der Bezeichnung der obigen drei Kerne wurden absichtlich die relativ-topographischen Benennungen vermieden, um Verwechselungen möglichst aus dem Wege zu gehen. Der Hauptkern verdient seinen Namen wegen des grossen Gebietes, welches er am Querschnitte einnimmt; der grosszellige Kern charakterisirt sich in unzweifelhafter Weise durch seine Nervenzellen, und der accessorische Kern mag diesen Namen deshalb führen, weil er wenigstens theilweise gleichsam als Appendix ausserhalb des eigentlichen Gehirns liegt.

Wir haben nun zu besprechen, in welcher Beziehung die beiden **Wurzeln** des Nervus acusticus zu den genannten Kernen und dadurch weiterhin zu anderen Hirntheilen stehen.

1. Die laterale Wurzel. Weitaus der grösste Faserantheil dieser Wurzel entspringt aus dem accessorischen Kerne, welcher also als das eigentliche primäre Hörcentrum anzusehen ist. — Es kann aber nicht ausgeschlossen werden, dass manche Fasern der lateralen Wurzel am accessorischen Kerne vorbeiziehen und entweder den Strickkörper umgreifen oder denselben auch durchsetzen und so in das Gebiet des grosszelligen Kernes gelangen *(Freud)*.

2. Die mediale Wurzel. Der grössere Theil dieser Wurzel stammt aus dem *Deiters*'schen Kerne, dürfte aber verschiedenartige Bedeutung haben.

Theils kommen diese Fasern durch die aufsteigende Acusticuswurzel aus tieferen, distalen Ebenen herauf, theils entspringen sie aus den in gleicher Höhe besonders zahlreichen grossen Nervenzellen. *Bechterew* lässt die mediale Wurzel auch aus jenen übrigens nicht scharf begrenzten grauen Massen entspringen, welche dorsal vom grosszelligen Kerne in der Seitenwand des vierten Ventrikels gelegen sind (*Bechterew*'scher Kern, Nucleus angularis, Hauptkern des Nervus vestibularis).

Ein zweiter Theil der medialen Acusticuswurzel, namentlich der mehr spinalwärts gelegene Antheil derselben, stammt wohl aus dem Hauptkerne. Es muss aber zugegeben werden, dass über diese Ursprungsweise sehr wenig Genaues bekannt ist. Wir nehmen an, dass die Wurzelfasern den Kern vorzüglich an seiner ventral-lateralen Ecke verlassen.

Fragen wir nun nach den **centralen Verbindungen** der genannten Ursprungskerne, so wäre darüber Folgendes anzugeben:

1. Der Hauptkern. Ueber seine weiteren Verbindungen wissen wir bisher nur wenig. Aus dem medialen Winkel des Dreieckes ziehen reichliche, aber nicht zu Bündeln gruppirte Fasern durch das hintere Längsbündel hindurch zur Raphe (*Freud*) und in das Haubenfeld (*5*); sie stellen also wahrscheinlich eine centrale Verbindung dieses Kernes dar.

Aus dem Kleinhirne erhält dieser Kern nach *Edinger* einen Zuzug durch Fasern, welche wahrscheinlich aus der gekreuzten Flocke stammen und an der Innenseite des Corpus restiforme verlaufen.

2. Der grosszellige Kern. Sichergestellt sind seine Beziehungen zum Kleinhirne. Die Fasern, welche aus dieser Gegend aufwärts in die Kleinhirnsubstanz einziehen, scheinen sich in der Decke des Ventrikels, wenigstens zum grossen Theile, zu kreuzen, um im Dachkern (nach *Flechsig* im Kugelkern und Pfropf) vorläufig zu enden. Von dort aus gelangen (direct oder indirect) zahlreiche Bündel in die Bindearme, wo sie sich abermals kreuzen und im rothen Kerne verschwinden *(Flechsig)*. Dass Wurzelfasern des Nervus acusticus den Kern blos durchsetzen und direct ins Kleinhirn einstrahlen, wird nun ziemlich übereinstimmend von Allen geleugnet.

Aus dem grosszelligen Kern ziehen starke Fasern auch in ventral-medialer Richtung, den Austrittsschenkel des Nervus facialis theilweise durchkreuzend in das Haubengebiet und scheinen hier, zwischen Nervus abducens und Nervus facialis, in die Längsrichtung (cerebralwärts und vielleicht auch spinalwärts) umzubiegen (*1*). Andere von diesen Fasern (*4*) gelangen als Bogenfasern in die Raphe und die contralaterale Haube und auf diesem Wege vielleicht ins Grosshirn (Fig. 119). Jene mehr dorsal gelegenen Ursprungsgebiete des Nervus acusticus, die wir als *Bechterew*'sche Kerne bezeichnet haben, sind nach *Flechsig* durch Commissurenfasern miteinander verbunden, welche mit dem Bindearme aus dem Kleinhirn austreten und im hinteren Winkel der Bindearmkreuzung bogenförmig umbiegen. — Bereits *Mendel* hatte erkannt, dass sich der Nervus acusticus mit einem beträchtlichen Bündel an der Bildung der Bindearme betheilige.

3. Der accessorische Kern. Die centralen Verbindungen dieses Kernes scheinen sehr verschiedenartig zu sein.

a) Die Bündel, welche als Striae medullares am Boden der Rautengrube verlaufen. — Ein sehr beträchtlicher Theil der aus dem dorsalen Pole des Nucleus accessorius austretenden Fasern schlingt sich um das Corpus restiforme herum, bleibt dann knapp unter dem Ventrikelependym und zieht, schon äusserlich sichtbar, gegen die Raphe. Die meisten dieser Fasern wenden sich knapp vor der Mittellinie ventralwärts und

ziehen am lateralen Rande der Raphe gegen die Pyramiden hin *(6)*, scheinen sich aber schliesslich doch zu kreuzen; sie sollen nach *Meynert* durch Fibrae arcuatae in den Pedunculus cerebelli eingehen. Andere von den Fasern der Striae medullares *(K)* kreuzen sich im dorsalsten Theile der Raphe und ziehen in der anderen Hälfte des Gehirns lateral- und cerebralwärts, ohne dass ihr Ende sicher angegeben werden könnte. Häufig bilden diese Fasern ein compactes Bündel unter dem Ependym des Ventrikels, das Klangstab genannt wird (Fig. 7, *K*). Ein Ursprung der Striae medullares aus dem Nucleus funiculi teretis *(Pierret)* besteht wohl nicht.

b) Ein anderer Antheil jener centralen Fortsetzungen des accessorischen Kernes, welche sich aussen um den Strickkörper herumschlagen, entbündelt sich medial vom letzteren, indem seine divergirenden Fasern theils in den grosszelligen Kern, theils in den Hauptkern einstrahlen. Höchst wahrscheinlich durchsetzen sie aber diese Gebiete nur, um in das Bereich des Haubenquerschnittes zu gelangen, wo sie sich dann, cerebralwärts umbiegend, den Längsbündeln der Haube anschliessen *(2, 3)*.

Die unter *a* und *b* beschriebenen Bündel wurden früher meist noch zur lateralen Acusticuswurzel gerechnet. Erst in neuester Zeit hat man einsehen gelernt, dass mindestens der grösste Theil jener Fasern, die aussen den Strickkörper umsäumen, als centrale Verbindungen eines primären Acusticusganglions (des Nucleus accessorius) aufzufassen seien.

c) Vom Nucleus accessorius sollen zahlreiche Verbindungsfasern zum Tuberculum acusticum hinziehen, welche aber beim Menschen ebensowenig wie das Tuberculum acusticum selbst von Belang sind.

d) Eine sehr wichtige Verbindung des Nucleus accessorius mit anderen Gehirntheilen wird durch das Corpus trapezoides hergestellt.

Die (namentlich aber an Thierhirnen) sehr charakteristischen Bündel des **Corpus trapezoides** (trapezoideum) ziehen aus der Gegend des accessorischen Acusticuskernes gegen die Raphe (Fig. 117 bis 119, *Tr*). Damit aber ist noch nicht gesagt, dass sämmtliche Fasern des Corpus trapezoides aus den Zellen dieses Kernes entspringen; andere könnten auch aus dem Kleinhirne oder dem Corpus restiforme *(Kahler)* stammen. — Ein geringer Theil des Trapezkörpers steht in Beziehung zur oberen Olive derselben Seite; der grösste Theil überschreitet die Mittellinie und geht entweder in die obere Olive oder in die laterale Schleife der anderen Seite über. Ferner sind ventral und etwas medial von der oberen Olive, lateral von den Abducenswurzeln, grosse Ganglienzellen in das Corpus trapezoides eingestreut (Trapezkern), die sicherlich auch zu den Querfasern in Beziehung stehen. Auch Com-

missurenfasern, welche beide accessorische Acusticuskerne und vielleicht auch die Tubercula acustica untereinander verbinden, sollen im Trapezkörper verlaufen *(Flechsig)*.

Die obere Olive (Nucleus olivaris superior, Nucleus dentatus partis commissuralis, Fig. 118, 119, 121, *Nos* und Fig. 144, *Os*) ist beim Menschen und bei manchen Thieren (Pferd) unscheinbar, bei anderen Thieren (Raubthiere, Nager) sehr gut entwickelt. Sie wird durch eine höchstens fünf- bis sechsmal gewundene ziemlich breite Platte grauer Substanz gebildet, die dorsal vom Corpus trapezoides liegt. Die Grundsubstanz dieses Gebildes färbt sich mit Karmin fast gar nicht; die daselbst eingestreuten runden, oder spindelförmigen (beim Hunde bis 40 μ grossen), gelbpigmentirten Ganglienzellen sind in eine Bindegewebskapsel eingeschlossen.

Beim Hunde besteht die obere Olive aus zwei nebeneinander gelegenen, durch Nervenfaserzüge getrennten Abtheilungen.

Die obere Olive wird allseitig von Faserbündeln eingesponnen.

Bisher haben wir folgende Verbindungen der oberen Olive kennen gelernt:

1. Mit dem Nucleus accessorius acustici der anderen und in geringerem Grade mit dem derselben Seite vermittelst des Corpus trapezoides.

2. Mit dem hinteren Vierhügel durch die laterale Schleife (pag. 259).

3. Mit dem Abducenskerne derselben Seite durch den Stiel der oberen Olive (Fig. 144, *Ost*).

Weitere Verbindungen, z. B. zum Dachkerne des Kleinhirns, sowie mit den Seitensträngen des Rückenmarkes *(Bechterew)*, sind wiederholt angegeben worden.

Wir haben allen Grund, das **corticale Centrum** für die Gehörsempfindungen im Temporallappen zu suchen, und zwar im Gyrus temporalis superior, theilweise auch im Gyrus temporalis medius. Abgesehen von den einschlägigen experimentellen Erfahrungen sprechen auch die Sectionsergebnisse bei Worttaubheit dafür, da in solchen Fällen meist eine Erkrankung der angegebenen Gegend (fast immer links) gefunden wurde. — An den Gehirnen Taubstummer kann bei völligem Intactsein des peripheren Acusticusstammes eine sehr merkliche Atrophie der oberen Temporalwindung bestehen.

Monakow hat beim Kaninchen den Temporallappen exstirpirt und darnach Atrophie des von dort ausgehenden Stabkranzantheiles und des Corpus geniculatum mediale (sowie eines Theiles der Gitterschicht im Thalamus opticus) gefunden. Damit wäre aber eine ununterbrochene Kette zwischen dem peripheren Hörnerven und dem acustischen Rindencentrum geschlossen: Radix cochlearis — Nucleus accessorius u. acustici

— Corpus trapezoides — Oliva superior — Lemniscus lateralis — Corpus quadrigeminum posterius — Ganglion geniculatum mediale — Lobus temporalis.

Für das Bestehen einer solchen akustischen Bahn sprechen auch die vergleichend anatomischen Untersuchungen von *Spitzka,* welcher bei manchen Cetaceen eine auffallend starke Entwickelung der hinteren Acusticuswurzel, des Corpus trapezoides, der hinteren Vierhügel und des Corpus geniculatum mediale fand.

Hinterer Vierhügel und Corpus geniculatum mediale scheinen also im Bereiche des centralen Hörapparates jene Stelle einzunehmen, die auf optischem Gebiete dem vorderen Vierhügel und dem Corpus geniculatum laterale zukommt *(Baginski).*

Dabei müssen wir allerdings nicht vergessen, dass auch eine weniger complicirte Bahn vom Nucleus accessorius direct zum Grosshirne führen dürfte.

Es mag bemerkt werden, dass keiner der acustischen Nervenkerne sich im unbestrittenen Besitze seiner Stellung als Ursprungsstätte des Hörnerven befindet. Bezüglich des grosszelligen und noch mehr bezüglich des Hauptkernes sind wiederholt Gründe ins Feld geführt worden, welche die Möglichkeit jeder Beziehung zum Nervus acusticus bestreiten sollten. Ja selbst der Nucleus accessorius, welchem die grösste Bedeutung für den Hörnerven zuzukommen scheint, wurde von *Huguenin* für den Ursprungskern vasomotorischer Nerven des Nervus intermedius Wrisbergi erklärt.

Vom Nervus acusticus gehen mitunter verschiedenartige Neubildungen aus (nach *Virchow* häufiger als von anderen Nerven); wiederholt wurden Kalkconcretionen in und um den Acusticusstamm beobachtet.

9. Nervus glossopharyngeus (Zungenschlundkopfnerv).

Vom distalen Brückenrande an treffen wir auf eine sich spinalwärts erstreckende Succession von Wurzelbündeln, welche anfänglich lateral, respective dorsal von der Eminentia olivaris aus dem Corpus restiforme austreten und sich weiterhin in der Fortsetzung dieser Linie caudalwärts bis zur Gegend des sechsten Cervicalnerven verfolgen lassen. — Es sind dies die Ursprünge des neunten, zehnten und elften Hirnnervenpaares.

Da die Wurzelbündel dieser Nerven sich unmittelbar aneinander anschliessen, so ist es für die meisten von ihnen, ohne Präparation vom peripheren Nervenstamme her gar nicht möglich, anzugeben, welchem der genannten drei Nerven sie angehören, umsoweniger, als sie auch bezüglich des centralen Ursprungs in vielen Punkten übereinstimmen. — Jedenfalls gehören aber die obersten Wurzeln

dem Nervus glossopharyngeus, die untersten — namentlich soweit sie aus dem Rückenmarke entspringen — dem Nervus accessorius an.

Der Nervus glossopharyngeus (Fig. 116) bezieht seine Fasern aus drei Quellen. Diese sind:

1. Der kleinzellige Glossopharyngeuskern, *nIX* (oberer Theil des gemeinsamen Accessorius-Vagus-Glossopharyngeuskernes, sensorischer, hinterer Glossopharyngeuskern).

Die meist spindelförmigen, kleinen Ganglienzellen dieses Kernes, der theils direct unter dem Ependym des vierten Ventrikels liegt, theils durch den cerebralwärts anwachsenden Acusticushauptkern in die Tiefe gedrängt wird, bilden eine compacte, rundliche Gruppe und sind häufig mit ihrer Längsaxe der Verlaufsrichtung der austretenden Wurzelfasern entsprechend gestellt. Es ist nicht unwahrscheinlich, dass die obersten Bündel, welche diesem Kerne entstammen, die Portio intermedia bilden und sich weiterhin durch die Chorda tympani in den Nervus lingualis fortsetzen *(Duval)*. Es wäre daher naheliegend, anzunehmen, dass aus diesem Kerne alle Fasern, welche Geschmacksempfindungen vermitteln, ihren Ursprung nehmen.

2. Der grosszellige Glossopharyngeuskern (*Na*, motorischer, vorderer Glossopharyngeuskern, vordere Ursprungssäule des gemischten seitlichen Systems, Nucleus ambiguus, Nucleus lateralis medius). Ventral von dem kleinzelligen Kerne in der Substantia reticularis grisea liegen zerstreute grosse, den Vorderhornzellen des Rückenmarkes ähnliche Zellen, von denen Fasern, ohne zu Bündeln vereinigt zu sein, dorsalwärts ziehen. Ein Theil dieser Fasern biegt im engen Bogen lateralwärts und dann ventral um und legt sich der Glossopharyngeuswurzel an ihrer medialen Seite an (vgl. auch *X* Fig. 143); ein anderer Theil aber wendet sich, kurz bevor er den Boden des vierten Ventrikels erreicht, medianwärts gegen die Raphe, kreuzt sich hier und gelangt zu der jenseitigen Glossopharyngeuswurzel, der er sich anschliesst. Dieser grosszellige Glossopharyngeuskern, welcher als Rest des gelegentlich der Pyramidenkreuzung abgetrennten Vorderhornes zu betrachten ist, findet — wie bereits erwähnt — cerebralwärts seine Fortsetzung in dem Facialiskerne, in welchem allerdings mehr compacte graue Massen auftreten, und endet oben im motorischen Trigeminuskerne. (Fig. 143 zeigt diese Succession von motorischen Kernen.) Auffallen muss aber eine gewisse Uebereinstimmung in der Verlaufsweise der Wurzelfasern, welche sowohl beim Nervus facialis, als beim Nervus glossopharyngeus (mit Einschluss des Nervus vagus) nicht den nächsten Weg vom Kerne zur Austrittsstelle, sondern erst eine dorsale Richtung einschlagen. Aus diesen Umständen kann daher geschlossen werden, dass dem grosszelligen Kerne

die motorischen Glossopharyngeuswurzeln entstammen. Die relativ bedeutende Beziehung des Kernes zu der contralateralen Wurzel lässt sich leicht mit der Anschauung vereinigen, dass jene Muskeln, die gewiss oder wenigstens wahrscheinlich von diesem Nerven versorgt werden, durchwegs bilateral gleichzeitig in Action zu treten pflegen, z. B. Musculus stylopharyngeus, Constrictor pharyngis.

3. Die aufsteigende Glossopharyngeuswurzel (*Stilling's* Solitärbündel, aufsteigende Wurzel des seitlichen gemischten Systems, aufsteigende Vaguswurzel, Respirationsbündel von *Krause,* Fig. 113 bis 116 und Fig. 143, *IXa*). In der Gegend zwischen Pyramidenkreuzung und Schleifenkreuzung schwach angedeutet, lässt sich der rundliche Querschnitt dieses Bündels mehr proximalwärts, lateral vom kleinzelligen Accessorius-Vagus-Glossopharyngeuskerne schon makroskopisch erkennen; es wird dadurch, dass einzelne markhältige Nervenbündel es von aussen umziehen, noch schärfer begrenzt.

Der spinale Ursprung der aufsteigenden *IX*-Wurzel ist nicht sicher bekannt, doch ist es nicht unwahrscheinlich, dass zarte Faserbündel aus dem Hinterhorne, schief proximalwärts und medianwärts aufsteigend, dieses Bündel am Rande der centralen grauen Substanz constituiren. In den letzten Querschnittsebenen unter der Brücke (Fig. 116) biegt die aufsteigende Wurzel, die bisher lateral (dorsal) neben dem Nervus vagus und dem Nervus glossopharyngeus gelegen war, plötzlich aus der Längsrichtung in die horizontale um und wendet sich als dickes compactes Bündel, durch die aufsteigende Trigeminuswurzel hindurch, lateralwärts zu ihrer Austrittsstelle neben dem Strickkörper; sie bildet dadurch das proximalste Wurzelbündel der ganzen *IX*, *X*, *XI*-Gruppe, so dass ihre Bedeutung als Glossopharyngeuswurzel sicher steht. Es kann allerdings nicht ausgeschlossen werden, dass einzelne wenige Fasern aus diesem Bündel während seines Längsverlaufes sich dem Nervus vagus anschliessen; nachdem es aber mindestens zum weitaus grössten Theil in den N. glossopharyngeus umbiegt, so ist seine Bezeichnung als aufsteigende Glossopharyngeuswurzel gerechtfertigt. Kleine Massen grauer Substanz, welche diesem Bündel anliegen, bezeichnet *Roller* als Glossopharyngeusherd. Es muss auf die anatomische Aehnlichkeit zwischen aufsteigender Trigeminuswurzel und dieser Glossopharyngeuswurzel hingewiesen werden (siehe Fig. 143), so dass man denken darf, letztere sei dazu bestimmt, jene der allgemeinen Sensibilität zukommenden Erregungen zu vermitteln, welche in den Bereich des Nervus glossopharyngeus fallen.

Die drei verschiedenen Functionen des Nervus glossopharyngeus (Motilität, Geschmackssinn und allgemeine Sensibilität) lassen sich

also ungezwungen den drei verschiedenen Ursprüngen dieses Nerven zuweisen.

Es ist bisher nicht möglich, Sicheres über die Verbindungen der Glossopharyngeuskerne mit dem Grosshirne anzugeben. — Vielleicht sind diese auf der Bahn der Fibrae arcuatae und der Raphe zu suchen.

10. Nervus vagus (Nervus pneumogastricus, herumschweifender Nerv, Lungen-Magennerv).

Dem beim N. glossopharyngeus Mitgetheilten haben wir hier nur wenig hinzuzufügen. —

Der N. vagus bezieht seine Fasern aus denselben Quellen, wie jener Nerv, mit Ausnahme der aufsteigenden Wurzel, welche an ihn nur sehr wenige oder gar keine Fasern abgibt (Fig. 114 und 115).

1. Der kleinzellige (sensible) Vaguskern gibt die sensiblen Vagusfasern ab. An seiner Peripherie und auch zerstreut im Inneren finden sich vereinzelte grössere dunkelpigmentirte Zellen.

2. Der grosszellige (motorische) Vaguskern ist für die motorischen Vagusfasern bestimmt.

Die Ursprungsweise aus beiden Kernen entspricht jener, die wir vom N. glossopharyngeus her kennen.

11. Nervus accessorius (Accessorius Willisii, N. reccurrens, Beinerv, Nerv spinal.).

Früher pflegte man für den Nervus accessorius zwei verschiedene Ursprungsweisen anzunehmen. Der proximale Theil der Wurzelbündel tritt in der Fortsetzung des Vagusursprungs zwischen Olive und Corpus restiforme aus (Fig. 5, *XI*) (Accessorius vagi, cerebralis). Der distale Theil (Accessorius spinalis) entspringt mit einer Reihe von Wurzelfäden von der Höhe des ersten Cervicalnerven bis zu der des fünften oder sechsten (ausnahmsweise des siebenten) herab aus der Seitenfläche des Rückenmarkes, lateral neben den hinteren Wurzeln. Der Accessorius vagi hat genau die gleiche Ursprungsweise wie der Nervus vagus selbst und ist am Gehirne gar nicht von diesem zu trennen; nachdem aber ferner diese Wurzel sich dem Stamme des Nervus accessorius nur ganz vorübergehend anschliesst, und dann in ihrem extracraniellen Verlaufe definitiv mit dem Nervus vagus vereinigt, so thut man besser, sie als distalste Vagusbündel aufzufassen, und für den Nervus accessorius lediglich die spinale Wurzel, welche rein motorisch ist, zu reserviren.

An manchen Schnitten aus den oberen Gegenden des Cervicalmarkes kann man von einer Stelle des Seitenrandes angefangen, die in wechselnder Entfernung vom Austritte der hinteren Wurzeln zu

suchen ist (Fig. 110 und 145), ein starkes Bündel bogenförmig mit dorsaler Convexität den Seitenstrang durchsetzen und in der Gegend des Processus reticularis in die graue Substanz eintreten sehen. Im Bereiche der Pyramidenkreuzung sind die Accessoriuswurzeln mitunter schwer von den schief nach der Mittellinie ziehenden Seitenstrangsbündeln zu unterscheiden.

In der grauen Substanz des Rückenmarkes ziehen die Wurzelfasern des Nervus accessorius entweder direct ventralwärts zu den am lateralen Rande des Vorderhornes gelegenen Ganglienzellen, oder sie erreichen dieselben erst, nachdem sie vorher noch eine Strecke weit innerhalb der grauen Substanz in longitudinaler Richtung verlaufen sind (Fig. 145, 146 *v*). Diese erwähnten Nervenzellen (Fig. 145 *n*,

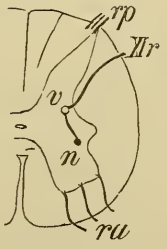

Fig. 145.

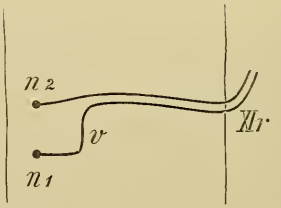

Fig. 146.

Fig. 145. Schema des N. accessorius Willisii am Querschnitte.

Fig. 146. Schema des N. accessorius Wilisii am Längsschnitte. *n* Ursprungszellen, *v* aufsteigendes Wurzelstück (Respirationsbündel von Krause), *XIr* austretende Wurzel, *rp* hintere, *ra* vordere Rückenmarkswurzel.

Fig. 146 *n 1* und *n 2*) sind demnach als eigentlicher Accessoriuskern aufzufassen.

Neben dieser von *Roller* gegebenen Darstellung des Accessoriusursprunges, welche den factischen Verhältnissen am besten zu entsprechen scheint, bestehen diesbezüglich sehr dissentirende Anschauungen; auch die Zellen des Seitenhornes sowie die des Processus reticularis wurden als Accessoriuskern in Anspruch genommen. Dass auch von der anderen Seite der Medulla herkommende Fasern sich den Wurzelbündeln anschliessen, ist äusserst wahrscheinlich. Einen weiteren Zuwachs für den Accessorius lässt *Roller* aus dem Seitenstrange stammen, während *Darkschewitsch* Fasern beschreibt, die aus dem Kerne des *Burdach*'schen Stranges zum Accessorius ziehen.

Ebensowenig Uebereinstimmung herrscht bezüglich der genauen Abgrenzung der Höhe des Markes, aus welcher die Accessoriusfasern stammen. Manche (*Krause*, *Clarke*) lassen sie aus dem Seitenhorne in

der ganzen Länge des Rückenmarkes entspringen, andere *(Huguenin)* blos bis zum fünften Cervicalnerven hinab.

Dees schliesst sich im Ganzen an *Roller* an, doch liefert er genauere Angaben über die Lage des *XI*-Kernes. Diese Zellgruppe liegt cerebralwärts vom ersten Cervicalnerven in der Mitte des Vorderhornes, rückt dann bis zum vierten Cervicalnerven hinab an den Seitenrand des Vorderhornes und bleibt bis etwas unterhalb des sechsten Halsnerven an der Basis des Seitenhornes. — Das verticale Verlaufsstück, welches viele *XI*-Bündel besitzen, *v*, lagert sich nach *Dees* in den Winkel zwischen Vorder- und Hinterhorn ein (also etwa dem Respirationsbündel von *Krause* entsprechend). — Die aus dem Kerne stammenden Wurzelbündel sollen in das longitudinale Verlaufsstück cerebralwärts umbiegen.

12. Nervus hypoglossus (Zungenfleischnerv).

Als wichtigstes Ursprungsgebiet des N. hypoglossus haben wir ein graues Feld ventral vom Centralcanale, und weiter cerebralwärts am Boden des vierten Ventrikels neben dem Sulcus longitudinalis, anzusehen, dessen spinalster Theil gelegentlich der Pyramidenkreuzung als Rest des Vorderhornes mit der centralen grauen Substanz vereinigt geblieben war. Es charakterisirt sich durch grosse, vielstrahlige Nervenzellen, die den bekannten Vorderhornzellen sehr ähnlich sind. Wir bezeichnen diese graue Säule, welche cerebralwärts bis in die Gegend der Striae medullares neben der Raphe verfolgt werden kann, als grosszelligen Hypoglossuskern (Hauptkern, *Stilling's* classischer Hypoglossuskern) (Fig. 112 bis 115 und 143 *NXII*). Im Inneren dieses Kernes lassen die groben Hypoglossusfasern mannigfache Biegungen und Windungen erkennen. Zu dicken Bündeln vereinigt ziehen sie dann gegen ihre Austrittsstelle, lateral von den Pyramiden. Die am meisten distal entspringenden Fasern (Fig. 112) sind hierbei merklich cerebralwärts gerichtet, daher man sie an Querschnitten nicht in ihrer ganzen Länge zu erhalten pflegt. — Die unteren Olivenkerne werden von vielen Hypoglossuswurzeln durchsetzt, ohne zu ihnen in anatomische Beziehung zu treten; dabei ändern die Nervenbündel aber ihre sonst ziemlich geradlinige Bahn, indem sie sowohl in sagittaler als in frontaler Richtung verschiedenartige Biegungen durchmachen.

Die mediale Ecke des grosszelligen Hypoglossuskernes wird durch eine rundliche Gruppe kleiner Zellen von unbekannter Bedeutung eingenommen, die wir als Nucleus medialis oder Nucleus funiculi teretis bereits im Acusticushauptkerne angetroffen haben.

Ein zweites Ursprungsgebiet ist der kleinzellige Hypoglossuskern von *Roller*. Man versteht darunter eine rundliche, nicht scharf umschrie-

bene Anhäufung von kleinen Ganglienzellen, die ventral vom grosszelligen Kerne, dicht an ihn angelagert, aber nur in den mehr cerebralwärts gelegenen Ursprungsgebieten, die Hypoglossuswurzelbündel umgeben. Es kann keinem Zweifel unterliegen, dass hier Hypoglossusfasern enden.

Es ist möglich, dass jene grossen, multipolaren Zellen, die man in der Substantia reticularis in nächster Nähe der Hypoglossusbündel sieht, ebenfalls einen weiteren Faserzuwachs veranlassen *(Duval, Koch)*. *Laura* hält den Nucleus ambiguus für einen accessorischen *XII*-Kern.

Ein Theil der Wurzelfasern biegt knapp ventral vom Kerne gegen die Mittellinie ab — dabei vereinigt er sich mit dem schön geschwungenen Bündel, welches vom Vaguskerne herstammt; es sind dies wahrscheinlich jene Hypoglossusfasern, welche ihren Ursprung im Kerne der anderen Seite nehmen.

Commissurenfasern zwischen beiden Hypoglossuskernen scheinen vorhanden zu sein, ebenso Fasern, die in das hintere Längsbündel eintreten. Verschiedene Beziehungen zu anderen Hirntheilen werden auch durch die Fasern jenes Markfeldes hergestellt, welches, dorsal vom Hypoglossuskerne gelegen, die weisse Färbung des Ventrikelbodens an dieser Stelle verursacht (*m*, Fig. 115); viele von ihnen wenden sich lateralwärts und vereinigen sich wohl auch zu einem starken Strange, welcher den Vaguskern durchzieht und unbekannt wo endet. *Koch*, der in diesem Markfelde hauptsächlich Verbindungsfasern für Hypoglossuszellen aus verschiedenen Höhen vermuthet, spricht daher von Fibrae propriae nuclei hypoglossi; doch sollen seiner Meinung nach die Commissurenfasern auch von ihnen ausgehen.

Die Verbindung der Hypoglossuskerne mit dem Grosshirne geschieht aller Voraussetzung nach auf dem bekannten Wege durch Längsfasern der Raphe und durch die Pyramidenbahn.

Roller meint, dass der Hauptkern noch andere Beziehungen, als die zum Nervus hypoglossus habe.

Ein der Poliomyelitis des Rückenmarkes analoger Process kann die motorischen Kerne in der Medulla oblongata und weiterhin bis an den Boden des dritten Ventrikels zerstören. Ueber die Ophthalmoplegia nuclearis haben wir bereits früher (pag. 291) gesprochen; eine Erkrankung, welcher in erster Linie die Ursprungszellen des Nervus hypoglossus, dann auch des Facialis, sowie des Vagus und Glossopharyngeus (von beiden letztgenannten Nerven hauptsächlich die motorischen Kerne) und in Ausnahmsfällen auch die Zellen des motorischen Trigeminuskernes zum Opfer fallen, ist als Paralysis glosso-labio-pharyngea (progressive Bulbärparalyse, Polioencephalitis inferior) bekannt.

C. Das Kleinhirn.

1. Centrale Ganglienmassen.

Wir haben am Kleinhirne einen peripheren grauen Belag, die Kleinhirnrinde, kennen gelernt, ferner graue Massen in dessen Innerem, sowie eine Anzahl von Marksträngen, die sich an der Bildung seines Markkernes betheiligen.

Indem wir uns die Besprechung der feineren histologischen Verhältnisse, welche die Kleinhirnrinde darbietet, für später vorbehalten, wollen wir zunächst die centralen grauen Massen des Kleinhirns untersuchen. Weder das Corpus dentatum mit seinen beiden Appendices, Pfropf und Kugelkern, noch der Dachkern erreichen an einer Stelle die Ventrikeloberfläche, der sie sich aber — nur durch einen schmalen Saum getrennt — an einigen Stellen sehr nähern.

1. Das **Corpus dentatum** stellt ein beutelförmiges, vielfach gefaltetes Blatt grauer Substanz dar, welches einen durch grosse Venen ausgezeichneten Markkern (Nucleus medullaris corporis dentati) einschliesst; die Oeffnung dieses Beutels, Hilus corporis dentati, sieht cerebral- und medianwärts. Die Breite des grauen Bandes ist 0·3 bis 0·5 Millimeter.

Wir finden hier nur eine Art Nervenzellen in nicht sehr gedrängter Lagerung, von 20 bis 30 μ Längsdurchmesser, mit wechselndem Pigmentgehalt. Die meisten von ihnen sind derart angeordnet, dass ein Fortsatz gegen den Markkern gerichtet ist und sich häufig ziemlich weit in diesen hinein verfolgen lässt, während zwei bis drei sich bald dichotomisch theilende Fortsätze gegen die äussere Marksubstanz des Kleinhirns ziehen. Zahlreiche Markfasern durchsetzen, ohne zu gröberen Bündeln vereinigt zu sein, die graue Substanz von aussen nach innen, während andere, gelegentlich recht breite Markfasern, in der grauen Substanz selbst längere Strecken hindurch parallel zur Oberfläche der Lamelle verlaufen. Ausserdem finden wir in der ganzen Breite des grauen Bandes ein ziemlich dichtes Netz feinerer Markfasern.

Die Zellen des Corpus dentatum entwickeln sich beim menschlichen Fötus schon sehr früh, so dass sie zwischen dem sechsten und siebenten Embryonalmonate bereits deutlich erkennbar sind.

2. Der **Dachkern** (Fig. 10, 124, 147, *Nt*) ist als grauer Centralkern des Kleinhirnwurmes anzusehen; er stellt eine nicht scharf begrenzte dreieckige oder ovale Masse von etwa 6 Millimeter sagittalem Längsdurchmesser dar; er wird vom Ventrikelepithel nur durch eine dünne Marklage getrennt und liegt im ventralen Theile des Markkernes vom Wurm (etwa die Hälfte bis zwei Drittel der Höhe in An-

spruch nehmend). Namentlich nach rückwärts zu ist er weniger scharf abgegrenzt. In der Medianebene erreicht er beinahe den Dachkern der anderen Seite. — Neben sehr zahlreichen Nervenfasern, von denen viele in gröberen Bündeln quer zum Dachkern der anderen Seite ziehen (*Dt*, Dachkernkreuzung), finden sich hier grosse blasige Ganglienzellen (40 bis 90 μ) mit viel gelbbräunlichem Pigment; auch auffallend dicken Axencylindern (5 μ) begegnet man hier, sowie ziemlich zahlreichen Körnern.

3. und 4. Der **Pfropf** und der **Kugelkern** sind, da sie nur abgetrennte Theile des Corpus dentatum darstellen, demselben in seinem Baue sehr ähnlich.

Bei Thieren finden wir die gleichen grauen Centralmassen wieder, doch wäre zu bemerken, dass das Corpus dentatum niemals so reich gezackt erscheint wie beim Menschen, sondern schon beim Affen ein relativ breiteres mit wenigen Umbiegungen versehenes Blatt darstellt und bei niederen Säugethieren zu einer mehr diffusen grauen Masse wird. — Bei Vögeln treffen wir, entsprechend der starken Reduction ihrer Kleinhirnhemisphären, fast nur mehr einen Dachkern, der, von einer dünnen Schicht Marksubstanz bedeckt, sich jederseits gegen den bei diesen Thieren vorhandenen dorsalen Fortsatz des vierten Ventrikels hervorwölbt.

2. Die Markfaserung des Kleinhirns.

Zur Bildung der Markmasse des Kleinhirns treten jederseits drei mächtige Faserzüge, die Kleinhirnschenkel zusammen, denen sich noch mehrere Faserzüge von geringerem Umfange anschliessen.

In welcher Weise **der Strickkörper**, das Corpus restiforme, entsteht, wurde bereits (pag. 261) besprochen, ebenso haben wir (pag. 264) erwähnt, dass der Rückenmarksantheil des Strickkörpers sich zum Kleinhirnwurm wendet, wo er sich wahrscheinlich zum Theile mit den von der anderen Seite kommenden Fasern in der „vorderen Kreuzungscommissur" kreuzt, während der aus der Olive stammende Antheil sich in einem Fasergewirre verliert, welches das Corpus dentatum von aussen einhüllt, in dem sogenannten Vliess *(Stilling)*.

Jener Antheil des Strickkörpers, der ungekreuzt in der Rinde des Wurmes endet, dürfte nach *Monakow's* Erfahrungen aus der Kleinhirnseitenstrangbahn stammen. Von *Vejas* wird überhaupt jede Kreuzung des Corpus restiforme im Kleinhirne geleugnet.

Es ist wahrscheinlich, dass viele Fasern aus dem Strickkörper schliesslich auch an die Kleinhirnrinde gelangen. Jedenfalls aber wird man leicht einsehen, dass bei dem direct cerebralwärts gerichteten Verlaufe des Corpus restiforme diejenigen Bündel, welche

für die hinteren Theile des Kleinhirns bestimmt sind, eine scharfe Umbiegung spinalwärts machen müssen (Nacken des Kleinhirnstieles).

Die Fasern, welche aus der Brücke durch die **Brückenarme** in das Kleinhirn eintreten, legen sich zu dünnen Markblättern zusammen, welche, entsprechend den Aesten und Zweigen des Markkernes, sich weiterhin abspalten lassen. Es scheint, dass die gesammte Rinde der Kleinhirnhemisphären und des Wurmes reichlich mit Brückenfasern bedacht wird. Eine Kreuzung derselben im Wurme ist nicht nachgewiesen, hingegen ist es wohl möglich, dass auch das Vliess Fasern aus der Brücke erhält. Näheres über das Verhalten der Brückenfasern wurde bereits angegeben (pag. 254) und dabei hervorgehoben, dass sie hauptsächlich dazu bestimmt erscheinen, auf dem Wege des Hirnschenkelfusses eine gekreuzte Verbindung zwischen Gross- und Kleinhirn herzustellen.

Der dritte Kleinhirnschenkel zieht als **Bindearm** (oberer Kleinhirnschenkel, Pedunculus cerebelli superior, Brachium conjunctivum, copulativum, Crus cerebelli ascendens, Processus cerebelli ad corpora quadrigemina, ad cerebrum) cerebralwärts.

Fast alle Fasern des Nucleus medullaris corporis dentati treten aus dem Hilus in den Bindearm ein und bilden dessen wichtigsten (intraciliaren, vom „Corpus ciliare" stammenden) Bestandtheil. Der Bindearm führt aber auch extraciliare Fasern aus dem Vliesse, dem Acusticus, und vielleicht auch einige wenige aus der Kleinhirnrinde. Sobald sich die Bindearmfasern zu einem Bündel gesammelt haben, liegt dieses an der medialen Seite des Strickkörpers (vgl. Fig. 121). — Im seitlichen Winkel der Rautengrube, knapp unter dem Ependym, schliesst sich dem Bindearme ein leicht abzufaserndes Bündel an, das cerebralwärts bis zum Locus coeruleus verfolgt werden kann und mit ihm jedenfalls in Zusammenhang steht; dies geht daraus hervor, dass man (namentlich an Sagittalschnitten in der Richtung des Bindearmes) zahlreiche versprengte, bis 90 μ grosse, dunkelbraun pigmentirte Zellen in diesem Bündel vorfindet, welche spindelförmig meist der Faserrichtung entsprechend gelagert sind (laterales Längsbündel des Daches vom vierten Ventrikel). Spinalwärts scheint dieser Faserzug sich gerade vor den Striae acusticae, dorsal vom Corpus restiforme, lateralwärts gegen den Stiel der Flocke zu wenden. — Ueber die Beziehungen des Bindearmes zum Nervus acusticus siehe pag. 303.

Wenn die Bindearme aus der Substanz des Kleinhirns ausgetreten sind und convergirend gegen die Vierhügel hinziehen, werden sie bald von der Seite her durch die untere (laterale) Schleife bedeckt; ferner zeigen sie — wie wir gesehen haben (Fig. 119 bis 123) — das Bestreben, ventralwärts und gegen die Mittellinie zu rücken, bis

sie zwischen hinteren und vorderen Vierhügeln die Kreuzung beginnen, welche gerade unter der Mitte der vorderen Vierhügel am ausgebildetsten ist (Bindearmkreuzung, *Wernekinck*'sche Commissur, Haubenkreuzung). Jedenfalls kreuzt sich hier der grösste Theil der Bindearmfasern; es ist aber angegeben worden, dass im Bindearm auch Fasern vorhanden sind, welche sich an der Decussation nicht betheiligen *(Arnold, Mendel)*; auch sollen im hinteren Winkel der Kreuzung Commissurenfasern zwischen beiden Kleinhirnhemisphären, respective zwischen Ursprungsgebieten des Nervus acusticus vorhanden sein *(Mendel, Bechterew)*, so dass die Bindearmkreuzung analog dem Chiasma opticum als Chiasma der Hörnerven bezeichnet wurde (*Meynert*).

Nachdem sich die Bindearme gekreuzt haben, ziehen sie als kreisrunder Strang (weisser Kern der Haube) eine kurze Strecke weiter cerebralwärts, schwellen aber bald durch Einlagerung kleiner pigmentirter Ganglienzellen zu einer am Querschnitte ebenfalls rundlichen Masse an (Fig. 123, 124), die im frischen Zustande leicht bräunlich gefärbt ist, dem rothen Kern (Nucleus tegmenti, ruber, Haubenkern, Olive supérieure von *Luys*). — Die genaueren histologischen Verhältnisse des rothen Kernes bedürfen noch sehr einer eingehenderen Untersuchung. — Aus dem rothen Kerne treten die Fasern in der Weise aus, dass sie sich schon innerhalb des Ganglions zu kleinen Faserbündeln sammeln, wodurch dieses bei schwacher Vergrösserung ein eigenthümlich gestreiftes oder punktirtes Aussehen erlangt (Fig. 127).

Es ist nicht möglich, sich eine klare, überzeugende Anschauung von dem weiteren Schicksale der aus dem rothen Kerne austretenden Fasern zu verschaffen. Am wahrscheinlichsten ist es, dass, wie dies *Forel* beschreibt, diese Fasern sich meist in dem ventralen Theile des Thalamus opticus verlieren; vielleicht endigen Antheile derselben auch in der Grosshirnrinde *(Meynert)*, ebenso dürften Beziehungen des rothen Kernes zum Linsenkerne vorhanden sein *(Wernicke)* (vgl. Fig. 155).

Abgesehen von den drei Kleinhirnschenkeln bestehen noch verschiedene andere Verbindungen des Kleinhirns. Man hat Kleinhirnwurzeln für zahlreiche Hirnnerven beschrieben, sicher nachgewiesen sind sie übrigens für keinen Nerven; vielleicht erhält die sensible Trigeminuswurzel Zuzug aus dem Kleinhirnmarke (vgl. pag. 293). Jene Fasern, welche als Kleinhirnwurzel des N. acusticus bezeichnet werden, sind wohl nur secundäre Verbindungen des Kleinhirns mit dem grosszelligen Kerne (pag. 303 und Fig. 144); letztere gelangen in partiell gekreuzter Weise zum Dachkerne der anderen Seite. Aus der Vierhügelgegend kommt jederseits der Mittellinie ein dünner Faserzug

im Velum medullare anterius unter der Lingula ins Kleinhirn: Frenulum veli med. ant.

Im Markkerne der Kleinhirnhemisphären treffen wir verschiedene Abtheilungen, und zwar 1. den Markkern des Corpus dentatum; 2. jenes Fasergewirr, das, zum Corpus dentatum in enger Beziehung stehend, dasselbe von aussen einhüllt: das Vliess; 3. in der nun folgenden Hauptmasse hat *Stilling* einzelne zum Theile nur schwer auseinander zu haltende Fasergebiete unterschieden; 4. erst unmittelbar unter der Kleinhirnrinde treffen wir auf eine 0·2 bis 0·5 Millimeter breite Schicht von Fasern, welche der Oberfläche parallel am inneren Rande der Rinde vorbeistreichen und als „guirlandenförmige Bündel" die einzelnen Läppchen untereinander verbinden (Fig. 147, *g*); 5. an Sagittalschnitten bemerkt man ferner noch zahlreiche Bündel von Querfasern vor (cerebralwärts von) dem Corpus dentatum, sie gehören der grossen Kreuzungscommissur an; andere Querfasern bilden Bündelgruppen dorsal vom Corpus dentatum, ober dem Vliesse: die dorsale Kleinhirnkreuzung.

Der **Markkern des Wurmes** (Fig. 147) wird häufig auch Corpus trapezoideum benannt; doch ist diese Bezeichnung zu vermeiden, da sie bereits anderweitig in Gebrauch ist. Ein Sagittalschnitt durch diesen Markkern lässt zunächst den Dachkern, *Nt*, erkennen. Er ruht auf einer Lage sagittaler Fasern auf (medianes sagittales Basalbündel, *Bs*) die sich cerebralwärts in die Markfasern des Velum medullare anterius (*Vma*) verfolgen lassen. Seitlich schliessen sich ihnen die lateralen Längsbündel des Ventrikeldaches an. Zwischen den Fasern dieser Bündel finden sich ebenfalls einzelne schwarz pigmentirte Nervenzellen.

Cerebralwärts von dem Dachkerne, durch eine 0·2 Millimeter breite Zwischenschicht von ihm getrennt, treffen wir auf eine von der Kleinhirnrinde noch zum mindesten 0·4 Millimeter entfernt bleibende Region von quergetroffenen Bündeln: **die grosse vordere Kreuzungsco mmissur**, *DC*. Oberhalb der vorderen Hälfte des Dachkernes verbreitert sich dieses anfänglich nur 0·2 Millimeter breite Querschnittsfeld bis zu 1 Millimeter; es reicht von hier aus, allmählich wieder schmäler werdend, weit in den senkrechten Ast des Arbor vitae, *Rv*, hinein und endigt dort spitz zulaufend; ober dem Dachkerne zieht sich eine, aus einzelnen quergetroffenen Bündeln bestehende, undeutliche bogenförmige Fortsetzung der vorderen Kreuzungscommissur nahe unter der Rindensubstanz bis in den Beginn des horizontalen Markastes, *Rh*, hinein (*dc*). Namentlich dort, wo die vordere Kreuzungscommissur am entwickeltsten ist, wird sie durch sagittale Faserzüge, welche aus dem vorderen Rande des Dachkernes austreten, in langgestreckte spindelförmige Bündel

zerspalten. Frontalschnitte lehren (Fig. 123), dass nicht wenige Fasern aus der Kreuzungscommissur, namentlich solche, welche dorsal vom Dachkerne verlaufen, in der Medianebene zwischen beiden Dachkernen herabsteigen, sich hier kreuzen und dann wahrscheinlich in die Sagittalrichtung umbiegen.

Ein zweites System von Querfasern, unabhängig von der vorderen Kreuzungscommissur, stellt die **Dachkernkreuzung**, *Dt*, dar. Wir haben bereits oben erwähnt, dass innerhalb des Dachkernes zahlreiche rundliche Bündel von einer Seite zur anderen hinüber verlaufen und zwar am zahlreichsten im vorderen Antheil des Dach-

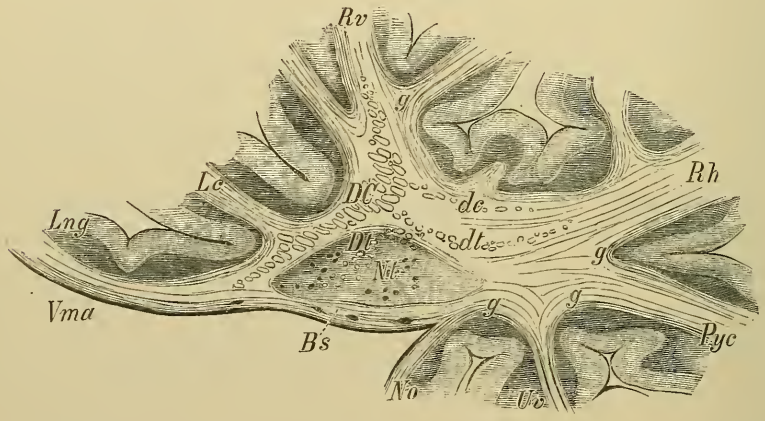

Fig. 147. Sagittalschnitt durch das Kleinhirn, einige Millimeter seitlich der Mittellinie Vergr. 5. *Vma* Velum medullare anterius, *Lng* Lingula, *Lc* Centralläppchen, *Rv* ventraler Markast, *Rh* horizontaler Markast, *Pyc* Pyramis cerebelli, *Uv* Uvula, *No* Nodulus, *Bs* sagittales Basalbündel des Kleinhirnes, *DC* vordere grosse Kreuzungscommissur, *dc* deren hintere Fortsetzung, *Nt* Dachkern, *Dt* Dachkernkreuzung, *dt* deren hintere Fortsetzung, *g* guirlandenförmige Bündel.

kernes. Diese rundlichen Bündelquerschnitte bilden weiterhin eine kurze Strecke weit die dorsale Begrenzung des Dachkernes und verlassen diesen schliesslich in einer leicht gebogenen Linie, so dass die letzten dieser Bündel sich im Beginn des horizontalen Markastes finden. Dieser letztere Theil der Dachkernkreuzung, *dt*, ist nichts Anderes, als der mediale Theil der dorsalen Kleinhirnkreuzung.

Hinter dem Dachkerne (distalwärts) finden sich im Markkerne keine zu Bündeln vereinigten Querfasern, wohl aber trifft man solche im horizontalen Markaste weit hinten, dort, wo er in eine Anzahl kleinerer Aeste zerfällt (hintere Kleinhirncommissur). In den Markästen treffen wir fast ausschliesslich longitudinale Fasern, d. h. wenn wir den Schnitt

in einer Richtung führen, welche zur Verlaufsrichtung der Windungen senkrecht steht — also für den Wurm genau sagittal, für die Hemisphären entsprechend nach hinten seitlich divergirend. — Im Centrum des Markastes sind dies Längsfasern, welche direct nach dem Markkerne ziehen; unterhalb der Rinde hingegen liegen die bereits beschriebenen guirlandenförmigen Faserzüge. An allen Stellen, wo die Markäste sich dichotomisch theilen, oder wo ihnen Seitenzweigchen ansitzen, zeigt sich eine Verdichtung der Marksubstanz, durch eine Vermehrung der Bindegewebszellen bedingt. Dadurch erscheinen diese Stellen an gefärbten Präparaten dunkler tingirt.

Von den **Verbindungen** des Kleinhirns sind demnach die folgenden nahezu sicher nachzuweisen; nebstbei dürften aber noch weitere Beziehungen bestehen, welche noch nicht hinreichend erkannt sind:

1. Mit dem Rückenmarke und dem Nachhirne, durchwegs durch Vermittelung der Strickkörper.

a) Mit der *KS* und dadurch mit den *Clarke*'schen Säulen und den hinteren Wurzeln derselben Seite.

b) Mit den Hinterstrangskernen derselben und der anderen Seite, also indirect mit den hinteren Wurzeln beider Seiten.

c) Mit der contralateralen Olive.

2. Mit dem Mittelhirne bestehen nur schwache Verbindungen angeblich durch das Frenulum veli medullaris anterioris.

3. Mit dem Vorder- und Zwischenhirne.

a) Durch die Brückenarme und den contralateralen Fuss des Grosshirnschenkels mit der anderen Grosshirnhemisphäre. (Ein Theil dieser Verbindung ist als frontale Brückenbahn beschrieben worden.)

b) Durch die Bindearme mit dem rothen Kerne der anderen Seite und weiterhin mit dem Thalamus opticus;

c) Mit dem Linsenkerne indirect durch die contralaterale Olive und die centrale Haubenbahn.

4. Mit einigen Hirnnerven; sicher mit dem N. acusticus, und zwar mit einem Ursprungskerne der Radix vestibularis, sowie wahrscheinlich mit dem N. trigeminus.

Es scheint also eine directe Beziehung zwischen Kleinhirn und vorderen Rückenmarkswurzeln zu fehlen. Man kann aber annehmen, dass es von verschiedenen sensiblen Gebieten her erregt wird und weiterhin befähigt ist, unter der Einwirkung dieser Erregungen die Auslösung motorischer Acte zu beeinflussen.

Die physiologischen Beziehungen des Kleinhirns lassen sich auf Grundlage der obigen anatomischen Auseinandersetzungen noch näher präcisiren. Von sensiblen Eindrücken sind es hauptsächlich jene des Muskelgefühles (pag. 196 und 257), welche durch die Hinterstrangskerne dem

Kleinhirne übermittelt werden; ferner bestehen sehr innige Beziehungen zu jenem Kerne, grosszelliger Acusticuskern, aus welchem die Hauptmasse des Nervus vestibularis entspringt. Wir müssen unbedingt die Bogengänge des Labyrinthes, vorzüglich nach den genauen Untersuchungen von *Golz*, *Mach*, *Breuer* u. A., als Centren des Gleichgewichtssinnes ansehen; die durch diesen Sinn gesetzten Eindrücke werden also dem Kleinhirne direct zur weiteren Verarbeitung übermittelt.

Die Eindrücke auf dem Gebiete der Muskelsensibilität und des Gleichgewichtssinnes (sowie die visceralen Empfindungen, welche durch die Kleinhirnseitenstrangbahn dem Kleinhirne zugeleitet werden dürften) pflegen sich nicht so lebhaft an dem intellectuellen Leben zu betheiligen, wie die anderen Sinneseindrücke; wohl aber wirken sie fortwährend unterhalb der Schwelle des Bewusstseins — also ohne Intervention der Grosshirnrinde — modificirend auf die Körperbewegungen ein. Diese erwähnten Sinnesempfindungen finden einen Sammelpunkt im Kleinhirn, von hier aus dirigiren sie die Bewegungen; durch dieses Centrum wird den einzelnen Muskelcontractionen wahrscheinlich die nothwendige, richtig abgemessene Kraft zur Erzielung einer coordinirten Gesammtbewegung zugewiesen.

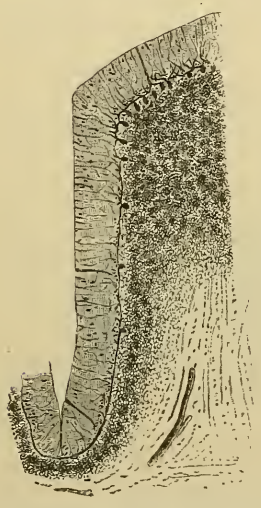

Fig. 148. Querschnitt durch eine Windung des Kleinhirnes. Karminpräparat. Vergr. 15.

Es ist kaum anzunehmen, dass diese vom Kleinhirn ausgehende Beeinflussung der Motilität an die cortico-musculäre Pyramidenbahn auf ihrem Wege durch die Brücke herantritt, trotz der innigen Durchflechtung beider Systeme; denn wir müssen annehmen, dass die zum Rückenmarke herabsteigenden Pyramidenfasern die Brücke ununterbrochen passiren. Diese durch das Kleinhirn vermittelte physiologische Beziehung zwischen gewissen Sinneseindrücken und Motilität dürfte also entweder in der Grosshirnrinde (Fig. 132, *C 5*), meist aber in anderen Theilen des Grosshirnes stattfinden.

3. Die Rinde des Kleinhirns.

Am Durchschnitte ist die Grenze zwischen Marksubstanz und Rinde im Kleinhirne nirgends eine ganz scharfe; völlig verwischt erscheint sie gegen die Spitze der Läppchen hin, deutlicher ist sie in der Tiefe der Furchen (Fig. 148).

Es finden sich nämlich im Kleinhirnmarke zwischen den Nervenfasern verstreut oder auch in Reihen angeordnet fast überall die auf Seite 122 beschriebenen „Körner" (vgl. Fig. 49. in Frankreich auch Myélocytes genannt); diese drängen sich nach aussen zu immer dichter aneinander und constituiren so schliesslich die innerste Schichte der Kleinhirnrinde, die **Körnerschichte** (rostbraune Schichte, da sie makroskopisch durch eine gelbbräunliche Färbung ausgezeichnet ist). Die Körnerschichte ist am schmälsten in der Tiefe der Furchen, am breitesten unter der Spitze der Läppchen.

Die Körner sind nicht vollkommen gleichmässig in dieser Schichte zerstreut, sondern bilden dort, wo sie am dichtesten stehen, immer rundliche Gruppen. Man kann zwischen den Körnern gelegentlich auch eine oder mehrere unzweifelhafte Ganglienzellen von spindelförmiger, rundlicher Gestalt, pigmentführend, bis 30 μ im Durchmesser haltend, antreffen; doch wechselt die Anzahl dieser Zellen, die häufig fast ganz fehlen, sehr bei verschiedenen Individuen. Nebstdem findet man immer eine grosse Anzahl von kleinen Zellen in der Körnerschichte, die sich nicht mit Hämatoxylin färben, wohl aber mit Eosin (daher von *Denissenko* Eosinzellen genannt) und wahrscheinlich Nervenzellen sind.

Fig. 149. Querschnitt durch ein Kleinhirnläppchen. Weigertpräparat. Vergr. 15.

Die markhaltigen Nervenfasern (Fig. 149) der centralen Marksubstanz geben, sobald sie in die dichteren Lagen der Körner eingedrungen sind, zum Theile ihre mehr oder minder parallele, resp. radiäre Verlaufsrichtung auf und bilden ein zierliches Maschenwerk durch die ganze Breite der Körnerschichte. Ausserdem ist in dieser Schichte der Raum zwischen den Körnergruppen, neben wenig Neuroglia, vorzüglich durch ein dichtes Netzwerk feiner verfilzter Fasern ausgefüllt; diese bestehen nachweislich aus unzweifelhaften Bindegewebsfibrillen, wohl auch aus marklosen Nervenfasern und aus den Fortsätzen der Körner.

Die nun nach aussen zu folgende Schichte der Kleinhirnrinde ist hauptsächlich durch eigenthümliche grosse Nervenzellen charakterisirt, welche in einfacher Reihe angeordnet die Körnerschichte umsäumen (Fig. 148 und 150). Diese zweite, mittlere Schichte wird daher gewöhnlich auch als **grosszellige Schichte** bezeichnet.

Die erwähnten Nervenzellen (Fig. 150, 151, 152), welche nach ihrem Entdecker ganz allgemein *Purkinje*'sche Zellen genannt werden,

haben eine rundliche, etwas flachgedrückte Form, wie eine Linse oder ein Kürbiskern.

Der Querdurchmesser dieser Zellen beträgt circa 30 μ, der Längsdurchmesser 38 μ; doch wird diese Dimension, da zwischen der Zelle und dem gleich zu erwähnenden peripheren Fortsatz sich keine strenge Grenze ziehen lässt, gewöhnlich etwas grösser angegeben. Die Dicke schwankt zwischen 25 und 30 μ.

Die *Purkinje*'schen Zellen haben einen rundlichen grossen Kern (16 μ) mit deutlichem Kernkörperchen; Kern und Kernkörperchen aber besitzen beide entschieden keine Fortsätze, wie sie *Denissenko* zu sehen meinte. Eine äusserst zarte Zellmembran, welche auch noch auf die Fortsätze der Zelle übergeht, ist nicht sicher nachgewiesen, doch ist ihr Vorhandensein zum mindesten nicht ganz unwahrscheinlich.

Der Zellkörper zeigt eine deutliche faserige Streifung, welche den Kern schlingenförmig umzieht und sich gegen den peripheren Fortsatz wendet. Es mag hervorgehoben werden, dass diese Zellen zum Unterschiede von so vielen anderen grossen Nervenzellen (Grosshirnrinde, Rückenmark, Thalamus opticus u. s. w.) keine oder höchstens nur ungemein wenig Pigmentkörnchen enthalten, ein Umstand, der gewiss auch von physiologischer Bedeutung ist.

An dem der Körnerschichte zugewendeten Pole der Zelle entspringt mit breiter Basis und rasch sich verjüngend der sogenannte centrale Fortsatz (ganz selten sind deren zwei vorhanden), der in Folge seiner Zartheit bald unter den Körnern verschwindet.

Nur an besonders glücklichen Präparaten oder nach der Färbung mit Sublimat gelingt es, diesen Fortsatz weiter in die Tiefe zu verfolgen. Auch an Zupfpräparaten reisst er in Folge seiner Zartheit leicht ab. Deshalb sind auch die Meinungen über sein weiteres Schicksal sehr verschieden. *Koschewnikoff*, *Schwalbe*, sowie *Beevor* lassen den Fortsatz ungetheilt in den Axencylinder einer markhaltigen Nervenfaser übergehen und *Denissenko* behauptet sogar (entgegen allen anderen Beobachtern), dass er auch als Axencylinderfortsatz aufgefasst, gleich bei seinem Austritte aus der Zelle mit Mark umgeben sei; Theilungen wurden an ihm nur selten beschrieben. In der letzten Zeit ist es hauptsächlich *Golgi*, welcher zahlreiche Zweige von dem centralen Fortsatz abgehen lässt. Er sagt, dass diese Seitenästchen sehr fein seien und eine gewisse Tendenz zeigen, sich gegen die Oberfläche des Kleinhirns zurückzuwenden; der eigentliche Axencylinderfortsatz behalte dabei — im Gegensatze zu wiederholten dichotomischen Theilungen anderer Fortsätze — seine Selbstständig-

keit bei und lasse sich unmittelbar ohne Abnahme seiner Dicke bis in die Marksubstanz hinein verfolgen. Es ist bisher also nur festgestellt, dass die *Purkinje*'schen Zellen durch ihren centralen Fortsatz mit den Markfasern, und zwar höchst wahrscheinlich mit den radiär verlaufenden Fasern, zusammenhängen; in welcher Weise dies geschieht, ob auch die Körner der Körnerschichte dabei eine Rolle spielen, ist mit Sicherheit gegenwärtig noch nicht zu beantworten.

An dem gegen die Oberfläche des Kleinhirns gerichteten Pole der *Purkinje*'schen Zellen entspringt der dicke peripherische Fortsatz, welcher aber bereits vollständig in die nächst äussere, die moleculäre Schichte gehört und daher auch dort besprochen werden soll.

Die Körner der Körnerschicht reichen noch theilweise in die grosszellige Schichte hinein. Die äussersten dieser Körner, die sogar noch in der moleculären Schichte vorgefunden werden, sind merklich grösser als die in der Tiefe der Kleinhirnrinde befindlichen. Ein nicht unbeträchtlicher Zug markhaltiger Fasern streicht, die Körnerschichte gleichsam einhüllend, neben den *Purkinje*'schen Zellen vorbei und um sie herum, parallel zur Rindenoberfläche und zur Längsrichtung der Gyri. Zwischen diesen Nervenfasern sieht man, theilweise die gleiche Verlaufsrichtung einhaltend, ziemlich viele Bindegewebsfasern; andere Bindegewebsfasern umstricken die *Purkinje*'schen Zellen oft ziemlich dicht.

Im Ganzen ist das Gewebe der grosszeligen Schichte ein sehr lockeres, so dass Schnitte durch die Kleinhirnrinde hier am leichtesten auseinanderfallen und auch kleinere Blutergüsse sich gerade hier gerne in die Fläche ausbreiten.

Es ist zu bemerken, dass die *Purkinje*'schen Zellen in der Tiefe der Furchen weit auseinanderstehen, während sie jeder Convexität der Rinde entsprechend dicht aneinandergedrängt angetroffen werden. Die Breite der Körnerschichte steht in geradem Verhältnisse zur Anzahl der grossen Nervenzellen.

Es liegt nun die Versuchung nahe, dieses wechselnde Verhalten mit der Entwickelung der Furchen und Windungen des Kleinhirns in Beziehung zu bringen; doch gelingt es nicht, einen derartigen Zusammenhang aufzufinden. Es ergibt sich vielmehr nur, dass die Anzahl der *Purkinje*'schen Zellen unmittelbar abhängig ist von der Ausdehnung der freien Kleinhirnoberfläche, so dass jede dieser Zellen gewissermassen einen gleich grossen Abschnitt der Rindenoberfläche zu versorgen hat. Da die Oberfläche über der Convexität grösser, in den Concavitäten aber geringer ist, so folgt daraus der verschiedene Reichthum an *Purkinje*'schen Zellen. — Die Breite der Körnerschichte, also die Quantität der Körner, richtet sich dann wieder, wie bereits

erwähnt wurde, nach der Anzahl der grossen Nervenzellen, mit denen sie demnach sicher in einem, wenn auch noch nicht aufgeklärten, functionellen Zusammenhange stehen.

In der äussersten Schichte, welche die Kleinhirnrinde an allen Stellen in gleichmässiger Dicke (0·4 Millimeter) überzieht, **moleculäre Schichte** (feinkörnige, graue Schichte), fallen zuerst die peripheren Fortsätze (Protoplasmafortsätze) der *Purkinje*'schen Zellen auf (Fig. 150). Von dem peripherwärts gewendeten Pole der Zelle geht gewöhnlich ein kurzer, dicker Hauptstamm ab, meist ziemlich gerade gegen die Oberfläche hin gerichtet, bald aber in zwei ansehnliche Hauptäste mit horizontaler Verlaufsrichtung zerfallend. Von diesen Hauptästen gehen wieder ziemlich starke Zweige unter rechtem Winkel gegen die Oberfläche hin ab. Es ergibt sich also daraus, dass alle dickeren Aeste der Fortsätze mit Ausnahme der feinsten Endverzweigungen entweder parallel zur Rindenoberfläche oder (in den beiden mittleren Viertheilen der moleculären Schichte fast ausschliesslich) senkrecht gegen dieselbe verlaufen.

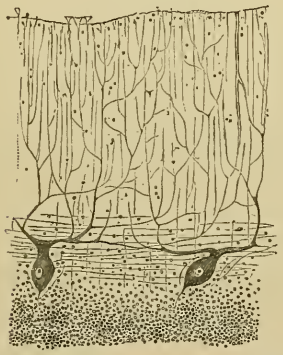

Fig. 150. Rinde von der Seitenfläche eines Kleinhirnläppchens. Karminpräparat. Vergr. 90.

Ein einfacher peripherer Fortsatz in der eben geschilderten Weise ist deutlich nur an der Convexität der Läppchen zu sehen; je mehr man gegen die Tiefe der Furchen vorschreitet, desto näher rückt die erste Theilungsstelle dieses Fortsatzes an den Zellkörper heran, bis endlich statt eines einzigen peripheren Fortsatzes deren zwei in horizontaler Richtung von der Zelle abgehen (Fig. 151).

Abgesehen davon, dass auch schon von den dickeren Aesten feine Fortsätze abgehen, lösen sich jene nach und nach in ein Netzwerk äusserst zarter Fasern auf, das bis an die freie Oberfläche der Kleinhirnrinde reicht und am besten nach der von *Golgi* vorgeschlagenen Färbungsmethode mit Silber oder Sublimat in seiner wunderbaren Reichhaltigkeit gesehen werden kann (Fig. 151).

Schneidet man das Kleinhirn senkrecht zur Oberfläche, jedoch in der Verlaufsrichtung seiner Windungszüge, so sieht man aber ein anderes Bild (Fig. 152), als das eben beschriebene, welches man bei der üblichen Schnittrichtung (senkrecht zur Richtung der Windungszüge) erhält. Es fehlt dann völlig die Ausbreitung der peripheren Fortsätze nach der Seite hin; es wird nur ein Segment der moleculären Schichte, nicht breiter als der Dickendurchmesser der Zelle, von

den Aesten dieses Fortsatzes erfüllt. Daraus geht also hervor, dass die peripheren Fortsätze der *Purkinje*'schen Zellen sich nur in zwei Dimensionen, ganz so wie der Stamm und die Zweige des Treillage-obstes und nicht allseitig wie die eines freistehenden Baumes, verästeln. Auch dieser Umstand ist sicher nicht ohne physiologische Bedeutung.

Aus der Körnerschichte und der grosszelligen Schichte steigen markhaltige Fasern in die moleculäre Schichte entweder direct gegen die Oberfläche oder in verschieden wechselnder Richtung auf, doch lassen sie sich nur in der inneren Hälfte dieser Schichte und da auch blos in geringer Zahl darstellen (Fig. 149). Mitunter sieht man

Fig. 151.

Fig. 152.

Fig. 151. Eine *Purkinje*'sche Zelle aus einem Schnitte senkrecht zur Oberfläche und zur Verlaufsrichtung einer Kleinhirnwindung. Sublimatpräparat. Vergr. 120.

Fig. 152. Eine *Purkinje*'sche Zelle aus einem Schnitte senkrecht zur Oberfläche und parallel mit der Verlaufsrichtung einer Kleinhirnwindung. Sublimatpräparat.

Markfasern parallel zur Oberfläche unter der Pia oder in der Mitte der moleculären Schichte *(Beevor)* streichen.

Verschiedene zellige Elemente finden sich in der moleculären Schichte zerstreut, und zwar 1. jene bereits erwähnten grösseren Körner (nur in den tiefsten Lagen), 2. kleinere, anscheinend freie Kerne, 3. Bindegewebszellen, 4. kleine Zellen, welche aller Wahrscheinlichkeit nach als Ganglienzellen aufzufassen sind.

Eine der wichtigsten, aber bisher auch noch am wenigsten aufgeklärten Fragen auf dem uns beschäftigenden Gebiete betrifft das Endschicksal der feinsten aus den *Purkinje*'schen Zellen stammenden

peripheren Fäserchen. Nicht selten meint man die letzten Endästchen an der Kleinhirnoberfläche frei enden zu sehen.

Ein Theil der Endverzweigungen biegt jedenfalls an der Oberfläche oder schon in tieferen Schichten wieder nach innen um; es ist wahrscheinlich, dass sie sich dann in der Tiefe zu Axencylindern sammeln und dadurch zur Bildung der oben erwähnten markhaltigen Nervenfasern in der moleculären Schichte Veranlassung geben oder, marklos bleibend, zu dem Nervennetz der Körnerschichte treten.

Diese Anschauung darf aber immerhin nur als Hypothese aufgefasst werden, welche der Verlegenheit, eine physiologisch passende Endigungsweise für diese Fortsätze herauszufinden, ihre Entstehung verdankt und auf keine ganz sichere Beobachtung begründet ist.

Es ist zu bemerken, dass nicht nur gröbere Anastomosen zwischen den *Purkinje*'schen Zellen vollkommen fehlen, sondern dass auch die feinsten Fortsätze verschiedener Zellen sich nicht mit denen von anderen vereinigen, dass also eigentlich ein Nervenfasernetz im strengen Sinne des Wortes in der moleculären Schichte nicht vorhanden ist.

Besondere Erwähnung verdient das Verhalten des Bindegewebes in der moleculären Schichte.

Zwischen der eigentlichen gefässreichen Pia mater und der Kleinhirnrinde hat zuerst *Bergmann* eine zarte Membran (Basalmembran) beschrieben, von welcher mit trichterförmiger Basis Bindegewebsfasern abgehen und in die Kleinhirnrinde treten (Radiärfasern). Dieselben sind wegen ihrer Zartheit an gewöhnlichen Schnittpräparaten nicht weit in die Kleinhirnrinde hinein zu verfolgen; eher kann man sie am Kleinhirne der Neugeborenen sehen. Am beweisendsten sind aber solche Fälle von pathologischen (entzündlichen?) Vorgängen in der Kleinhirnrinde, denen die zarteren Gewebselemente zum Opfer fallen, während das derbe Bindegewebsskelet zurückbleibt; man überzeugt sich dann, dass diese Radiärfasern untereinander parallel, ungetheilt und gestreckt die moleculäre Schichte bis in die grosszellige Schichte hinein durchsetzen (vgl. pag. 331 und Fig. 154). In den tieferen Lagen der moleculären Schichte finden sich auch noch jene bereits erwähnten Bindegewebsfasern, welche parallel der Rindenoberfläche verlaufen. An diesen verschiedenen genannten Bindegewebsfasern kann man nicht selten auch Kerne beobachten.

Jener unbedeutende Raum, welcher in der moleculären Schichte noch zwischen allen den beschriebenen Elementen mit Einschluss der Blutgefässe übrig bleibt, wird durch die fein granulirte Neuroglia ausgefüllt.

Den eben geschilderten Bau weist die Rinde an allen Stellen der Kleinhirnoberfläche auf; irgendwelche örtliche Verschiedenheiten sind bisher nicht bekannt; aus diesem Umstande dürfen wir wohl auch den Schluss auf Gleichartigkeit der Function im ganzen Bereiche der Kleinhirnrinde ziehen.

Der graue Rindenbelag des Kleinhirns zeigt auch in der ganzen Wirbelthierreihe eine auffallende Uebereinstimmung des feineren histologischen Baues. Innerhalb der Säugethierclasse ist eine gewisse Beziehung zwischen der Grösse der Thierspecies und dem Durchmesser der in der Kleinhirnrinde vorhandenen zelligen Elemente nicht zu verkennen. Dieses Verhältnis betrifft in erster Reihe die *Purkinje*'schen Zellen, theilweise aber auch die Körner.

Von diesen Grössenunterschieden abgesehen, verhält sich die Kleinhirnrinde bei allen Säugethieren nahezu gleich, doch ist die Reichhaltigkeit der Verästelungen, welche die *Purkinje*'schen Zellen aufweisen, nirgends so ungemein gross, als beim Menschen; besonders auffallend wird dies bei den kleinen Säugern, namentlich bei den Nagern.

Ferner wird das Bindegewebe in der Kleinhirnrinde bei vielen Säugethieren im Vergleich mit dem Menschen derber. In Folge des letzteren Umstandes kann man z. B. bei der Katze die Basalmembran mit den Radiärfasern meist recht gut sehen und letztere ein beträchtliches Stück in die moleculäre Schichte hinein verfolgen.

Auch noch bei den Vögeln schliesst sich die Kleinhirnrinde in ihrem Bau eng an die der Säugethiere an. *Tenchini* und *Staurenghi* geben an, dass beim Adler die grosszellige Schichte besonders mächtig entwickelt sei. Erst in den anderen Thierclassen treffen wir auch beträchtlichere Verschiedenheiten. Bei den Reptilien, Amphibien und Fischen ist die grosszellige Schichte meist beträchtlich verbreitert, was hauptsächlich durch zahlreiche, der Oberfläche parallele Markfasern verursacht wird. In Folge dieses Umstandes geschieht es dann, dass die *Purkinje*'schen Zellen nicht mehr in einer einzigen Reihe, sondern mehrfach übereinander angeordnet sind. Ferner weisen die genannten Zellen bei den drei niederen Wirbelthierclassen nicht mehr immer jene charakteristische rundliche Form auf; ihre Gestalt ist vielmehr oft eine mannigfach schwankende spindelförmige, dreieckige u. s. w. Die peripheren Fortsätze der *Purkinje*'schen Zellen sind bei diesen Thieren in etwas anderer Weise verästelt, als dies bei Säugern und Vögeln der Fall ist; sie verlaufen, nachdem sie sich nur wenigemale getheilt haben, direct gegen die Oberfläche des Kleinhirns und geben dabei nur ganz feine Seitenästchen ab, die sich aber nicht weit verfolgen lassen. Auch wird das Zwischengewebe nahe der

Oberfläche so zart und locker, dass hier die Kleinhirnrinde häufig einem zarten Spitzengewebe gleicht.

Eine weitere Eigenthümlichkeit des Kleinhirnes vieler niederer Wirbelthiere besteht darin, dass das centrale Mark auf ein Minimum reducirt erscheint, oder dadurch, dass die Markfasern stellenweise alle in der Körnerschichte liegen, gänzlich zu fehlen scheint.

Die **histologische Entwickelung** der Kleinhirnrinde ist ziemlich genau studirt. Beim Menschen besteht das Kleinhirn ursprünglich hauptsächlich aus einer Menge runder Körner (Gliakörner), in denen etwa um die Mitte des Embryonallebens ein der Oberfläche paralleles, körnerfreies Band, welches von ihr noch durch die äussere Körnerschichte getrennt ist, sich abhebt. Dieses Band ist der Beginn der moleculären Schichte und hat in seinem Aussehen bereits grosse Aehnlichkeit mit der moleculären Schichte des Erwachsenen. Gleichzeitig, oder auch schon etwas früher, dringt der spätere Markkern des Kleinhirns, vorderhand selbstverständlich nur aus marklosen Fasern gebildet, gegen die Oberfläche vor. Am Ende des sechsten Monats lassen sich mitunter, aber keineswegs immer, die ersten Anfänge der *Purkinje*schen Zellen an der inneren Grenze der moleculären Schichte erkennen; beim Neugeborenen pflegen sie meist sehr deutlich sichtbar zu sein, doch sind ihre peripheren Fortsätze immer noch wenig verästelt.

Während die Breite der moleculären Schichte langsam zunimmt, bleibt die der äusseren Körnerschichte bis zur Geburt ziemlich gleich, um erst dann abzunehmen und in einer wechselnden Entwickelungsperiode gänzlich zu verschwinden.

Beim Neugeborenen lässt sich die äussere Körnerschichte in zwei ziemlich gleich breite parallele Schichten zerlegen; die oberflächlichen Körner werden grösstentheils zum Aufbau der Basalmembran verwendet, während die tiefer liegenden später nach und nach in die moleculäre Schichte hineinrücken.

Es wurde bereits angegeben, dass die Nervenzellen des Corpus rhomboideum cerebelli zu denen gehören, welche ihre Ausbildung am frühesten erreichen. Bereits gegen Ende des sechsten Embryonalmonates sind sie in auffallend vorgeschrittener Entwickelung erkennbar, ein Umstand, welcher für die Erklärung ihrer functionellen Bedeutung bisher noch keine Verwerthung gefunden hat.

Schliesslich sei noch hingewiesen auf kleine graue Herde, welche man bei sehr sorgfältiger Untersuchung in vielen Kleinhirnen mitten in der Marksubstanz antreffen kann. Dieselben bleiben meist sehr klein, von kaum sichtbarer Grösse bis zur Grösse eines Hirsekornes, erreichen aber unter Umständen einen Längendurchmesser von 1 Centimeter. Sie enthalten, abgesehen von einem Markfasernetze, regellos

gelagerte keulenförmige Ganglienzellen, die den *Purkinje*'schen Zellen sehr ähnlich sind; ferner Körner gleich denen der Körnerschichte und ein dichtes Capillarnetz (Fig. 153). Auf diese kleinen Heterotopien grauer Rindensubstanz hat *Pfleger* zuerst aufmerksam gemacht.

4. Blutgefässe des Kleinhirns.

Das menschliche Kleinhirn erhält sein arterielles Blut ausschliesslich aus dem Gebiete der A. vertebralis.

Man kann jederseits drei Arterien für das Kleinhirn bemerken (vergl. Fig. 177): die Arteria cerebelli inferior posterior (sie geht gewöhnlich vom obersten Stück der Arteria vertebralis,

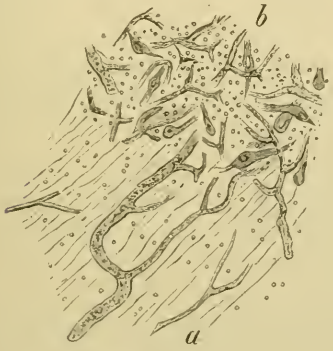

Fig. 153.

Fig. 154.

Fig. 153. Schnitt durch eine kleine Heterotopie im Kleinhirnmarke. *a* Marksubstanz, *b* grauer Herd. Karmin. Vergr. 40.

Fig. 154. Encephalitis der Kleinhirnrinde, wobei namentlich die bindegewebigen Antheile der Rinde erhalten geblieben sind. Man sieht deutlich die Radiärfasern der molecularen Schichte, bemerkt die Lücken für die ausgefallenen *Purkinje*'schen Zellen und trifft in dem bindegewebigen Stützwerke zwischen Körnerschichte und Mark einzelne erhaltene Markfasern. Weigertfärbung. Vergr. 60.

manchmal auch vom Beginne der A. basilaris ab) die A. cerebelli inferior anterior aus der A. basilaris, und die A. cerebelli superior aus dem vordersten Theile der A. basilaris, kurz bevor sie sich in die beiden A. cerebri poster. spaltet. Die A. cerebelli superior ist sehr constant, während die beiden erstgenannten häufig namentlich einseitig fehlen. Die A. cerebelli inferior anterior besitzt das kleinste Caliber von den drei Kleinhirnarterien. Alle drei gehen unter rechtem Winkel von dem Hauptstamme ab. Noch innerhalb der Pia theilen sich diese Gefässe wiederholt und nur kleine zarte Aestchen dringen in das Innere der Kleinhirnsubstanz ein. Blos von der A. cerebelli anterior geht ein grösserer Zweig ab, welcher von vorne her gegen den Hilus des Corpus dentatum und in dessen Markkern

eindringt, Arteria corporis dentati. Die grösseren Venen im Inneren des Markkernes vom Corpus dentatum wurden bereits kurz erwähnt.

Das Capillarnetz der Kleinhirnrinde zeigt gewisse Eigenthümlichkeiten, die der Schichtung der nervösen Bestandtheile entsprechen.

In der moleculären Schichte sehen wir die Arterien und Venen senkrecht von der Oberfläche her eindringen und diesen Verlauf bis gegen die *Purkinje*'schen Zellen hin beibehalten. Die Capillargefässe bilden dort ein mässig dichtes Netzwerk, mit ovalen Maschen, deren Längsaxe ebenfalls radiär gestellt erscheint. Der oberste Saum der Kleinhirnrinde enthält keine Capillarmaschen *(Oegg)*. In der Körnerschichte treffen wir auf ein ziemlich engmaschiges Capillarnetz. Beim Uebergang in die Marksubstanz werden die Gefässmaschen rasch viel weiter und zeigen eine Längenausdehnung, welche dem Laufe der Nervenfasern entspricht. In dem Gebiete der *Purkinje*'schen Zellen fallen grössere Gefässe (Arterien und Venen) auf, welche nahezu parallel zur Oberfläche verlaufen, und jedenfalls zur Ernährung der grossen Nervenzellen bestimmt sind.

Im Kleinhirne des Neugeborenen finden sich relativ wenige, aber weite Gefässe, welche bereits die oben geschilderten Eigenthümlichkeiten des Verlaufes erkennen lassen.

5. Pathologisch-anatomische Veränderungen am Kleinhirne.

Nachdem im Grossen und Ganzen am Kleinhirne die gleichen pathologischen Veränderungen angetroffen werden, wie an den übrigen Theilen des Gehirns, so soll hier vorzüglich nur auf jene Punkte hingewiesen werden, welche für jenes charakteristisch sind.

Atrophie des Kleinhirns ist wiederholt beschrieben worden; dabei ist aber ein Unterschied zu machen zwischen einem auffallend kleinen, jedoch sonst histologisch normalen Kleinhirne und jenen Fällen, in welchem mit der Verkleinerung des Organes eine Sklerosirung seines Gewebes einhergeht. — In die erste Reihe gehören sicherlich nur angeborene Atrophien, die letzteren Fälle dürften wohl zum grösseren Theile erworben sein.

Ist nur eine einzige Hemisphäre des Kleinhirns atrophisch, so ist mitunter auch die entgegengesetzte Grosshirnhemisphäre verkleinert; fast regelmässig findet man aber Atrophie der contralateralen unteren Olive.

Embolie einer Kleinhirnarterie ist ein sehr seltener Befund; da alle drei Arterien unter rechtem Winkel von der viel mächtigeren Hauptarterie abzweigen, so ist es begreiflich, dass der Embolus meist in der A. basilaris fortgeschwemmt wird, und erst in der A. cerebri posterior stecken bleibt. —

Auch grössere Apoplexien in die Kleinhirnsubstanz sind seltener als an vielen anderen Stellen des Gehirns. Der Grund dafür ist in dem Umstande zu suchen, dass hier fast nur kleinste Arterien vorkommen; die einzige etwas grössere Arterie, die A. corporis dentati, ist denn auch der gewöhnliche Ausgangspunkt für die umfangreicheren Blutungen im Kleinhirne.

Capilläre Hämorrhagien trifft man, namentlich in der Rinde des Kleinhirns, mitunter. — In solchen Fällen kann man beobachten, wie der kleine Bluterguss sich in der Schichte der *Purkinje*'schen Zellen, dort, wo er den geringsten Widerstand findet, parallel zur Oberfläche auszubreiten bestrebt ist. —

Unter den Tumoren, welche im Kleinhirne gefunden werden, nehmen die Tuberkel den ersten Rang ein; sie kommen im Verhältnisse zur Grösse dieses Organes hier häufiger vor, als in irgend einem anderen Hirntheile. Häufig sind deren mehrere gleichzeitig vorhanden; fast immer gehen sie von der Pia mater aus, und sind meist von der umgebenden Hirnsubstanz scharf getrennt. Sie können so gross werden, dass eine ganze Hemisphäre und selbst mehr in eine tuberculöse Masse verwandelt ist. — Aber auch Gliome und Carcinome gehören zu den häufigeren Vorkommnissen. Neben verschiedenartigen anderen Neubildungen (Fibromen, Sarkomen u. s. w.) seien gerade wegen der Seltenheit ihres Auftretens erwähnt: Dermoidcysten *(Clairat, Irvine, Heimpel)*, Osteome *(Ebstein)*, Echinococcenblasen die vom vierten Ventrikel her eindringen.

Entzündliche Vorgänge im Kleinhirne und in seinen Häuten sind häufig. Purulente Meningitis am Kleinhirne kann zwar traumatischen Ursprungs sein, ist aber meist eine secundäre von anderen Stellen der Hirnoberfläche oder vom Knochen (Felsenbein) her fortgepflanzte Erkrankung.

Entzündliche Vorgänge in der Substanz des Kleinhirns führen zu Erweichungsherden, Cysten und Abscessen, die in diesem Organe verhältnismässig häufig sind. Man findet mitunter eine ganze Hemisphäre zu einer Cyste oder Abscesshöhle umgewandelt. Aber auch aus Divertikeln des vierten Ventrikels können sich Cysten in der Kleinhirnsubstanz entwickeln, die mitunter noch durch einen Gang mit der Ventrikelhöhle communiciren.

In Folge von circumscripter chronischer Encephalitis kann es geschehen, dass die nervösen Bestandtheile der Kleinhirnrinde und des anliegenden Markes nahezu vollständig zugrunde gehen, und das bindegewebige Stützgerüst fast allein, wie rein herauspräparirt, zurückbleibt. Solche Präparate (Fig. 154) sind daher auch geeignet, das Verhalten des Bindegewebes in der Klein-

hirnrinde am klarsten zur Darstellung zu bringen (vgl. pag. 326). Immerhin findet man aber bei genauer Prüfung, selbst wenn alle Nervenzellen verschwunden sind (die Stellen der verloren gegangenen *Purkinje*'schen Zellen sind an den Lücken erkennbar), in der Körnerschichte und im centralen Marke einzelne erhaltene Nervenfasern (*Hess*).

Ist ein Theil der Kleinhirnrinde zugrunde gegangen, so kann man von der erkrankten Stelle aus secundäre Degeneration weit ins Mark hinein verfolgen *(Borgherini)*; namentlich, wenn es sich um einen ganz kleinen Degenerationsherd in der Rinde handelt, kann man das atrophische Bündel eine lange Strecke hindurch unvermischt, isolirt in den Markkern ziehen sehen. In diesem degenerirten Bündel findet man aber auch eine Anzahl von wohl erhaltenen Fasern aus dem Bereiche der erkrankten Rindenpartie herkommen. Es geht daraus hervor, dass ein Theil der betreffenden von der Kleinhirnrinde hereinziehenden Fasern sein trophisches Centrum daselbst, ein anderer kleinerer Theil aber irgendwo anders haben müsse.

Ueber die pathologischen Veränderungen an den **Kleinhirnschenkeln** und der **Brücke** ist wenig zu sagen.

Bei Atrophie einer Kleinhirnhemisphäre ist eine entsprechende Degeneration besonders deutlich am Brückenarme und an der gleichseitigen Brückenhälfte ausgesprochen. Nach Exstirpation einer Kleinhirnhemisphäre finden sich auch Veränderungen im Bindearme und es lassen sich dann die ungekreuzten Fasern daselbst nachweisen *(Marchi)*.

Im Bereiche der Brücke sind kleine Aneurysmen an den intracerebralen Arterien häufig, daher auch Apoplexien des Pons nicht gar selten zu Stande kommen. — Erweichungsherde und verschiedenartige Tumoren (in erster Reihe Tuberkel) sind wiederholt in dieser Gegend gesehen worden. — Aneurysmen der A. basilaris werden durch Druck auf die Brücke schädigend einwirken müssen.

In der disseminirten Sklerose bildet die Brücke einen Lieblingssitz für sklerotische Herde.

Die Brückenarme verhalten sich in pathologisch-anatomischer Beziehung wie die Brücke selbst. — Selbstständige, isolirte Erkrankungen der anderen Kleinhirnarme sind selten. —

D. Das Grosshirn.

Wir werden auch im Grosshirne zunächst jene centralen grauen Massen, die sich daselbst befinden, besprechen, ihren inneren Bau und die Verbindungen, die sie mit anderen Hirntheilen eingehen, untersuchen, hierauf in der Marksubstanz der Grosshirnhemisphären

so viel als möglich die einzelnen Bahnen zu entwirren trachten und erst dann die feineren Structurverhältnisse der Grosshirnrinde einer eingehenderen Würdigung unterziehen.

I. Die Ganglien des Grosshirnes.

1. Der Thalamus opticus, Sehhügel.

An beiden freien Flächen des Thalamus opticus, der medialen und der oberen, können wir ein oberflächliches Stratum unterscheiden — abgesehen vom Ventrikelependym — welches die eigentliche graue Thalamusmasse bedeckt. — Es wird diese Schichte an der medialen Fläche von grauer Substanz (centrales Höhlengrau) gebildet, an der oberen Fläche von Zügen weisser Markfasern: Stratum zonale.

Das centrale Höhlengrau des Thalamus ist eine directe Fortsetzung derjenigen grauen Masse, welche den Aquaeductus Sylvii umgibt, und endet vorne im Infundibulum. — Basalwärts bildet es den Boden des dritten Ventrikels, die graue Bodencommissur, in welche sich das Chiasma nervorum opticorum einbettet (Fig. 10).

Das centrale Höhlengrau ist nicht überall deutlich von der eigentlichen Thalamussubstanz geschieden; es besteht aus einer Grundsubstanz, die im Wesentlichen dieselbe ist, wie an anderen Stellen der grauen Substanz und enthält sowohl Nervenfasern als Nervenzellen, deren weitere Beziehungen noch nicht näher bekannt sind.

Die **mittlere Commissur** (Commissura mollis) wird vom centralen Höhlengrau gebildet (Fig. 10 und 14) und enthält mässig viele, nicht zu Bündeln vereinigte Nervenfasern, welche theils weiter lateralwärts in den Thalamus eindringen, theils aber derart umbiegen, dass sie in den verschiedenen Richtungen parallel der Ventrikelwand im centralen Höhlengrau weiter verlaufen; auch in den unteren (inneren) Thalamusstiel sollen einzelne Fasern gelangen (Fritsch, Holländer).

Im hintersten Theile der Taenia medullaris thalami liegt das Ganglion habenulae (Fig. 7 und 10, 14; Fig. 155, *GH*), eine beim Menschen nicht scharf abgegrenzte Anhäufung kleiner Nervenzellen. In dieses Ganglion treten Fasern aus dem Pedunculus conarii und aus der Taenia medullaris thalami ein. Andere Faserantheile dieser beiden genannten Nervenbündel durchsetzen aber wahrscheinlich das Ganglion blos oder streichen darüber hinweg.

Besondere Erwähnung verdient ein grösserer, häufig schon makroskopisch erkennbarer Faserstrang, welcher vom Ganglion habenulae ausgeht, lateralwärts leicht convex gekrümmt zwischen centralem Höhlengrau und eigentlichem Thalamuskörper gegen die Basis zieht (Fig. 155, *1*) und an Frontalschnitten an der medialen Seite des rothen Kernes zu

enden scheint (Fasciculus retroflexus, *Meynert*'sches Bündel). Nach *Forel* und *Gudden* gelangt dieses Bündel zu einer bei vielen Thieren (Nagern, Fledermaus) deutlich erkennbaren Nervenzellengruppe in dem hinteren Theile der Substantia perforata posterior — dem Ganglion interpedunculare. Beim Menschen liegen die diesem Ganglion

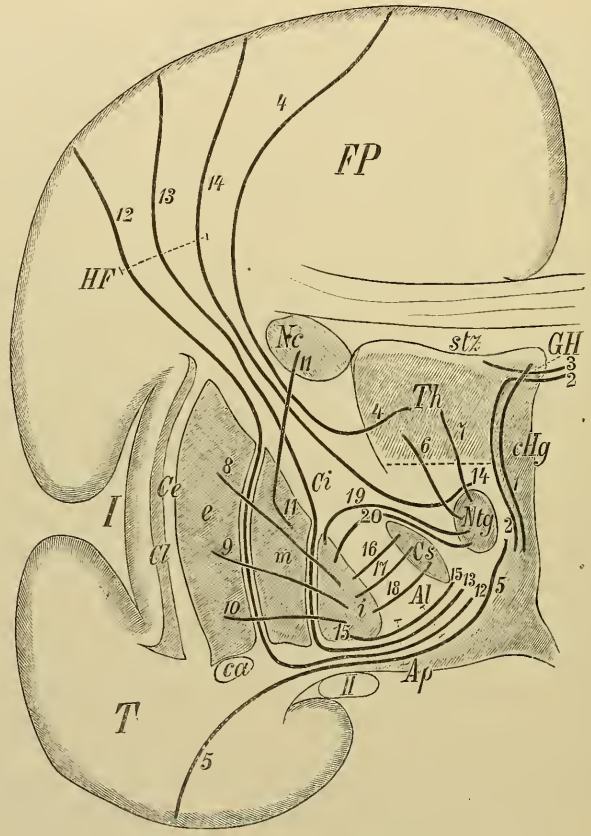

Fig. 155. Schematischer Frontalschnitt durch das Grosshirn. *FP* Frontal-Parietallappen, *T* Temporallappen, *I* Insel, *II* Tractus opticus, *HF* Haubenfaserung, *Nc* Nucleus caudatus, *Th* Thalamus opticus, *GH* Ganglion habenulae, *cHg* centrales Höhlengrau, *Ce* Capsula interna, *Ntg* Nucleus tegmenti, *Cs* Corpus subthalamicum, *i*, *m*, *e* die drei Glieder des Linsenkernes, *Cc* Capsula externa, *Cl* Claustrum, *ca* vordere Commissur, *Ap* Ansa peduncularis, *Al* Ansa lenticularis.

entsprechenden Zellen mehr diffus vertheilt, knapp vor dem Beginn der Brücke im basalsten Theile der Haubenregion neben der Mittellinie.

Ein Theil der Pedunculi conarii schliesst sich dem *Meynert*'schen Bündel an seiner lateralen Seite (das er also dabei überschreiten muss) an und zieht mit ihm basalwärts (Fig. 155, *2*).

Die Zirbelstiele haben beim Menschen nur geringe Beziehung zu der Glandula pinealis, die dort ein rudimentäres Organ ist. Sie stellen zum Theile einen gekreuzten Antheil des *Meynert*'schen Bündels dar; woher sie alle stammen, ist nicht mit Sicherheit zu sagen; doch darf angenommen werden, dass sie auch viele ihrer Fasern dem Stratum zonale des contralateralen Thalamus und dem Ganglion habenulae entnehmen (Fig. 155, *3*).

Ausserdem hat *Darkschewitsch* im Zirbelstiele Fasern nachgewiesen, welche eine gekreuzte Verbindung zwischen dem Tractus opticus und dem Oculomotoriuskerne darstellen (vgl. pag. 282).

Das **Stratum zonale** (Gürtelschichte) bildet einen nicht ganz 1 Millimeter dicken weissen Ueberzug der oberen Thalamusfläche; es besteht aus Markfasern, die zum grössten Theil sagittal über den Thalamus hin verlaufen. — An der Bildung dieses Stratums betheiligen sich:

1. Fasern aus der lateralen Wurzel des Tractus opticus, die oberflächlich über das Corpus geniculatum hinwegziehen und sich am Thalamus ausbreiten (pag. 280).

2. Fasern, die aus dem Hinterhauptslappen (vielleicht auch aus dem Schläfenlappen) im sagittalen Marklager nach vorne ziehen und die Oberfläche des Pulvinar erreichen.

3. Fasern aus dem später zu besprechenden unteren Thalamusstiele.

4. Die eben erwähnten Fasern zur Taenia thalami, respective zum Pedunculus conarii.

Die laterale Begrenzung der grauen Masse des Thalamus ist nicht überall eine sehr scharfe; es strahlen nämlich hier zahlreiche Faserbündel in den Sehhügel ein, so dass graue und weisse Substanz gemischt erscheinen (Stratum reticulatum, Gitterschichte, Markgitter). Doch macht sich namentlich bei Thieren der laterale Rand der Gitterschichte durch seinen besonderen Reichthum an Markfasern (Lamina medullaris externa) bemerkbar.

Soweit diese in den Thalamus einstrahlenden Bündel aus der Grosshirnrinde stammen, betheiligen sie sich an der Bildung des **Stabkranzes vom Thalamus**, dessen Hauptbestandtheile folgende sind:

1. Fasern aus dem Stirnhirne, die durch den vorderen Theil der inneren Kapsel, zwischen Linsenkern und Schweifkern, direct sagittal gegen den Thalamus hinziehen; vorderer Stiel des Thalamus (Fig. 155, *4*). Ein namentlich beim Menschen sehr unbedeutendes Bündel stammt aus der Rinde des Riechlappens (vgl. pag. 274); es trennt sich von dem für die vordere Commissur bestimmten Faserzuge ab, um die sagittale Richtung weiter nach rückwärts festzuhalten und tritt in den vorderen, basalen Theil des Sehhügels ein.

2. Fasern aus dem Scheitellappen, die, den hinteren Theil der inneren Kapsel in dünnen Bündeln durchbrechend, sich in die laterale Fläche des Thalamus einsenken.

3. Mächtige Bündel aus dem Hinterhauptslappen (und theilweise Schläfenlappen), die im sagittalen Marklager nach vorne zum Thalamus ziehen (Sehstrahlungen von *Gratiolet*, hinterer Stiel des Thalamus); ein kleiner Theil davon geht — wie bereits erwähnt wurde — in das Stratum zonale ein.

4. Der alsbald zu erwähnende untere Stiel des Thalamus aus dem Schläfenlappen.

Die drei Kerne des Thalamus, von denen der vordere (obere) der kleinste ist, während der laterale die beiden anderen an Grösse übertrifft, fanden schon früher Erwähnung (vgl. pag. 61), ebenso das Verhalten der Columna fornicis unter dem centralen Höhlengrau im vorderen Theile des Thalamus, sowie des *Vicq d'Azyr*'schen Bündels (pag. 67—69); dadurch, dass letzteres sich beim Aufwärtssteigen etwas lateralwärts wendet, entfernt es sich von der Columna fornicis, und zwischen beiden kann ein Theil eines in die sagittale Richtung umbeugenden hier nicht scharf markirten Faserzuges, des unteren Thalamusstieles (Fig. 155, *5* und Fig. 131) durchziehen.

Der untere Thalamusstiel führt Fasern aus dem Schläfenlappen und vielleicht auch aus dem Globus pallidus unter dem Linsenkerne vorbei zur Basis des Thalamus; ein Theil dieser Fasern erreicht die Oberfläche des Sehhügels und hilft das Stratum zonale bilden (von *Wernicke* als innerer Stiel des Thalamus bezeichnet), ein anderer Theil zieht, wie eben erwähnt wurde, im Thalamus in sagittaler Richtung lateral vom Fornix nach vorne. Die Bezeichnung „unterer", namentlich aber „innerer Thalamusstiel" ist bei den verschiedenen Autoren eine sehr wechselnde, verwirrende.

Wenn man den Tractus opticus an der Hirnbasis wegpräparirt, so sieht man den Hirnschenkel in der Masse der Hemisphäre verschwinden. Jene an der Hirnbasis gelegenen Gebilde, welche den Pedunculus cerebri an seiner Eintrittsstelle umgeben, gewissermassen umschlingen, bezeichnet man als Hirnschenkelschlinge (Fig. 155, *Ap*, Ansa peduncularis, Substantia innominata); einen wichtigen Bestandtheil dieser Hirnschenkelschlinge bildet der eben beschriebene untere Stiel des Thalamus.

Wir werden später sehen, dass alle Bündel, welche die Hirnschenkelschlinge constituiren, in einigen Punkten ihres Verlaufes übereinstimmen; allen ist gemeinsam, dass sie aus der Gegend ventral vom Linsenkerne medianwärts ziehen, dabei, wie Frontalschnitte lehren (Fig. 130, 131, 155), im Bogen den ventralen Theil der Capsula interna (als der directen Fortsetzung des nun bedeckten Hirnschenkel-

fusses) umsäumen und sich unter dem Thalamus nach verschiedenen Richtungen hin wenden.

Dass Fasern aus der lateralen Opticuswurzel unter dem Corpus geniculatum laterale in das Pulvinar pinselförmig ausstrahlen, fand bereits Erwähnung. Verbindungen des Thalamus mit dem vorderen Vierhügel, sowie mit dem Corpus geniculatum laterale bestehen wohl, mit dem Linsenkerne und dem Schweifkerne sind sie wahrscheinlich, ebenso steht ein Theil der hinteren Commissur in Beziehung zum Sehhügel. Endlich sind mannigfache, aber noch nicht vollkommen aufgehellte Verbindungen des Thalamus mit der Haubenregion und dem Rückenmarke vorhanden. Namentlich scheinen es die Fasern der Laminae medullares zu sein, welche diese Verbindungen herstellen; von diesen sind die beiden uns bereits bekannten zum rothen Kerne (Fig. 155, *6*, 7, vgl. pag. 316) und zur Schleife (vgl. pag. 259) jedenfalls die wichtigsten und bisher am besten bekannten. Von Manchen *(Meynert, Wernicke)* wird die hintere Commissur als gekreuzter Haubenursprung aus dem Thalamus angesehen.

Der Thalamus steht also mit nahezu allen Theilen der Hirnrinde (Stirnhirn, Scheitelhirn und Hinterhauptshirn durch die innere Kapsel, mit dem Schläfenhirn durch die Ansa peduncularis), mit dem Rückenmarke und dem Haubengebiet der Medulla oblongata (mediale Schleife und hintere Commissur) und endlich mit dem Kleinhirne (rother Kern und Bindearm) in Beziehung. Ausserdem sind aber gewiss zahlreiche anderweitige Verbindungen vorhanden.

Ueber den **feineren Bau** der grauen Substanz des Thalamus lässt sich sagen, dass namentlich der äussere Kern sehr reich an Markfasern ist, daher seine lichtere Farbe. Die Nervenzellen des Sehhügels sind meist ziemlich gross, stark pigmentirt.

2. Der Linsenkern und der Schweifkern.

Wir haben bereits erfahren, dass der Schweifkern und das laterale Glied des Linsenkernes, welche beide auch mannigfach miteinander zusammenhängen, als modificirte Hirnrindentheile angesehen werden dürfen.

Am Boden der Vorderhirnblase bildet sich eine Verdickung, welche die Anlage der genannten grauen Massen bildet und noch am ausgebildeten Gehirne hängt das Putamen mit der grauen Bedeckung der Substantia perforata zusammen, welche ja unbedingt als der Hirnrinde homolog zu betrachten ist.

Es hat aber *Wernicke*, abgesehen von diesem genetischen Zusammenhange mit der Rinde, ausführlich dargelegt, dass in ähnlicher Weise, wie die Stabkranzbündel von der Grosshirnrinde, so auch vom Nucleus caudatus und vom Putamen dem Stabkranze homologe Fasern ausgehen,

welche zum grössten Theil in das erste und zweite Glied des Linsenkernes, den Globus pallidus, eintreten, respective dieselben als Durchgangsstation benützen (Fig. 155, *8*, *9*, *10*, *11*).

Die aus dem Putamen austretenden Fasern sammeln sich nämlich gegen dessen medialen Rand hin zu deutlicheren gröberen Bündeln, welche, die Lamina medullaris nuclei lentif. lateralis durchsetzend, den Globus pallidus erreichen. Aus dem Schweifkerne gelangen die entsprechenden Bündel, indem sie die vordere Abtheilung der inneren Kapsel überschreiten, sowohl zur lateralen Marklamelle, als auch zum mittleren (zweiten) Gliede des Linsenkernes und nehmen hier, den Fasern aus dem Putamen sich anschliessend, einen medianwärts gerichteten Verlauf an *(11)*; daher erscheint der Globus pallidus mehr oder minder in frontaler Richtung radiär gestreift.

Die beiden Laminae medullares (mitunter wird das innerste Glied des Linsenkernes durch eine dritte Marklamelle in zwei Abtheilungen gespalten) entstehen, soweit es erlaubt ist sich darüber entschieden auszusprechen, meist aus Fasern, die ebenfalls vom Nucleus caudatus oder vom Putamen herkommen, aber, statt sich (wie *11)* an der radiären Faserung des Globus pallidus zu betheiligen, hier basalwärts ziehen; an der Bildung der Laminae medullares betheiligen sich aber (nach *Edinger*) auch Bündel, welche von der Rinde des oberen Parietallappens herstammen, und bereits in früheren Entwickelungsstadien als die anderen Fasern des Grosshirns ihre Markumhüllung erhalten *(12, 13)*. *Edinger* bezeichnet diese Bündel als Haubenfaserung, rechnet aber noch andere *(14)* hinzu, welche nicht in den Linsenkern eintreten, sondern unter dem Thalamus und dorsal vom rothen Kerne sich spinalwärts wenden und in die Schleife eingehen sollen (vgl. pag. 261).

In der inneren Marklamelle des Linsenkernes finden sich schliesslich noch Fasern, welche aus der grauen Substanz des mittleren Gliedes stammen und in dieselben umbiegen; diese sind der Einfachheit wegen auf Fig. 155 weggelassen.

Alle Fasern, welche in den Marklamellen basalwärts ziehen, wenden sich an der Basis des Linsenkernes medianwärts und streichen unter dem Globus pallidus, durch weitere Zuzüge aus demselben *(15)* verstärkt, vorbei. — Sie bilden dadurch die Linsenkernschlinge *(Al,* Ansa lentiformis, besser A. nuclei lenticularis), welche einen weiteren Bestandtheil der bereits erwähnten Ansa peduncularis darstellt.

Medial und dorsal vom Linsenkerne liegt die innere Kapsel, welche ihn vom Nucleus caudatus und vom Thalamus, respective der unter ihm befindlichen Regio subthalamica (Zwischenschichte, Stratum intermedium) trennt.

Die Linsenkernschlinge gelangt nun, indem sie den medialsten und basalsten Theil der inneren Kapsel durchsetzt, in die Regio subthalamica; hier erreicht sie ein der Mittellinie nahegelegenes Gebiet an der Basis unterhalb des rothen Kernes und lässt sich nicht weiter mit Sicherheit verfolgen. Da in der Nähe die hinteren Längsbündel rasch zu wachsen beginnen, so ist *Wernicke* der Anschauung, dass diese vermittelst der in der Raphe aufsteigenden Fasern mit der Linsenkernschlinge zusammenhängen. Nachdem aber die Fasern des hinteren Längsbündels vor denen der Linsenkernschlinge sich durch ihr bedeutend grösseres Caliber auszeichnen, so kann seiner Meinung nach eine solche Verbindung nur unter der Voraussetzung eingeschalteter Ganglienzellen angenommen werden.

Nach der Anschauung von *Bechterew* und *Flechsig* findet aber eine derartige Beziehung zwischen Linsenkernschlinge und hinterem Längsbündel überhaupt nicht statt. Erstere soll sich nach diesen Autoren, wenigstens theilweise, durch die centrale Haubenbahn (vgl. pag. 263) bis zur unteren Olive hinab fortsetzen; wir hätten also damit eine Verbindung des Linsenkernes mit der gleichseitigen unteren Olive und weiterhin mit der contralateralen Kleinhirnhemisphäre gegeben.

Bei dem Umstande ferner, als die hinteren Längsbündel bedeutend früher als die Linsenkernschlinge markhaltig werden, darf ein directer Zusammenhang beider auch aus diesem Grunde ausgeschlossen werden.

Edinger lässt einen grossen Theil der Linsenkernschlinge in das Corpus subthalamicum eintreten.

In die Regio subthalamica gelangen aber noch anderweitige Fasern aus dem Linsenkerne, die selbstverständlich alle die innere Kapsel durchsetzen müssen. Wir haben nämlich in dieser Gegend, dorsalwärts von der inneren Kapsel, das Corpus subthalamicum (*Cs, Luys*'scher Kern) und mehr in der Mittelhirngegend, schon über dem Hirnschenkelfusse, die Substantia nigra Soemmeringi angetroffen. In beide Ganglienmassen gehen Fasern aus dem inneren, medialen Gliede des Linsenkernes ein (Fig. 16, 17, 18); es sind dies zarte Fasern, welche man am Frontalschnitte aus der dorsal-medialen Fläche dieses Theiles vom Linsenkerne die innere Kapsel durchsetzen sieht. Die obersten, dorsalsten dieser Fasern *(19, 20)* treten nicht in das Corpus subthalamicum selbst ein, sondern bilden, nachdem sie die innere Kapsel durchpassirt haben, ein compactes Bündel, das die dorsale Kapsel des Corpus subthalamicum darstellt und nach *Wernicke* in den rothen Kern eintreten soll (Haubenbündel aus dem Linsenkerne).

Die ventrale Kapsel des Corpus subthalamicum wird nach *Kahler* ebenfalls aus Fasern zusammengesetzt, die aus dem Linsenkerne stammen und sich zum Theile dann der Linsenkernschlinge anschliessen

Die Linsenkernschlinge und der untere Stiel des Sehhügels (vgl. pag. 336) bilden zusammen die Hirnschenkelschlinge; zwischen diese beiden Bestandtheile soll sich noch ein System von Fasern einschieben (hinteres Markblatt der Haube) von welchem *Meynert* angibt, dass es in das hintere Längsbündel übergehe.

Die äussere Kapsel sendet anscheinend keine oder höchst unbedeutende Faserzüge in den Linsenkern hinein; es ist daher am gehärteten Präparate leicht, die äussere Kapsel von der lateralen Fläche des Linsenkernes abzuschälen; dasselbe geschieht auch häufig durch Blutungen, welche in diese Gegend erfolgen.

Alle Züge, welche wir aus dem Linsenkerne austreten und sich spinalwärts wenden sahen, erreichten das Haubengebiet. Dass der Linsenkern auch mit dem Hirnschenkelfusse verbunden ist, muss als höchst wahrscheinlich, aber nicht als sicher erwiesen angenommen werden. Man kann dafür vielleicht Fasern in Anspruch nehmen, welche aus den Laminae medullares, sowie aus dem Ganglion selbst in die innere Kapsel eintreten und sich hier mit Fussfasern vermischen.

Die Verbindungen des Nucleus caudatus sind mit Ausnahme jener oben erwähnten Fasern (pag. 338), die den Linsenkern durchziehen, noch durchwegs wenig sichergestellt; doch darf mit einiger Berechtigung angenommen werden, dass Bündel aus dem Schweifkerne direct durch die innere Kapsel in den medialen Theil des Hirnschenkelfusses und auf diesem Wege weiterhin in die Brückengegend gelangen (als Theil der frontalen Brückenbahn, pag. 253).

Von *Meynert* werden sehr ausgedehnte Verbindungen des Linsenkernes und des Corpus striatum mit der Hirnrinde beschrieben.

Für den Linsenkern nimmt er an, dass diese namentlich aus der Stirn- und Scheitelrinde stammenden Bündel auf dem Wege der inneren Kapsel in jene graue Masse gelangen. — Wenigstens für das äussere Glied des Linsenkernes (wie auch für den Schweifkern) wurden aber später durch *Wernicke* und Andere derartige Beziehungen zur Grosshirnrinde entschiedenst zurückgewiesen; es sollte sich höchstens um durchtretende Bündel, also nicht um Fasergruppen, die im Linsenkerne endigen, handeln.

Allein an Thieren lässt sich deutlich nachweisen, dass keineswegs alle der in Frage kommenden Bündel den Linsenkern blos durchpassiren *(Kowalewski)*; ferner dürfen wir ja von vorneherein erwarten, dass die grossen grauen Massen des Putamen und Corpus caudatum in ähnlicher Weise wie alle Rindenpartien mit anderen Stellen der Grosshirnrinde durch Associationsfasern verbunden sein werden.

Bezüglich der **feineren Structur** der eben besprochenen Ganglienmassen, woran wir das Corpus subthalamicum und die Substantia

nigra Soemmeringi anfügen wollen, sind eingehendere Untersuchungen noch wünschenswerth:

1. Der **Nucleus caudatus.** In dem Theile seines Kopfes, welcher der inneren Kapsel aufsitzt, lassen sich die einstrahlenden Faserbündel (mit auf- und vorwärts gerichtetem Verlauf) eine Strecke weit gegen die Oberfläche des Ganglions hin verfolgen. — Die Nervenzellen gehören grösstentheils zu den kleinen; sie sind von rundlicher oder spindelförmiger Gestalt.

2. Der **Nucleus lentiformis.** Das laterale Glied gleicht nicht nur äusserlich in seiner Farbe dem Schweifkerne, sondern stimmt auch bezüglich der feineren Structur mit ihm überein. Die gegen die Lamina medullaris externa hin sich sammelnden Nervenfaserbündel fanden bereits Erwähnung. Die lichtere Farbe des Globus pallidus rührt in erster Linie von einer anderen Beschaffenheit der Grundsubstanz her, ohne dass sich dieser Unterschied histologisch gut definiren liesse. Es finden sich in den beiden inneren Gliedern des Linsenkernes hauptsächlich gelb pigmentirte, mittelgrosse Nervenzellen; ausserdem ist diese Gegend besonders reich an markhaltigen Nervenfasern, welche beiden Umstände ebenfalls dazu beitragen, den erwähnten Farbenunterschied zu erzeugen.

3. Das **Corpus subthalamicum.** Zuerst von *Luys* erwähnt, wurde dieses Ganglion von *Forel* genauer beschrieben. — Seine grösste Dicke beträgt 3 bis 4 Millimeter, seine Breite 10 bis 13 Millimeter und die sagittale Länge 7 bis 8 Millimeter. Seine Gesammtform entspricht einer dem Hirnschenkelfusse aufsitzenden Linse.

Histologisch charakterisirt sich dieser Körper durch ein dichtes Netz feinster markhaltiger Nervenfasern, wobei gröbere Fasern fast völlig fehlen; eingestreut finden sich mittelgrosse, multipolare, hellbraun pigmentirte Nervenzellen. Es gibt nur wenige Gebiete des Centralnervensystems, welche sich durch ein so dichtes Capillarnetz auszeichnen, wie das Corpus subthalamicum; diese letztere Eigenschaft besitzt es auch bei den meisten Thieren, z. B. beim Hunde.

4. Die **Substantia nigra Soemmeringi.** Sie wird hauptsächlich durch das Auftreten von mittelgrossen, meist spindelförmigen Zellen gekennzeichnet, welche beim Menschen ein Häufchen dunkelbraunes Pigment führen. Dasselbe füllt in der Regel ein Dritttheil bis die Hälfte des Zellkörpers aus und erscheint erst im Laufe des extrauterinen Wachsthums. Die Zellen des Locus coeruleus unterscheiden sich von ihnen durch ihre rundliche blasige Gestalt und den beträchtlicheren Durchmesser. Bei Thieren fehlt das Pigment in den Zellen der Substantia Soemmeringi durchwegs.

2. Die centralen Markmassen des Grosshirnes.

Die namentlich beim Menschen so beträchtliche Markmasse im Inneren des Grosshirns, deren grösste Ausdehnung uns ein in der Balkenhöhe durch das Centrum semiovale Vieussenii gelegter Schnitt vorzuführen vermag, setzt sich aus dreierlei Fasersystemen zusammen, und zwar:

1. Aus solchen Fasern, welche aus der Hirnrinde zu den Ganglienmassen des Zwischenhirns oder tiefer hinab zum Mittelhirn, Hinterhirn, Nachhirn und Rückenmark ziehen: der Stabkranz (Corona Reilii).

2. Aus Fasern, welche identische Bezirke beider Hemisphären verbinden: Commissurenfasern.

3. Aus längeren oder kürzeren Fasern, welche die verschiedenen Abschnitte der Hirnrinde einer Hemisphäre untereinander in functionelle Beziehung bringen und die wir sämmtlich unter der Bezeichnung „Associationsfasern" zusammenfassen wollen.

Zur Zeit der Geburt finden sich im menschlichen Grosshirne so wenig markhaltige Fasern, dass es vollständig gelatinös, grau, aussieht. Zwischen der zweiten und dritten Woche fängt die Pyramidenbahn an, hier markhaltig zu werden; man kann sie an Sagittalschnitten leicht erkennen, wie sie von der inneren Kapsel her gegen beide Centralwindungen zieht und sich dort gabelig theilt: Ansa Rolandica (*Parrot*). Nach dem ersten Monate beginnt der Occipitallappen, nach dem fünften der Stirnlappen weiss zu werden und erst nach neun Monaten ist die Markbildung im Grosshirne vollendet (*Parrot*).

1. Der Stabkranz.

Die Gesammtheit der Stabkranzfasern im engeren Sinne convergirt von der Hirnoberfläche fächerförmig in der Richtung gegen die innere Kapsel hin — am Faserpräparate erhält man eine vom Zwischenhirne ausgehende Strahlenkrone. — Das Gebiet zunächst oberhalb der inneren Kapsel, wo die Stabkranzbündel aus den verschiedenen Gegenden zusammentreffen, der Stiel dieses Fächers, wird als Fuss des Stabkranzes bezeichnet.

Mit Bezug auf die einzelnen Abschnitte der Hirnrinde können wir folgende wichtigere Theile des Stabkranzes unterscheiden:

a) Von den vorderen Partien des Stirnhirns die frontale Brückenbahn und den vorderen Stiel des Thalamus.

b) Aus den Centralwindungen und den benachbarten Gegenden die Pyramidenbahn und wohl auch die Haubenfaserung *Edinger's*, sowie Bündel zum Thalamus.

c) Aus dem hinteren Theile des Scheitellappens und aus dem Hinterhauptslappen Fasern zum Thalamus (hauptsächlich im hinteren Stiele), sowie zum äusseren Kniehöcker und dem vorderen Vierhügel und zu dem hinteren Theile des hinteren Schenkels der inneren Kapsel (sensorische Bahnen im sagittalem Marklager).

d) Aus dem Schläfenlappen Bündel zum Thalamus theils im unteren Stiele, theils sich dem sagittalen Marklager anlegend; letztere sind wohl der Mehrzahl nach nicht für den Sehhügel bestimmt, sondern gelangen durch den hinteren Theil der inneren Kapsel in den Hirnschenkel. Auch zu den inneren Kniehöckern scheinen Fasern aus den Schläfenlappen zu ziehen.

Ausser diesen wichtigsten Bestandtheilen des Stabkranzes sind noch andere vorhanden, die jedoch bisher meist nicht genügend sichergestellt werden konnten; ferner müssen wir aber als dem Stabkranz gleichwerthig ansehen: Die aus dem Nucleus caudatus und dem Putamen in den Globus pallidus eintretenden Bündel (pag. 338), einen Theil der Markfasern an der Basis des Tractus olfactorius (pag. 275), sowie den Fornix.

Dem, was wir bereits (pag. 67) über das anatomische Verhalten des **Fornix** gesagt haben, ist hier noch Einiges beizufügen:

Jedenfalls enthält der Fornix viele Fasern, welche aus der Rinde des Ammonshorngebietes stammend zunächst im Corpus mammillare zu enden scheinen und daher den Stabkranzfasern analog sind. Ein kleiner Faserantheil des Fornix, der in das Septum pellucidum einstrahlt, wäre aber den Associationsbündeln gleichzustellen, da letzteres der Hirnrinde zuzurechnen ist.

Jedes **Corpus mammillare** zerfällt nach *Gudden* in zwei gesonderte Ganglien, in ein mediales mit kleinen und ein laterales mit grösseren Nervenzellen; zwischen beide Ganglien hinein schiebt sich ein grosser Theil der Fornixsäule, hier Wurzel des Gewölbes (Radix columnae fornicis) genannt, um theils ins Innere der Ganglien einzudringen, theils deren Kapsel, vorzüglich um den lateralen Kern (*Monakow*), zu bilden.

Aus dem medialen Ganglion entspringt das *Vicq d'Azyr*'sche Bündel (*Meynert's* aufsteigender Gewölbsschenkel), welches anfänglich direct nach oben und dann mehr nach vorne gewendet zum Tuberculum anterius des Sehhügels zieht. Wenn auch eine einfache Umbeugung der Radix columnae fornicis im Corpus mammillare zum *Vicq d'Azyr*'schen Bündel nicht wahrscheinlich ist, so besteht dennoch eine unleugbare Beziehung zwischen diesen beiden Faserzügen. — Aus dem medialen Ganglion entspringt ferner ein kleineres, nach hinten zur Haube ziehendes Bündel.

Das laterale Ganglion sendet ebenfalls ein Nervenfaserbündel rückwärts zur Haube (Pedunculus corporis mammillaris, *Meynert's* Haubenbündel des Corpus mammillare), welches am medialen Rande des Hirnschenkelfusses beim Kaninchen oberflächlich, beim Menschen mehr in der Tiefe liegt und von Wurzelfasern des Oculomotorius durchbohrt wird (Fig. 127, *Pcm*).

Mitunter sieht man schon oberflächlich ein etwa 1 Millimeter breites Bündel vom lateralen Rande eines Corpus mammillare nach vorne und lateralwärts über das Tuber cinereum ziehen und 4 bis 5 Millimeter vom medialen Rande des Hirnschenkelfusses entfernt unter dem Chiasma verschwinden *(Lenhossék)*. Dieses Bündel, Stria alba tuberis, soll sich unter dem Tractus opticus aufwärts zum Fornix wenden, wäre also nur als abgesprengtes Bündel desselben anzusehen.

Lenhossék beschreibt noch ein weiteres Faserbündel, welches ebenfalls aus dem Marküberzuge des Corpus mammillare stammt und mehr in der Tiefe des Tuber cinereum sagittal nach vorne zieht, um in die Substantia perforata auszustrahlen.

2. Die Commissurenfasern des Grosshirnes.

Die Verbindung zwischen identischen Stellen der Rinde beider Grosshirnhemisphären wird durch den Balken und die vordere Commissur hergestellt, und zwar hat es den Anschein, als ob, wenigstens beim Menschen, die verschiedenen Stellen der gesammten Hirnoberfläche ausnahmslos einer solchen Beziehung zu der homologen contralateralen Gegend theilhaftig wären; hingegen ist es nicht festgestellt, ob das Commissurensystem für die differenten Regionen der Hirnrinde auch überall gleich stark ausgebildet ist.

a) **Der Balken.** Von dem durch Auseinanderziehen beider Hemisphären in der Mantelspalte ohneweiters sichtbar zu machenden Theile des Balkens (freier Theil des Balkens) strahlen die Markfasern (Balkenstrahlung) zunächst horizontal in beide Hemisphären ein und biegen dann theilweise, um zu den oberen oder unteren Partien des Gehirnes zu gelangen, aufwärts oder abwärts um. Da aber die sagittale Ausdehnung der Hemisphären jene des Balkens bedeutend übertrifft (vgl. Fig. 23), so ist es nothwendig, dass sowohl an seinem vorderen, als an seinem hinteren Abschnitte ein grosser Theil der Fasern nicht in derselben Frontalebene verbleibt, sondern sich auch nach vorne, respective hinten, wendet, um die Spitze des Stirn- und des Hinterhauptslappens zu erreichen. — Von der Gegend des Balkenknies gelangen also die Fasern in nach innen offenem Bogen zum Stirnhirne; dadurch bilden diese Faserungen beider Hemisphären zusammengenommen die Form einer Zange (Forceps anterior). Die

Ausstrahlung des Rostrum corporis callosi in die beiden anliegenden Hirnwindungen kann man mit *Henle* als weisse Bodencommissur (Commissura baseos alba) bezeichnen.

Da das Splenium nur das eingerollte hintere Ende des Balkens darstellt, so gehen von diesem die Balkenstrahlungen für den hintersten Theil der Grosshirnhemisphären ab; sie verlaufen als ein starker, weisser Strang in ähnlicher Weise, wie die vom vorderen Balkentheil abgehenden Fasern mit medianwärts gerichteter Concavität: Forceps posterior. Die äussere Kapsel erhält einen sehr beträchtlichen Zuzug von Balkenfasern, welche auf ihrem Wege Bündel kreuzen müssen, die für die innere Kapsel bestimmt sind (vgl. Fig. 15, 130, 131). Die vom hinteren Theile des Balkenkörpers abgehenden mächtigen Faserzüge wenden sich zum grossen Theile nach abwärts und bilden dabei die laterale Wand des Seitenventrikels, in seinen hinteren und unteren Partien (Tapetum).

Es darf angenommen werden, dass der Balken die gesammte Grosshirnoberfläche mit Ausnahme des unteren und vorderen Theiles des Schläfenlappens, sowie des Riechlappens (Tractus olfactorius), versorgt.

Da sich keine Nervenfaser von einer Stelle der Hirnrinde, isolirt durch den Balken bis zur Rinde der anderen Seite verfolgen lässt, sondern die obige Auffassung des Balkens mehr erschlossen als nachgewiesen ist, so wird es begreiflich, dass sich immer wieder Stimmen erheben, welche diesem Hirntheile eine andere Bedeutung zuweisen; namentlich wird von Manchen angegeben, dass das Corpus callosum eine grosse Kreuzungsstelle darstelle für Fasern, welche, von der Hirnrinde kommend, in der inneren und äusseren Kapsel der anderen Seite hinabziehen.

Vollständiger oder partieller Mangel und abnorme Kürze des Balkens sind beim Menschen wiederholt beobachtet worden. — Bei niederen Säugethieren ist der Balken nur schwach entwickelt; den Monotremen und Edentaten, sowie den anderen Wirbelthierclassen fehlt er nahezu vollständig.

b) **Die vordere Commissur**, ein Appendix des Corpus callosum für die Rinde des Riechlappens und einen Theil des Schläfenlappens, fand bereits oben (vgl. pag. 273) ausführliche Besprechung.

3. Verbindungsfasern zwischen den einzelnen Rindenbezirken derselben Hemisphäre.

Wir haben zu unterscheiden zwischen kurzen Fasern, welche benachbarte Windungen miteinander verbinden, und längeren und auch mächtigeren Faserbündeln, die zwischen entfernten Rinden-

partien ausgespannt sind — beide zusammen werden meist als Associationssystem bezeichnet, indem man von der Ansicht ausgeht, dass sie dazu bestimmt sind, räumlich getrennte Gegenden der Hirnoberfläche functionell zu verknüpfen, ihre Leistungen zu associiren. Am passendsten würde es wohl sein, auch die Commissurenfasern der Grosshirnrinde dem Associationssysteme zuzurechnen, so dass alle homodesmotischen Faserbündel der Grosshirnrinde, ihrem analogen functionellen Werthe entsprechend, in dieser Gruppe zu vereinigen wären.

Die kurzen Fasern zwischen zwei nebeneinanderliegenden Windungen sieht man an Faserpräparaten in der Tiefe der Furchen bogen-

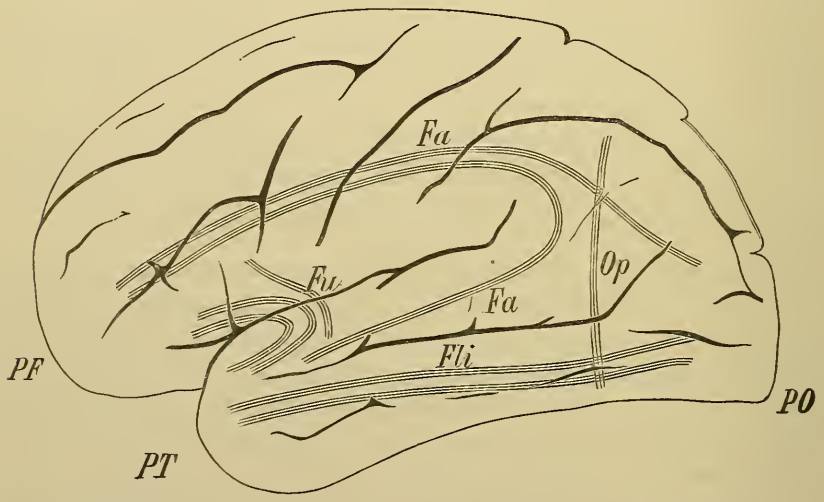

Fig. 156. Schematische Uebersicht der langen Associationsbahnen im Grosshirne. *PF* Frontalpol, *PT* Temporalpol, *PO* Occipitalpol, *Fa* Fasciculus arcuatus, *Fu* Fasciculus uncinatus, *Fli* Fasciculus longitudinalis inferior, *Op* Fasciculus occipitalis perpendicularis.

förmig unterhalb der Rinde ziehen; *Arnold*'sche Bogenfasern (Fibrae arcuatae, Fibrae propriae).

Zu den langen Associationsbündeln, welche alle durch Abfaserung darstellbar sind (Fig. 156), rechnen wir:

a) Das Hakenbündel, Fasciculus uncinatus, am Eingange der Sylvischen Grube, von der unteren Stirnwindung zur Hakenwindung und der Spitze des Schläfenlappens ziehend, *Fu.*

b) Das untere Längsbündel, Fasciculus longitudinalis inferior, von allen am leichtesten darstellbar, verläuft lateral vom Unterhorn und Hinterhorn des Seitenventrikels als grosser Faserzug, zwischen dem vorderen Theile des Schläfenlappens und der Spitze des Hinterhauptslappens, *Fli.*

c) Das Bogenbündel (oberes Längsbündel, Fasciculus arcuatus, longitudinalis superior) besteht aus Sagittalbündeln, welche etwa in der Höhe der unteren und auch der mittleren Stirnwindung und entsprechend weiter nach hinten theils gegen den Hinterhauptslappen, theils im Bogen gegen die Spitze des Schläfenlappens verlaufen, *Fa*; doch gelingt es weniger leicht, diesen Faserzug rein herauszupräpariren.

d) Die Zwinge (Cingulum) ist ein bogenförmiger Faserzug, welcher im Marke der gleichnamigen Windung verläuft. Die Zwinge liegt daher während des grössten Theiles ihres Verlaufes dem Balken an jener Stelle auf, wo der Balkenkörper in die Balkenstrahlung zu zerfasern beginnt, und kann in der Regel (auch an Thierhirnen) an Frontalschnitten durch die Hemisphären als rundlicher Querschnitt erkannt werden.

e) Das senkrechte Occipitalbündel von *Wernicke*, welches von der oberen Spitze des unteren Scheitelläppchens vertical zur Spindelwindung herabzieht, *Op* (vgl. auch Fig. 15, *Fov*).

Lateral von der Zwinge treffen wir im Centrum semiovale jene Stelle, an welcher Stabkranz und Balken sich unter rechtem Winkel kreuzen und vielfach verflechten, so dass hier auch jeder Zerfaserung die grössten Schwierigkeiten entgegenstehen; weiter lateralwärts wird die Verlaufsrichtung dieser beiden letztgenannten Faserarten eine immer mehr übereinstimmende.

Die Fasern der äusseren Kapsel haben entsprechend der Richtung der Inselwindungen einen fächerartig nach abwärts zu convergenten Verlauf; sie scheinen fast ausschliesslich der Inselrinde anzugehören und zu dem lateralen Gliede des Linsenkernes keine Beziehung zu haben. Ein Theil dieser Fasern zieht, wie erwähnt, gegen den Balken.

3. Die Rinde des Grosshirnes.

Die Wand des Vorderhirnbläschens — des primären wie namentlich auch des secundären — entwickelt sich zu grauer Nervenmasse, welche als Grosshirnrinde bezeichnet wird. Da einzelne Theile der Wand des Vorderhirnbläschens im Laufe der Entwickelung, sowohl ihrer topographischen Lage nach (scheinbar nicht an der äusseren Oberfläche des Grosshirns), als auch ihrem histologischen Charakter nach, von der Hirnrinde im engeren Sinne sich unterscheiden, hat es eines eingehenderen, namentlich entwickelungsgeschichtlichen Studiums bedurft, um der richtigen Auffassung — dass sie nämlich der Hirnrinde homologe Gebilde seien — Anerkennung zu verschaffen. Wir haben bereits einzelne solcher Hirntheile kennen gelernt, welche sich nicht auf den ersten Blick als der Rinde angehörig documentiren:

die graue Masse des Tractus olfactorius, den Nucleus caudatus und das Putamen.

Schneiden wir irgendwo an der Hemisphäre senkrecht zur Oberfläche ein, so erscheint die Rinde im engeren Sinne des Wortes als peripheres dunkleres Begrenzungsband. Die Breite der Hirnrinde unterliegt aber nicht blos individuellen Schwankungen, sondern sie ist auch an jedem Gehirne je nach der Localität eine wechselnde; sie beträgt zwischen 1·5 Millimeter bis zu 4 Millimeter und ist im Allgemeinen über der Kuppe der Windungen beträchtlicher als in der Tiefe der Furchen. Ihr Maximum erreicht die Rindenbreite am oberen Theile der Centralwindungen und am Lobulus paracentralis, ihr Minimum in der Gegend des Occipitalpoles. Im höheren Alter mit zunehmender Atrophie des Gehirns macht sich auch eine Abnahme der Rindenbreite sehr bemerkbar. Schon makroskopisch fällt am Querschnitte der frischen Hirnrinde eine der Oberfläche parallele Schichtung durch eine wechselnde Färbung auf. Nicht an allen Stellen der Hirnrinde und auch nicht an allen Gehirnen ist dieser Farbenunterschied gleich deutlich.

Kölliker unterschied eine äussere weisse, eine mittlere graue und eine innere gelblichröthliche Lage. Am schmalsten ist der lichte Saum an der freien Oberfläche, während die beiden anderen Lagen ziemlich gleich breit erscheinen. Zwischen der zweiten und dritten Schichte, manchmal auch in der Mitte der dritten, macht sich ein (mitunter doppeltes) nicht scharf begrenztes weissliches Band bemerkbar — als äusserer (und innerer) *Baillarger*'scher Streifen bekannt. *Baillarger* hat demnach sechs Schichten an der Grosshirnrinde unterschieden.

Man kann am ehesten erwarten, diese Streifung zu sehen, wenn man die obere Stirnwindung oder die vordere Centralwindung wählt.

Im Bereiche der Fissura calcarina, von ihr aus ein wenig auf die beiden benachbarten Windungen, namentlich auf den Cuneus übergehend, erscheint der äussere *Baillarger*'sche Streifen zwar schmal, aber scharf begrenzt, so dass er an allen Gehirnen alsbald in die Augen springt (Fig. 21); er führt den Namen *Vicq d'Azyr*'scher Streifen, da dieser Anatom ihn beschrieben und abgebildet hat. Vor ihm aber hat bereits *Gennari* (am 2. Februar 1776 zum erstenmal) diesen Streifen als „Lineola albidior admodum eleganter" die Rinde durchziehen gesehen, und bald darauf seine Lage den damaligen topographischen Kentnissen entsprechend möglichst genau beschrieben und abgebildet — desgleichen auch die *Baillarger*'schen Streifen. Es wäre daher nur gerecht, wenigstens den *Vicq d'Azyr*'schen Streifen zum *Gennari*'schen Streifen (Lineola albida Gennari) umzutaufen.

Nachdem schon für das unbewaffnete Auge das Aussehen der Grosshirnrinde nicht an allen Stellen das gleiche ist, so finden wir —

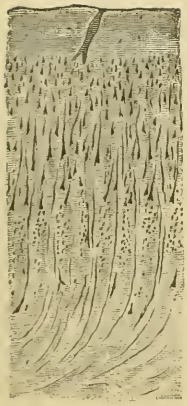

Fig. 157.

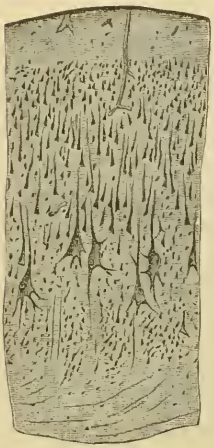

Fig. 158.



Fig. 159.

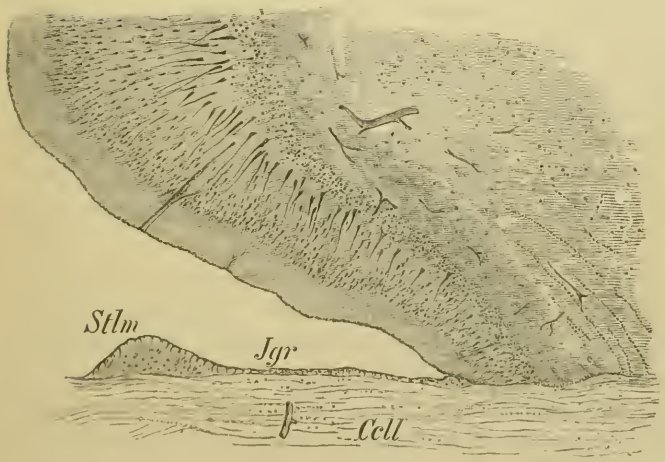

Fig. 160.

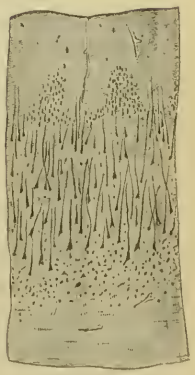

Fig. 161.

Fig. 157. Querschnitt durch die menschliche Hirnrinde, hinterer Abschnitt der mittleren Stirnwindung. Karminpräparat. Vergr. 20.

Fig. 158. Rinde des Lobulus paracentralis.

Fig. 159. Rinde des Cuneus an der Fissura calcarina.

Fig. 160. Rinde des Gyrus cinguli. *Ccll* Corpus callosum, *Jgr* Induseum griseum, *Stlm* Stria longitudinalis medialis.

Fig. 161. Rinde des Subiculum cornu Ammonis über der Kuppe.

anders wie bei der Kleinhirnrinde — den feineren Bau der corticalen Rindenschichte am Grosshirne je nach den verschiedenen Regionen ziemlich wechselnd.

Eine genaue Präcisirung sämmtlicher örtlichen Differenzen im feineren Bau der Grosshirnrinde ist noch ausständig, für einzelne Regionen sind aber die wichtigsten Details bereits bekannt.

Wir wollen von der Betrachtung eines Schnittes aus dem hinteren Ende der **mittleren Stirnwindung** beginnen und späterhin untersuchen, wodurch sich die anderen Rindenstellen unterscheiden. Der Umstand, dass die verschiedenen Gewebselemente, welche die Rinde constituiren, nicht gleichmässig in derselben vertheilt, aber auch nicht regellos daselbst zerstreut sind, sondern, in einer der Oberfläche parallelen Schichtung, wechselnde Anordnung erkennen lassen, bedingt die schon mit freiem Auge sichtbare Streifung der frischen Rinde und führt dahin, daselbst eine Anzahl von Lagen zu unterscheiden.

Gewöhnlich werden die Schichten der Hirnrinde mit Rücksicht auf die Form, Grösse und Vertheilungsweise der Nervenzellen unterschieden. Wir werden daher die Structur der Hirnrinde vorerst an einem mit Karmin tingirten Präparate studiren. Man soll dafür die Schnittrichtung in der Regel derart wählen, dass die einstrahlenden Nervenbündel möglichst der Länge ihres Verlaufes entsprechend getroffen werden; man erreicht dies dadurch, dass man das Stückchen gehärteter Hirnsubstanz vom Marke her spaltet, oder bricht; die Bruchfläche entspricht dann dem Verlaufe der Markbündel und lässt dieselben schon durch eine charakteristische radiäre Streifung erkennen.

Zunächst unter der Pia mater, durch den epicerebralen Spaltraum von ihr getrennt, treffen wir eine 0·25 Millimeter breite Schichte (zellenarme Schichte, Schichte der zerstreuten Rindenkörper, Neurogliaschichte, Stratum moleculare, Ependymformation), in welcher nur zerstreute, unregelmässige kleine Ganglienzellen in einer anscheinend homogenen Grundsubstanz erkannt werden können (Fig. 157). An der äusseren Oberfläche macht sich ein schmaler (10 bis 30 μ breiter) Randsaum bemerkbar, welcher ausschliesslich aus einem dichten, bindegewebigen Filzwerke mit zahlreichen Spinnenzellen besteht, und schon bei schwacher Vergrösserung als dunkle Contour auffällt.

Die zweite Schichte (Schichte der kleinen Pyramidenzellen, äussere Nervenzellenschichte) ist etwa ebenso breit wie die moleculäre Schichte, gegen welche sie sich ganz scharf abhebt. Es treten nämlich hier zahlreiche, nicht über 10 μ hohe Nervenzellen in gedrängter Aneinanderlagerung auf, welche zum grossen Theile pyra-

midenförmig, mit der Spitze gegen die Oberfläche gewendet, erscheinen.

Die dritte, 1 Millimeter breite Schichte (Schichte der grossen Pyramiden, Ammonshornformation, mittlere Nervenzellenschichte) ist nicht gut gegen die vorhergehende abgegrenzt.

Die dort beschriebenen kleinen Pyramidenzellen rücken weiter auseinander, werden sparsamer, dabei nehmen aber, je mehr wir uns den tieferen Schichten nähern, einzelne unter ihnen merklich an Grösse zu, so dass die grössten (bis 40 μ Breite) in der Tiefe zu suchen sind. An ihnen lassen sich auch die Einzelheiten im Bau der Pyramidenzellen am besten studiren (Fig. 48 und 162).

Die Pyramidenzelle kann man sich aus einer Spindelzelle hervorgegangen vorstellen. Diese Spindelzelle ist radiär gegen die Oberfläche gestellt und besitzt zwei Hauptfortsätze, von denen der eine, nach aussen hin gerichtete, sich durch sehr allmähliche Verschmälerung des Zellkörpers aus diesem entwickelt und meist sehr weit in gestrecktem Verlaufe gegen die Oberfläche hin zu verfolgen ist. Der zweite Hauptfortsatz geht mit einem kürzeren, trichterförmigen Ansatze aus der Zelle hervor und wendet sich mehr oder minder direct in die Tiefe, kann aber häufig nicht weit verfolgt werden. Ausser diesen beiden Hauptfortsätzen gehen von der Zelle noch zahlreiche (vier bis zwölf) Nebenfortsätze ab, und zwar die grössten, meisten und regelmässigsten von den tiefst gelegenen Stellen des Zellkörpers, welcher dadurch hier wesentlich an Umfang gewinnt. Auf diese Weise erhält denn die gesammte Zelle auch die Form eines Kegels oder einer Pyramide, mit nach aussen gerichteter Spitze.

Dieser Kegel- oder Pyramidenform angepasst, benennt man die besprochenen Fortsätze. Der erste Hauptfortsatz, welcher gegen die Peripherie gerichtet ist, heisst Spitzenfortsatz, der andere, in die Tiefe herabsteigende Hauptfortsatz: mittlerer Basalfortsatz. — Die von der Basis, namentlich von der Peripherie der Basis abgehenden Nebenfortsätze bezeichnet man als seitliche Basalfortsätze, alle anderen als Seitenfortsätze.

Der Spitzenfortsatz kann mitunter bis in die Schichte der kleinen Pyramiden, fast nie aber noch in die moleculäre Schichte hinein verfolgt werden. Auf seinem Wege von der Zelle an gibt er eine wechselnde Anzahl feiner Seitenreiserchen ab, welche mit verbreiteter Basis nahezu unter rechtem Winkel abgehen und sich weiterhin in ein feinstes Netzwerk auflösen. — Dadurch wird aber auch der Hauptfortsatz langsam, successive zarter und feiner und nimmt vielleicht schliesslich auch Theil an der Bildung des erwähnten

Netzwerkes; doch kann diese Endigungsweise keineswegs als feststehend angesehen werden.



Fig. 162. Pyramidenzelle aus der Grosshirnrinde. Sublimatfärbung. Vergr. 200.

Der mittlere Basalfortsatz, der mitunter recht schwer aufzufinden ist, soll sich direct in eine markhaltige Faser fortsetzen und demnach den Axencylinderfortsatz darstellen; er besitzt entweder keine oder nur wenige Seitenäste, ohne während seines Verlaufes wesentlich an Stärke abzunehmen. Ausnahmsweise soll dieser Axencylinderfortsatz auch von der Seite der Zelle abgehen. Unter allen Verhältnissen wird es nur ganz ausnahmsweise gelingen, den erwähnten directen Uebergang in eine markhaltige Faser nachzuweisen.

Die Nebenfortsätze unterscheiden sich von den Hauptfortsätzen augenfällig durch die Art ihrer Theilung, welche nämlich hier eine dichotomische ist und nach fortgesetzter Gabelung schliesslich zur Auflösung in ein feines Maschenwerk führt.

Das Protoplasma der Pyramidenzellen ist ein feinkörniges, mitunter kann man eine zarte Streifung erkennen; immer findet sich (gewöhnlich näher der Basis) ein Häufchen lichtgelben Pigmentes in der Zelle. Der Kern ist rundlich, oval, gar oft imitirt er im verkleinerten Massstabe die Pyramidenform der Zelle. Zellen mit rundem und mit pyramidalem Kerne kommen nebeneinander vor. Ob dieser Unterschied in der Kernform mit einer Verschiedenheit der Function zusammenfällt oder vielleicht auch nur das Ergebnis der Härtung sei, kann nicht angegeben werden.

Das Kernkörperchen macht sich in der Regel durch seinen Glanz bemerkbar.

Die Art, wie der Spitzenfortsatz aus der Zelle entspringt, bringt es mit sich, dass die Länge der Pyramidenzellen nicht genau angegeben werden kann, die obere Grenze der Zelle ist eine rein willkürliche.

Die Nervenzellen der Grosshirnrinde, namentlich die Pyramidenzellen, werden aus verschiedenen Gründen in functionelle Beziehung zu den psychischen Leistungen gebracht. Dass die grössten Pyramidenzellen bei den psychomotorischen Leistungen eine Rolle spielen, ist sehr wahrscheinlich.

Es ist daher begreiflich, dass man etwaigen Alterationen ihrer Structur, die das anatomische Substrat für eine Störung der normalen Function abgeben würden, besondere Aufmerksamkeit zugewendet hat: doch leiden die diesbezüglichen Untersuchungen noch unter dem Umstande, dass die Kenntnisse über den Bau der normalen Nervenzelle in hohem Grade unvollständige sind und fast nur die gröberen Veränderungen bisher als solche gedeutet werden konnten; immerhin schien es aus dem oben angeführten Grunde wichtig, etwas näher auf diese Elemente einzugehen.

Um die grösseren Pyramidenzellen macht sich der pericelluläre Raum bemerkbar, welcher, von wechselnder Breite, häufig 1 bis 5 lymphoide Körper enthält.

Die markhaltigen Nervenfasern kommen als geschlossene Bündel, welche an gelungenen Karminpräparaten deutlich erkannt werden können, in regelmässigen Abständen aus der tiefsten Rindenschichte radiär gegen die Oberfläche herauf und lösen sich im Bereiche der dritten Schichte nach und nach vollständig auf. Die zwischen den Faserbündeln freibleibenden Räume werden durch die Nervenzellen in säulenförmiger Anordnung ausgefüllt.

Es finden sich in der ganzen Breite der Hirnrinde nicht wenige Bindegewebszellen mit zahlreichen Fortsätzen (Spinnenzellen); dieselben sind aber am deutlichsten in der Gegend der grossen Pyramiden zu erkennen.

Die vierte Schichte der Grosshirnrinde (Schichte der kleinen unregelmässigen Nervenzellen, Körnerformation, gemischte Nervenzellenschichte) ist hier etwa 0·3 Millimeter breit. Die Zwischenräume, welche die immer dichter werdenden Radiärbündel frei lassen, werden nun mit ziemlich scharfem Uebergang durch zahlreiche kleine Zellen ausgefüllt (also ebenfalls in säulenförmiger Anordnung); letztere sind, etwa 8 bis 12 μ im Durchmesser haltend, von rundlicher, eckiger, unregelmässiger Form, und fast durchwegs zweifellos nervöser Natur. Ueber Zahl und

weiteren Verlauf ihrer Fortsätze kann noch wenig mit Sicherheit ausgesagt werden. — Es mag bemerkt werden, dass ähnliche unregelmässige Zellen in kleiner Anzahl zerstreut innerhalb aller Rindenschichten angetroffen werden können. — Nicht wenige grosse und auch kleinere Pyramidenzellen treffen wir zwischen den kleinen polygonalen Zellen ziemlich häufig.

In der fünften, tiefsten Schichte nehmen die aus dem Marke aufsteigenden Nervenfasern, während sie sich zu Bündeln gruppiren, den grössten Theil des Raumes in Anspruch. Die kleinen unregelmässigen Zellen werden ziemlich rasch, aber nicht mit ganz scharfer Grenze an Zahl geringer. Dafür treten mittelgrosse Zellen auf, welche alle Uebergänge von der Spindelform zur Pyramidenform darbieten (Schichte der Spindelzellen, Vormauerformation). Da sie in ihrer Richtung sich der Verlaufsrichtung der Markfasern anschliessen, so sieht meist ein Fortsatz, der dem Spitzenfortsatze der Pyramidenzellen entspricht, gegen die Oberfläche. Namentlich in der Tiefe der Furchen geschieht es aber häufig, dass eine solche Zelle parallel zur Oberfläche gestellt ist. Dort ist auch diese Schichte sehr schmal und ziemlich scharf gegen das darunterliegende Mark abgegrenzt, unter der Kuppe der Windungen hingegen lassen sich die erwähnten Zellen weit in die Marksubstanz hinein verfolgen, so dass eine scharfe Abgrenzung zwischen Zelle und Rinde unmöglich wird.

Ueber das Verhalten der Nervenfasern in der Grosshirnrinde lehrt die Karminfärbung nur wenig, wir müssen daher ein nach *Weigert*'scher Methode gefärbtes Präparat zu Hilfe nehmen.

In Anbetracht des Umstandes aber, dass trotz sorgfältiger Behandlung der Präparate das Nervenfasernetz in den oberen Schichten der Grosshirnrinde mittelst der *Weigert*'schen Färbung häufig nicht in der gewünschten Vollständigkeit dargestellt werden kann (die Gehirnstückchen müssen wenige Stunden nach dem Tode eingelegt werden), dass man aber vorzüglich in pathologischen Fällen gerade über die Reichhaltigkeit an Markfasern genauen Aufschluss braucht, hat *Friedmann* eine Modification der *Weigert*'schen Methode angegeben, welche in dieser Beziehung verlässlicher sein soll. — Möglichst frische kleine, wenig über 1 Kubikcentimeter grosse Stückchen werden in eine, der pag. 7 angegebenen ähnliche Fixirungsflüssigkeit eingelegt. Letztere besteht aus folgendem Gemisch: 2procentige Osmiumsäurelösung — 2 Theile, 1procentige Chromsäurelösung — 7 Theile, Eisessig — 0·2 bis 0·5 Theile. In dieser Mischung bleiben die Stücke 5 Stunden bis 2 Tage, meist einen Tag — dann kurzes Abspülen in Wasser, Nachhärten in starkem Alkohol; nach wenigen Tagen Einbetten in

Celloidin. Die Schnitte kommen aus Alkohol in die Alaunhämatoxylinlösung und bleiben $2^1/_2$ bis 3 Stunden im Wärmekasten bei einer Temperatur von 30 bis 45°. Die Differenzirung geschieht nach der *Weigert*'schen Angabe mit Ferridcyankalium und ist meist in 7 bis 15 Minuten vollendet. Bei längerem Verweilen in der Differenzirungsflüssigkeit entfärben sich einzelne Nervenfasern, dafür treten aber die zurückbleibenden um so schärfer hervor, was mitunter bei der Untersuchung mit starken Vergrösserungen von Werth sein kann.

Den grossen Reichthum an markhaltigen Nervenfasern besonders in der obersten Schichte der Hirnrinde hat *Exner* durch seine Osmiummethode (pag. 12) aufgedeckt; dieselbe kann auch immer dann, wenn man keine Dauerpräparate anzufertigen gedenkt, in Anwendung gezogen werden.

Unter der Pia mater treffen wir zunächst einen bindegewebigen Saum (Fig. 163, *a*), welcher keinerlei nervöse Elemente enthält, unter ihm folgt etwa der äusseren Hälfte der zellenarmen Schichte *(1)* entsprechend, ein Stratum *(b)*, welches fast vollständig von markhaltigen Nervenfasern occupirt wird; diese Fasern sind der Mehrzahl nach fein, doch finden sich auch einzelne recht grobe darunter, und verlaufen parallel zur Oberfläche und tangential zum Bogen der äusseren Windungscontour (tangentiale Randzone, zonale Fasern, Deckschichte). In der inneren Hälfte der zellenarmen Schichte *(c)* finden wir ein mässig dichtes Netzwerk feiner Markfasern, die sich in den verschiedenen Richtungen durchkreuzen.

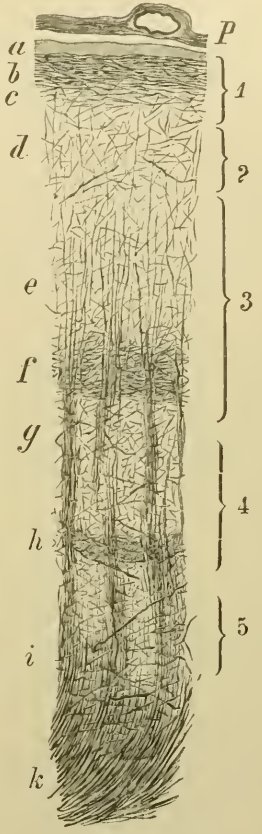

Fig. 163. Grosshirnrinde (Stirnlappen). Weigertfärbung. Vergr. 50. *P* Pia mater *1—5* die fünf Schichten *Meynert's*, *a* oberflächliches Bindegewebslager, *b* tangentiale Markfaserschichte, *c* tieferer Theil der moleculären Schichte, *d* Fasernetz in der kleinzelligen Schichte, *e* oberer Theil der dritten Schichte, *f* äusserer *Baillarger*'scher Streifen, *g* Marknetz der dritten und vierten Schichte angehörig, *h* innerer *Baillarger*'scher Streifen, *i* tiefster Theil der vierten und fünften Schicht, *k* Marksubstanz.

Ein ähnliches Netzwerk *(d)* ist auch über die Schichte der kleinen Pyramiden *(2)* ausgebreitet.

In der Schichte der grossen Pyramiden *(3)* macht sich neben dem fundamentalen Netzwerke ein radiärer Verlauf von Markfasern, welche zu Bündeln angeordnet sind, immer mehr bemerkbar, je mehr man in die Tiefe vorschreitet. Unterhalb der Mitte dieser Schichte findet sich ein Gebiet *f*, in welchem die Zahl der sich durchflechtenden Markfasern eine sehr reichliche, die Verfilzung eine besonders dichte ist, so dass an dem, nach der *Weigert*'schen Methode gefärbten Präparate ein dunkleres Band entsteht, welches dem äusseren *Baillarger*'schen Streifen entspricht.

In dem mit *g* bezeichneten Bereiche, welches theilweise in die dritte und theilweise in die vierte Rindenschichte fällt, sind die radiären Markbündel nicht nur deutlicher und compacter, sondern sie enthalten auch viel mehr dicke Fasern als weiter oben.

In der Mitte der vierten Schichte verdichtet sich das Fasernetzwerk ebenfalls derart, dass ein zweites Markband entsteht, *h*, *Baillarger's* innerer Streifen; es ist schmäler und weniger markirt als das Band *f*.

Wir haben bereits am Karminpräparate gesehen, dass in der fünften Schichte den Markfasern, welche aus dem Markkerne *k* aufsteigen und die Radiärbündel constituiren, der grösste Theil des Raumes zugewiesen ist. — Die mit *i* bezeichnete Lage entspricht also dem tiefsten Theile der vierten, sowie der ganzen fünften Rindenschichte.

An der Grosshirnrinde haben wir fünf Schichten unterschieden und uns dabei im Wesentlichen an die Art gehalten, wie *Meynert* seinen fünfschichtigen Typus aufstellte. Dabei haben wir aber gesehen, dass einzelne Schichten wieder in Unterabtheilungen zerlegt werden können. Häufig sind andererseits die vierte und die fünfte Schichte nicht gut voneinander zu trennen, sie werden daher gegenwärtig von vielen Anatomen zu einer einzigen Schichte (Schichte der kleinen Nervenzellen, innere Nervenzellenschichte) zusammengefasst.

Schwalbe unterscheidet eine innere und eine äussere Hauptzone; erstere umfasst das Gebiet der radiären Markbündel; in der äusseren Zone (von annähernd der gleichen Breite wie erstere) zerfallen diese Bündel rasch. Der äussere *Baillarger*'sche Streifen (Fig. 163, *f*) bildet etwa die Grenze zwischen beiden Hauptzonen, die also mitten in die dritte Schichte fällt und nicht — wie oft irrigerweise angegeben wird — zwischen zweite und dritte Schichte.

Die Hirnrinde zeigt nicht an allen Stellen der Hemisphärenoberfläche genau die nämliche Structur. Theils handelt es sich um

rein quantitative Unterschiede, was Zahl und Grösse der beschriebenen Elemente, respective Schichten betrifft, theils aber ist die Abweichung von dem geschilderten Typus eine wesentliche, sei es durch hochgradiges Zurückbleiben in der Entwickelung (Tractus olfactorius und Septum pellucidum), sei es durch auffällige Veränderungen der typischen Formationen (Rinde des Ammonshornes).

Es kann keinem Zweifel unterliegen, dass diese an allen Gehirnen wiederzufindenden Verschiedenheiten im Bau auch mit einer entsprechenden Eigenthümlichkeit der Leistung zusammenhängen. Es führt also schon die anatomische Betrachtung allein zu der Anschauung, dass die verschiedenen Rindengebiete des Grosshirnes functionell nicht gleichwerthig sein können.

An keiner Stelle finden wir rasche Sprünge im Bau, sondern durchwegs handelt es sich um allmähliche langsame Uebergänge.

Rücken wir am Stirnlappen von der Nähe der Centralwindung vorwärts gegen den **Stirnpol**, so bleibt im Ganzen der Charakter der Hirnrinde unverändert, nur werden die Zellen in der Schichte der grossen Pyramiden kleiner. Umgekehrt aber zeichnen sich in der **vorderen Centralwindung** einzelne von diesen Zellen gerade durch ihre besondere Grösse aus.

Je höher wir in dieser Windung gegen die Mantelkante steigen, desto grösser werden einzelne von diesen Zellen, bei gleichzeitiger Breitenzunahme der dritten Schichte, um endlich im **Lobulus paracentralis** (Fig. 158) das Maximum ihrer Grösse (bis 65 μ breit) zu erreichen und dadurch den ihnen von *Betz* gegebenen Namen der Riesenpyramiden zu verdienen. In der **hinteren Centralwindung** finden sich die grossen Zellen nur in der Nähe der Mantelkante und an der gegen die *Rolando*'sche Furche gewendeten Seite.

Bezüglich dieser Riesenpyramiden sind noch einige Punkte hervorzuheben. Ihre Form ist meist eine ziemlich plumpe, selten die reine Pyramidenform; sie überragen alle anderen Nervenzellen dieser Gegend sehr an Grösse, Uebergangsgrössen sind fast nicht vorhanden; ferner sind sie meist zu zwei bis fünf in kleinen Gruppen (Nestern) angeordnet; viele von diesen Zellen liegen in der Schichte der unregelmässigen kleinen Zellen eingebettet. Nach der Angabe von *Betz* sollen in der Marksubstanz unterhalb der Riesenzellen auffallend dicke Axencylinder verlaufen, welche zu diesen Zellen gehören.

Bevan Lewis meinte, dass die grossen Pyramiden, den von *Ferrier* an der Hirnrinde abgegrenzten, einzelnen motorischen Regionen entsprechend, zu grösseren Gruppen angeordnet seien.

Von Vornherein darf erwartet werden, dass jener Theil der **Occipitalrinde**, der sich durch ein scharfes, weisses Zwischenband, den

Gennari'schen Streifen, bereits makroskopisch kenntlich macht, bezüglich des feineren Baues gewisse charakteristische Einzelheiten aufweisen wird (Fig. 159). Die moleculäre Schichte ist schmäler (0·15 bis 0·20 Millimeter breit), hingegen verhält sich die Schichte der kleinen Pyramide so, wie an der erst beschriebenen, als Typus gewählten Stelle. In der dritten, 0·8 Millimeter breiten Schichte nehmen die Pyramiden im Allgemeinen gegen die Tiefe hin fast gar nicht an Grösse zu, hingegen trifft man in den tiefsten Partien dieser Schichte einzelne oder zu Gruppen vereinigte, auffallend grosse Pyramiden (Solitärzellen von *Meynert*). Etwa in der Gegend dieser Zellen oder aussen von ihnen ist die Durchflechtung der Markfasern eine besonders innige und gibt dadurch Veranlassung zur Entstehung des *Gennari*'schen Streifens, welcher dem äusseren *Baillarger*'schen Streifen analog ist. Die vierte Schichte ist in dieser Gegend auffallend stark entwickelt. Sie besteht aus den gleichen unregelmässigen Zellen, wie anderswo, ist aber merklich breiter (0·6 Millimeter) und durch eine zellenarme Schichte unterbrochen; namentlich in letzterer finden sich wieder ähnliche, wie die oben erwähnten Solitärzellen. (Diese Schichte ist an der Zeichnung zu hell ausgefallen.) Die fünfte Schichte ist hier immer schmal, mehr oder minder undeutlich ausgeprägt.

Meynert lässt die Schichte der kleinen unregelmässigen Zellen durch zwei zellenarme Zwischenlagen unterbrechen und unterscheidet hier acht Schichten (achtschichtiger Typus).

Der **Gyrus fornicatus** stellt in seinem ganzen Verlaufe zwar noch nicht den wirklich freien Rand der Hirnrinde dar, aber er bereitet ihn vor, sowohl während seines Verlaufes als Gyrus cinguli oberhalb des Balkens, als auch späterhin als Gyrus hippocampi (Subiculum cornu Ammonis).

Die Rinde der **Zwinge** (Gyrus cinguli) ist, wo sie gegen die Mantelspalte hinzieht (Fig. 160), breit (gegen 3 Millimeter), verschmälert sich aber, während sie schief lateralwärts gegen den Balken herabsteigt und dadurch den Sulcus corporis callosi (auch Ventriculus corporis callosi genannt) bildet, bis auf weniger als 1 Millimeter, um anscheinend durch die quer herüberziehenden Balkenfasern scharf abgeschnitten zu enden. Thatsächlich setzt sie sich aber als sehr dünner (20 bis 30 μ) Belag an der Oberfläche des Balkens medianwärts fort, und bildet so das Induseum griseum corporis callosi, *Igr*, das schliesslich noch zu einer 0·3 bis 1·0 hohen Leiste anschwillt (*Stlm*, Nervus Lancisii, Stria longitudinalis medialis). — Als Ligamentum tectum (Striae longitudinales externae, laterales) bezeichnet man den lateralsten Theil des Induseum, welcher meist ein wenig verdickt ist.

Die beiden ersten Schichten bieten an der Rinde des Gyrus cinguli nichts Charakteristisches. Die dritte Schichte enthält etwa ihrer äusseren Hälfte entsprechend nur wenige, kleine Pyramiden, in ihrer inneren Hälfte aber mittelgrosse Pyramiden; diese sind fast alle von der nämlichen Grösse (circa 25 bis 30 μ breit), grösstentheils in der Tiefe, nahe der vierten Schichte gelagert, so dass eine sehr zellenarme Zwischenzone entsteht, welche durch die auffallend entwickelten Spitzenfortsätze der grossen Pyramiden deutlich gestreift erscheint (Stratum radiatum). Weiterhin folgt die Schichte der unregelmässigen kleinen Nervenzellen (ohne deutliche säulenförmige Anordnung) und endlich eine nur wenig in die Augen springende fünfte Schichte. — Die Verschmälerung der Rinde findet hauptsächlich auf Kosten der dritten Schichte statt, die grösseren Pyramiden werden successive seltener und verschwinden endlich ganz; am oberen Rande der hereinbrechenden Balkenfaserung sind die zweite und vierte Rindenschichte bereits zusammengeflossen.

Einzelne Nervenzellen kleinerer Art kann man gelegentlich im Ligamentum tectum finden.

In grösserer Anzahl trifft man sie aber in der Stria longitudinalis medialis; man unterscheidet hier einen centralen tieferen Antheil, der aus grauer Substanz mit kleinen unregelmässigen Nervenzellen besteht, und einen peripheren, an Markfasern reichen Belag; daher rührt auch die weissliche Farbe dieser Striae bei makroskopischer Betrachtung.

Wir sehen also, dass wir in den Striae longitudinales mediales den wirklichen, äussersten Rand der Rindenbekleidung zu suchen haben (mit Einschluss der Fascia dentata: äusserer Randbogen). Nach vorne zu setzen sie sich in die von der Basis cerebri heraufsteigenden Pedunculi corporis callosi fort, rückwärts gehen sie sowohl in die Fascia dentata cornu Ammonis, als auch in den weissen Belag über, den wir als Substantia reticularis Arnoldi kennen gelernt haben.

In mancher Beziehung, namentlich was die dritte Schichte betrifft, hat die Rinde des Subiculum cornu Ammonis eine unverkennbare Aehnlichkeit mit der des Gyrus cinguli; wir werden sie aber gemeinsam mit dem eigentlichen Ammonshorne abhandeln, da sie den Uebergang zu demselben darstellt.

Der **Parietallappen**, also die Gegend hinter der hinteren Centralwindung, soll sich dadurch auszeichnen, dass zwischen die dritte und vierte Schichte eine Lage dicht gedrängter kleiner Pyramidenzellen eingeschoben ist, welche der zweiten Schichte ähnlich ist *(Bevan Lewis)*; eine Verwechslung mit den kleinen vielgestaltigen Zellen der tieferen Lagen müsse vermieden werden.

Bezüglich der **Inselwindungen**, die im Wesentlichen sich nicht von dem allgemeinen Typus unterscheiden (*Herbert C. Major*), geht *Meynert* von der Anschauung aus, dass die Vormauer als integrirender Bestandtheil hinzuzurechnen sei. Letztere enthält hauptsächlich Spindelzellen, welche ihrer Grösse und Form nach den Zellen der fünften Rindenschichte (Vormauerformation) entsprechen und grösstentheils parallel zur Oberfläche angeordnet sind. Zwischen eigentlicher Rinde und Vormauer bleibt eine trennende Markschichte, die Lamina fossae Sylvii, welche unterhalb der Furchen schmal, der Kuppe der Inselwindungen entsprechend breit ist.

Im **Mandelkerne**, unterhalb der Hakenwindung, findet man die nämlichen zelligen Elemente, wie in der Hirnrinde, doch fällt es schwer, eine typische Anordnung derselben zu constatiren.

Ueber die anderen Theile der Hirnrindenoberfläche fehlt noch eine genauere vergleichende Untersuchung, mit Ausnahme jener drei Gebiete, die sich durch einen mehr abweichenden Bau auszeichnen:

1. Die verkümmerte Rinde des **Tractus olfactorius** wurde bereits früher (pag. 272) beschrieben.

2. Das **Septum pellucidum** ist jener Theil des secundären Vorderhirnbläschens, welcher in Folge der Entwickelung des Balkens abgeschnitten wurde und, als functionell fast gar nicht zur Geltung kommend, sich auch nur äusserst rudimentär entwickelt.

Jene Fläche der Lamina septi, welche in den Ventriculus septi pellucidi sieht, entspricht der freien Rindenoberfläche; sie wird auch nicht, wie dies sonst mit den eigentlichen Ventrikelwandungen der Fall ist, von einem Epithel bedeckt, hingegen ist eine deutliche, wenn auch schmale, an Markfasern reiche oberflächliche Schichte vorhanden; weiterhin folgt eine graue Schichte, welche ziemlich viele Nervenzellen enthält. Diese sind näher dem Ventriculus septi pellucidi, meist pyramidenförmig mit einem medianwärts (der freien Oberfläche entsprechend) gerichteten Spitzenfortsatz, in den tieferen Schichten sind diese Zellen unregelmässiger. Gegen den Seitenventrikel sieht man eine Markschichte, welche mit dem gewöhnlichen Ventrikelependym überzogen ist. Die Gefässlücken im Septum sind meist auffallend weit. — Häufig ist die Lamina septi nicht einmal so weit entwickelt und eine Unterscheidung der eben geschilderten Schichten nur sehr schwer durchzuführen.

3. Die **Rinde des Ammonshornes.** Wir haben früher (pag. 77, vgl. Fig. 23) besprochen, dass, wenn man durch den Sulcus hippocampi gegen das Unterhorn vordringt, eine Anzahl meist longitudinal gerichteter Gebilde zur Anschauung gelange, und zwar das Subiculum cornu Ammonis (Gyrus hippocampi), die Fascia dentata, die Fimbria

und das eigentliche Ammonshorn — eventuell noch die bedeutungslose Eminentia collateralis Meckelii.

Jener Theil des Gyrus hippocampi, welcher sich an den Gyrus occipito-temporalis lateralis anschliesst, zeigt noch einen Rindenbau, welcher von dem Typus wenig abweicht. Aber bereits über der Convexität des Gyrus hippocampi sind Veränderungen bemerkbar, welche weiterhin gegen die Verwachsungsstelle mit der Fascia dentata immer mehr hervortreten und den Uebergang darstellen zu jenen Verhältnissen, die wir am eigentlichen Ammonshorne antreffen (Fig. 161, 164 und 165).

Die moleculäre Schichte wird auffallend breiter; diese Dickenzunahme ist grösstentheils auf eine sehr starke Entwickelung der

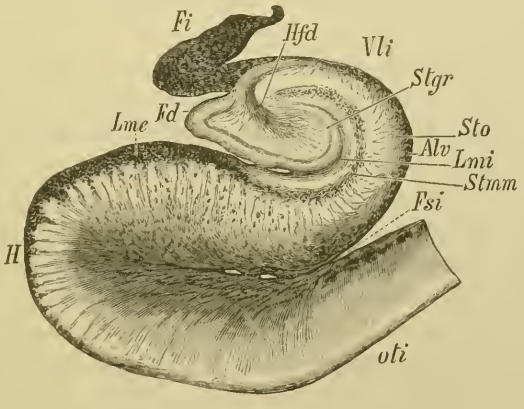

Fig. 164. Schnitt durch die Ammonshorngegend. Färbung nach *Pal*. Vergr. 4. *H* Gyrus hippocampi, *oti* Fissura occipito-temporalis interior, *Fsi* Fissura subiculi interna, *Lme* Kernblatt, *Fd* Fascia dentata, *Fi* Fimbria, *Vli* Unterhorn, *Stmm* mittlere Markschichte, *Lmi* Lamina medull. int., *Alv* Alveus, *Sto* Stratum oriens, *Stgr* Stratum granulosum, *Hfd* Hilus fasciae dentatae.

peripheren Markzone, Lamina medullaris externa, *Lme*, in Fig. 164, zurückzuführen. Diese Verbreiterung ist aber keine gleichmässige, die oberflächliche Marklage bildet vielmehr eine Succession in die Rinde vorspringender Hügel mit dazwischenliegenden Thälern (Fig. 161). Diese wechselnde Dicke der Markbedeckung verursacht auch die an vielen frischen Gehirnen deutlich erkennbare netzförmige weisse Färbung des Gyrus hippocampi. — Die oberflächlichsten Markfasern verlaufen wie an anderen Rindenstellen „tangential", werden also an dem Querschnitte der Länge nach getroffen sein müssen. Die Hauptmasse dieser Markfasern, welche eben die so beträchtliche Verdickung dieser Schichte verursacht, verläuft aber longitudinal von vorne nach hinten. — Von der ober-

flächlichen Markschichte, namentlich von deren Hügeln, geht ein Regen von Markbündeln bis in das tiefliegende Marklager hinab.

In der Schichte der kleinen Pyramiden sind die Nervenzellen nicht zu einer gleichmässigen Lage angeordnet; sie bilden vielmehr ebenfalls eine Kette von Hügeln, welche aber mit der Basis nach der Tiefe gerichtet sind, und in die von der Markschichte freigelassenen Thäler hineinpassen. Daraus geht auch hervor, dass eine eigentliche moleculäre Schichte nicht existirt, dass sie vielmehr fast vollständig von den longitudinalen Markfasern occupirt wird.

In der dritten Schichte des Subiculum fehlen die kleineren Zellen, die Uebergangsformen zu denen der zweiten Schichte, nahezu vollständig, ähnlich wie im Gyrus cinguli; es finden sich fast nur grössere Pyramiden mit sehr deutlichem, langem Spitzenfortsatz. Die grössten dieser Pyramidenzellen liegen auch hier in der Tiefe der Schichte und sind circa 40 μ lang.

Parallel mit den Spitzenfortsätzen dieser Zellen verlaufen auch die früher erwähnten radiären Markbündel durch die ganze Schichte; ausserdem trifft man aber hier auch zahlreiche feinere und gröbere Markbündel, welche mitunter schief, meist aber longitudinal in der Verlaufsrichtung der Windung, durchstreichen, also quer getroffen erscheinen; sie geben dieser Gegend ein eigenthümlich fleckiges Aussehen, das sogar schon nach Karminfärbung auffällt. — Die vierte und fünfte Schichte sind zu einem schmalen Saume von 0·25 Millimeter zusammengeschmolzen, sie enthalten fast ausschliesslich kleine, unregelmässige Nervenzellen; letztere sind in ein dichtes Netzwerk von Nervenfasern eingebettet, welche sich in den verschiedensten Richtungen durchflechten, aber, besonders gegen den Markkern zu, überwiegend eine longitudinale Richtung einschlagen.

Das eigentliche Ammonshorn können wir von jener Stelle beginnen lassen, an welcher die Fascia dentata mittelst eines gefässführenden Blattes der Pia mater mit der Rinde des Subiculum verwächst. Während das Subiculum am Querschnitte einen Rindenbogen mit medianwärts gerichteter Convexität darstellt, bildet das Ammonshorn einen sich daran schliessenden Bogen, dessen Convexität lateralwärts ins Innere des Unterhorns, *Vli*, sieht.

Im Bereiche des Ammonshornes begegnen wir an Präparaten, welche nach der *Weigert*'schen Methode behandelt wurden, einer dreifachen Markschichte.

Die Lamina medullaris externa spaltet sich in zwei Schichten; die eine dieser Schichten (Kernblatt, Lamina medullaris involuta), *Lmi*, ist nichts Anderes als die merklich verbreiterte oberflächliche Markschichte der Hirnrinde; ihre Fasern verlaufen daher auch in

der Ebene des Querschnittes. Aus der Lamina medullaris externa des Subiculum entwickelt sich im Ammonshorne aber ferner eine andere an Markfasern sehr reiche Lage, das Stratum medullare medium, *Stmm*. Es bildet eine mit dem Kernblatt parallele Schichte, deren Nervenfasern aber grösstentheils schief oder longitudinal von vorn nach hinten verlaufen.

Die dritte Markschichte des Ammonshornes, das Muldenblatt (Alveus), *Alv*, bedeckt dasselbe soweit es ins Unterhorn sieht; es ist die Fortsetzung des centralen Markes im Subiculum und repräsentirt, wenn auch verkleinert, diese Schichte für das Ammonshorn.

Das eigentliche Muldenblatt besteht aus dicht gedrängten Bündeln, welche meist schief verlaufen, sich aber mannigfach durchschlingen. Nach innen zu, das heisst gegen die Rinde des Ammonshorns hin, löst sich das Muldenblatt in eine Schichte nicht zu Bündeln vereinigter Markfasern auf, welche zum grossen Theile im Bogen, parallel zur Krümmung des Ammonshornes verlaufen (Stratum oriens von *Meynert*).

Die Nervenzellen zeigen beim Uebergange vom Subiculum zum Ammonshorne folgendes Verhalten: Die kleinen Pyramiden der zweiten Schichte schwinden, indem die erwähnten Hügel immer seltener und niederer werden; die grossen Pyramiden der dritten Schichte ziehen sich mit Verlust der kleineren Zellen, ausschliesslich in die tiefste Lage dieser Schichte zurück; die vierte und fünfte Zellenlage endlich verschwinden fast vollständig.

Man hat nun am Ammonshorne folgende Schichten unterschieden (Fig. 165):

1. Das Kernblatt, *Lmi*. Nur anfänglich schiebt sich noch das erwähnte Blatt der Pia mater zwischen Kernblatt und Fascia dentata hinein; weiterhin verwachsen die beiden letztgenannten Theile fest miteinander. Zwischen den Nervenfasern finden sich vereinzelte Spindelzellen.

2. Das Stratum moleculare, *Stm*, reicht bis zum Stratum medullare medium hin und ist der gleichnamigen Schichte der typischen Hirnrinde ähnlich gebaut.

3. Das Stratum lacunosum (Stratum reticulare, St. medullare medium), *Stl*, seiner Lage nach etwa der Schichte der kleinen Pyramiden entsprechend. Das Gewebe ist hier auffallend locker; ziemlich viele Capillargefässe, die sich wegen der löcherigen Beschaffenheit des Grundes mehr bemerkbar machen, bilden ein deutliches Gefässnetz. Von dem Verhalten der zahlreichen Markfasern in dieser Gegend wurde schon oben gesprochen. Einzelne unregelmässige kleine Nervenzellen finden sich hier auch.

4. Das Stratum radiatum, *Str.* In der Breite dieser Schichte verursachen die Spitzenfortsätze der in der nächsten Schichte zahlreich vorhandenen Pyramidenzellen eine auffällige radiäre Streifung, welche durch das nahezu vollständige Fehlen anderer Nervenzellen besonders deutlich hervortritt.

5. Das Stratum cellularum pyramidalium, *Stp* (Pyramidenzellenschichte) enthält die erwähnten fast gleichgrossen (40 μ) Pyramiden in gedrängter Anordnung.

6. Das Stratum oriens, *Sto*; zwischen den Markfasern liegen einzelne spindelförmige Nervenzellen als Repräsentanten der Spindelzellen in der fünften Rindenschichte.

7. Das Muldenblatt, *Alv* (Alveus).

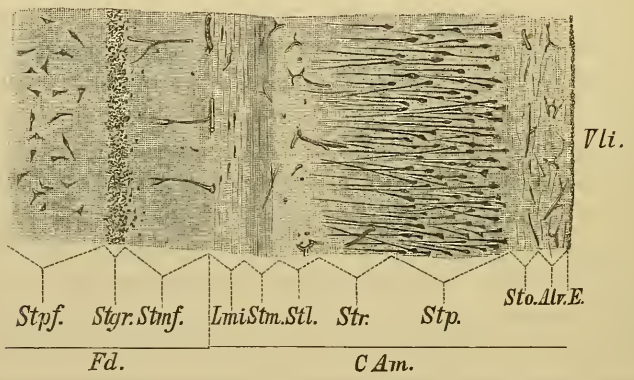

Fig. 165. Rinde des Ammonshornes und ein Theil der Fascia dentata. Karminpräparat. Vergr. 20. *CAm* Cornu Ammonis, *Fd* Fascia dentata, *Vli* Unterhorn des Seitenventrikels, *E* Ependym, *Alv* Alveus, *Sto* Stratum oriens, *Stp* Stratum cellul. pyramid., *Str* Stratum radiatum, *Stl* Stratum lacunosum, *Stm* Stratum moleculare, *Lmi* Kernblatt, *Stmf* Stratum moleculare fasciae dent., *Stgr* Stratum granulosum, *Stpf* Pyramidenzellenschichte der Fascia dentata.

8. Gegen den Ventrikel zu wird das Muldenblatt von einer ziemlich dicken Ependymschichte, *E*, mit den bekannten Epithelien überzogen.

An den Bogen des Ammonshornes schliessen sich endlich noch zwei terminale Gebilde an (Fig. 164), von denen eines, die Fimbria, gänzlich aus Markmasse mit dickeren Bindegewebsseptis, das andere, die Fascia dentata, grösstentheils aus grauer Substanz besteht.

Die **Fimbria**, *Fi* (Bandelette de la voute), steht in unmittelbarem Zusammenhange mit dem eigentlichen Alveus; sie setzt sich aus dicken Bündeln longitudinaler Fasern zusammen.

Die **Fascia dentata**, *Fd* (gezahnte Leiste, corps godronné), stellt den wirklichen Rand der Hirnrinde dar; sie drängt sich in die Con-

cavität des Ammonshornbogens hinein und verwächst in oben angegebener Weise stellenweise mit letzterem.

Wir finden hier zwei Arten von Nervenzellen: 1. eine schmale, der Oberfläche der Fascia dentata ganz parallele Schichte (Stratum granulosum, Str. corporum nervorum arctorum, *Stgr*) ganz enge aneinanderliegender kleiner Zellen, von rundlicher oder eckiger, auch pyramidaler Form; ihr Kern besitzt meist nur eine geringe protoplasmatische Umhüllung, so dass man diese Elemente auch für Körner ansehen konnte. Zwischen diesen Zellen bleibt fast gar kein Grundgewebe übrig. Der Bogen, den diese Schichte bildet, ist nur dorsalwärts, gegen die Fimbria zu, nicht geschlossen, Hilus.

2. Die andere Art von Nervenzellen, denen wir in der Fascia dentata begegnen, entspricht den grossen Pyramiden des Ammonshornes; sie finden sich in zerstreuter, unregelmässiger Lagerung innerhalb des ganzen, vom Stratum granulosum eingeschlossenen Raumes.

Die Fascia dentata lässt also folgende Schichten erkennen:

1. Einen deutlichen oberflächlichen Marküberzug (Stratum marginale) als Fortsetzung des Kernblattes, aber weitaus schmäler wie dieses. Da diese Schichte am Karminpräparate namentlich bei schwächerer Vergrösserung nicht zur Geltung kommt, ist sie an Fig. 165 nicht sichtbar; wir müssten sie hier an der Verwachsungsstelle mit der Lamina medullaris interna des Ammonshornes suchen.

2. Ein Stratum moleculare, *Stmf.*

3. Das Stratum granulosum, *Stgr* (S. o.).

4. Den Kern (Nucleus fasciae dentatae, Pyramidenschichte), *Stpf.* Die Pyramidenzellen, sowie die Bogenfasern des Stratum oriens treten durch den Hilus ein und breiten sich innerhalb des Kernes nach allen Seiten hin aus.

Weiter nach vorne zu wird die Fimbria immer kleiner; die Fascia dentata hingegen wird anfänglich grösser und senkt sich schliesslich in den Uncus ein.

Sobald aber die eigentlichen Digitationen des Ammonshornes deutlich werden, haben wir es mit einer wellig gekrümmten, horizontal gestellten Rindenplatte zu thun, welche an ihrer Oberfläche von dem weissen Muldenblatte überzogen ist; an ihrer Unterseite gegen die Fissura hippocampi hin schiebt sich das vordere Ende der Fascia dentata ein (immer durch das Stratum granulosum in entschiedener Weise charakterisirt); letztere wird aber schliesslich wieder successive kleiner, bis sie gänzlich verschwindet.

Der ursprünglich geschilderte Typus des Grosshirnrindenbaues lässt sich durch die ganze Reihe der Säugethiere hindurch mit ge-

wissen Modificationen erkennen. Wechselnd ist die relative Zahl von nervösen Elementen, ihre Grösse, sowie die Breite der einzelnen Schichten. Im Ganzen haben grössere Thiere auch grössere Nervenzellen aufzuweisen. — Die moleculäre Schichte ist beim Menschen verhältnismässig schmal, die Rinde zeigt bei ihm einen grösseren Reichthum an Nervenzellen, entsprechend der höheren Dignität dieses Organes (*Meynert*).

Die Nervenzellen der Hirnrinde unterscheiden sich aber auch ihrer inneren Constitution nach bei niederen Säugethieren von denen des Menschen. Es geht dies aus einem differenten Verhalten gegen Härtungsflüssigkeiten hervor, das sich an anderen Gegenden des Centralnervensystems viel weniger oder auch gar nicht bemerkbar macht. Untersucht man z. B. die in chromsaurem Kali gehärtete Hirnrinde eines kleinen Nagethieres, so wird man meistens statt der zahlreichen Pyramidenzellen zum grossen Theile runde Gewebslücken, Blasen, auch mit von ihnen ausgehenden Canälen finden; in diesen Lücken liegt ein Zellkern, umgeben von einer feinkörnigen, undeutlich und unregelmässig begrenzten Masse. Jedenfalls handelt es sich dabei um postmortale Veränderungen, die wahrscheinlich ihren Grund in der chemischen Constitution des Grundgewebes und der Zellen haben.

Die Zelle ist also zugrunde gegangen, trotzdem man in der Lage war, das Gehirn noch ganz frisch in die Härtungsflüssigkeit zu bringen, während bei menschlichen Präparaten, wo die ersten Stadien eines Fäulnisprocesses viel eher eintreten könnten, solche Bilder weitaus seltener sind.

An mangelhaft gehärteten menschlichen Gehirnen, sowie vielleicht auch in pathologischen Fällen kann man allerdings ähnliche Lücken auch sehen.

In den niederen Wirbelthierclassen weicht der Bau der Hirnrinde mehr von dem menschlichen Typus ab, so dass ein näheres Eingehen hier nicht am Platze erscheint.

Beim menschlichen Embryo lassen sich in der Grosshirnrinde zahlreiche runde Kerne erkennen (auch Gliakerne genannt), welche die Grundlage für die später hier anzutreffenden zelligen Elemente abgeben.

Diese Kerne sind einerseits in einer Anzahl von Schichten (beim fünfmonatlichen Fötus zählte *Lubimoff* sechs Schichten) angeordnet, welche am Durchschnitte eine Succession von helleren und dunkleren Bändern, je nach dem geringeren oder grösseren Reichthum an Kernen darstellen. — In den tieferen Schichten

lassen diese Kerne aber auch eine säulenförmige, radiäre Anordnung erkennen, indem zwischen ihnen der Raum zum Durchpassiren der zu jener Zeit noch vollständig marklosen Nervenfasern freibleibt.

Gegen die Mitte des sechsten Uterinmonates treten die ersten Pyramidenzellen in der Hirnrinde auf (*Vignal*) und um die Zeit der Geburt herum finden sich daselbst bereits sehr viele wohl ausgebildete Pyramidenzellen, namentlich in den tieferen Schichten (*Lemos*, nach *S. Fuchs* aber auch schon in den oberen Lagen), aber keine markhaltigen Fasern. — Nach den Untersuchungen von *S. Fuchs* treten die ersten markhaltigen Fasern der Rinde des Gyrus centralis posterior im zweiten Lebensmonate auf, es sind dies die Radiärbündel. In der oberflächlichen tangentialen Schichte findet man markhaltige Nervenfasern im fünften Lebensmonate; daran schliessen sich die übrigen Fasern der Hirnrinde, doch scheint die Markbildung daselbst erst im siebenten oder achten Lebensjahre vollendet zu sein. — Es kann auch als Regel angegeben werden, dass in der Hirnrinde jene markhaltigen Fasern zuerst auftreten, welche in späteren Stadien die dicksten sind.

Anhangsweise sind noch zwei Gebilde zu erwähnen, die wir am Grosshirne antreffen, das Conarium und die Hypophysis.

1. Das **Conarium** (Glandula pinealis, Zirbeldrüse, Epiphysis).

Ihre Verbindung mit dem Gehirne wird hauptsächlich durch einen bilateralen weissen Faserstrang, Zirbelstiel (Pedunculus conarii), hergestellt. Besonders wichtig sind ihre Beziehungen zu der hinteren Commissur (und damit indirect mit dem Oculomotoriuskerne), sowie zu dem centralen Sehapparate. Es ist nämlich nachgewiesen, dass die Zirbeldrüse ein rudimentäres, unpaares Sehorgan darstelle. Bei vielen Sauriern, namentlich bei Iguana tuberculata (*Wiedersheim*) findet sich in der Scheitelgegend unter einer verdünnten und pigmentfreien Hautstelle ein Organ, welches völlig den Bau eines Auges zeigt (Parietalauge, Zirbelauge) und durch einen Nervenstrang mit der Epiphyse zusammenhängt.

Die Zirbeldrüse erhält eine umhüllende Kapsel von der Pia mater, welche ins Innere dieses Organes Sepimente mit den Gefässen hineinsendet.

Am Querschnitte erkennt man, dass das Conarium aus einem ziemlich engen Maschenwerke von bindegewebigen Trabekeln besteht; in den einzelnen Alveolen befinden sich zahlreiche Zellen, selten über 20 μ gross. Man muss nach *Bizzozero* zwei Arten von solchen Zellen unterscheiden: die einen sind mehr rundlich, mit zwei bis drei sich rasch verschmälernden und in feinste Aestchen zerfallenden Fortsätzen,

die anderen sind spindelförmig mit schärferen, regelmässigeren Conturen; häufig führen sie gelbliche oder rothgelbliche Pigmentkörnchen, ihre Fortsätze sind länger, deutlicher und lösen sich nach und nach in ein feines Netzwerk auf.

An vielen Zellen aus der Zirbeldrüse kann man übrigens keinerlei Fortsätze erkennen.

Zahlreiche Nervenfasern durchziehen dieses Organ *(Darkschewitsch)*, so dass seine innige Beziehung zum Nervensystem ausser allem Zweifel steht, wenn es auch nicht möglich ist, die nervöse Natur der Zellen nachzuweisen.

In der Zirbeldrüse des Erwachsenen finden sich endlich sehr häufig Concremente von phosphorsaurem und kohlensaurem Kalke (Hirnsand, Acervulus). Es sind dies geschichtete Körperchen, welche sich zu maulbeerförmigen Gestalten aneinanderlegen und auch grosse Gruppen bis zu Hanfkorngrösse bilden können. Aber auch langen, stäbchen- oder keulenförmigen, oder verästigten Verkalkungen der Bindegewebsbalken kann man im Conarium begegnen. Bei den Thieren scheinen diese Verkalkungen zu fehlen; beim Pferde sollen sie durch feinste Körnchen von phosphorsaurem Kalke ersetzt werden (*Faivre*).

2. Die **Hypophysis** (Glandula pituitaria, Hirnanhang, Colatorium).

Es ist dies ein etwa bohnengrosser, in sagittaler Ausdehnung etwas kürzerer Körper, welcher durch das Infundibulum mit dem übrigen Gehirne zusammenhängt.

Ein Sagittalschnitt durch die Hypophyse lehrt, dass dieser anscheinend einfache Körper aus zwei Abtheilungen besteht, welche häufig durch kleine Spalträume voneinander geschieden werden, nämlich aus dem grösseren Vorderlappen (Epithelialtheil, eigentliche Hypophyse) und aus dem Hinterlappen (Hirntheil, Lobus infundibuli, Trichterlappen).

Der **Vorderlappen** wird zusammengesetzt aus zahlreichen netzartig gruppirten Drüsenschläuchen, an denen man zwei Arten von Zellen unterscheiden kann; die grösseren von ihnen färben sich mit Hämatoxylin intensiver, als die kleineren *(Flesch)*. Der Vorderlappen entsteht aus einer Ausstülpung der Mundschleimhaut und ist demnach den Drüsen der Mundhöhle homolog.

Der **Hinterlappen** hingegen muss als ein wirklicher Bestandtheil des Gehirns angesehen werden. Man findet daselbst Faserbündel, welche sich in den verschiedensten Richtungen durchkreuzen und deren histologische Stellung noch zweifelhaft erscheint. Neben zahlreichen kleinen Zellen sind auch einzelne grössere, pigmentführende anzutreffen; letztere kann man wohl als mangelhaft entwickelte Nervenzellen ansehen.

Blutgefässe des Grosshirns.

Wir wollen an dieser Stelle nur kurz die Vertheilungsweise der feineren Blutgefässe im Inneren des Grosshirns besprechen. Den Verlauf und die Verbreitung der grossen Gefässe an der Oberfläche, namentlich an der Gehirnbasis, werden wir später kennen lernen.

Als allgemeine Regel gilt hier, wie für das ganze Centralnervensystem, das Gesetz, dass die Capillarmaschen um so dichter sind, je reicher die betreffende Gegend an Nervenzellen ist. Genauere Angaben über den Gefässverlauf an manchen Stellen des Gehirns wären noch erwünscht.

Von dem oben geschilderten Verhalten kann man sich leicht an der Hirnrinde überzeugen (Fig. 166). Arterien und Venen ziehen

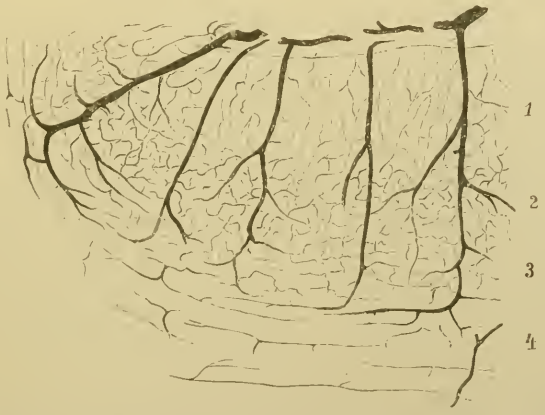

Fig. 166. Injicirte Rinde vom Grosshirne des Hundes. Vergr. 25. *1* zellenarme Schichte, *2* Gegend der Pyramidenzellen, *3* innere, tiefste Rindenschichten, *4* Marksubstanz.

senkrecht von der Pia mater hinab, die grösseren mit relativ wenigen Seitenästen bis in die Marksubstanz, die kleineren lösen sich in der Hirnrinde selbst vollständig auf.

Hier können wir zum mindesten drei verschiedene Formen des Capillarnetzes unterscheiden:

1. Der moleculären Schichte entsprechend ein ziemlich weitmaschiges Netz, *1*.

2. Ein sehr enges Netz im Bereiche der Pyramidenzellen, 2, welches

3. in den tiefsten Rindenschichten, *3*, ein wenig lockerer wird.

Die Capillarmaschen der Marksubstanz, *4*, unterhalb der Windungen, sind sehr weit, mit ihrer Längsaxe meistentheils der Oberfläche parallel gestellt.

Von den übrigen grauen Massen zeichnen sich namentlich das Corpus geniculatum laterale, das Corpus subthalamicum und die Nervenkerne durch ihren besonderen Reichthum an Capillargefässen aus.

Manche anatomische Verhältnisse kommen an injicirten Präparaten erst recht deutlich zur Geltung, z. B. die Zweitheilung des anscheinend einfachen Corpus mammillare beim Hunde.

Stärkere Gefässäste respectiren fast immer die Medianebene, selbst im Corpus callosum, wohl aber kann sich ein Capillarnetz über die Mittellinie hinaus ausbreiten; allein auch solche mediane Capillaranastomosen sind nur an wenigen Stellen des Centralnervensystems reichlich vorhanden.

Pathologisch-anatomische Veränderungen am Grosshirne.

Diejenigen Lebensäusserungen, welche im Gegensatze zu den reflectorischen Vorgängen sich vor unserem Bewusstsein abspielen, bedürfen zu ihrem normalen Ablaufe der Integrität der Grosshirnrinde, respective eines Theiles derselben. In allen jenen Erkrankungen, in denen Bewusstseinstrübungen, intellectuelle Störungen, die nicht rasch vorübergehend sind, auftreten, lassen einen krankhaften Vorgang in der Grosshirnrinde erwarten. — Es wurde aber schon früher bemerkt, dass uns viele dieser pathologischen Veränderungen noch entgehen, da wir keineswegs über die Mittel zur gründlichen Erforschung der normalen Structurverhältnisse (namentlich der wichtigsten Elemente, der Nervenzellen) verfügen. Wir werden daher häufig einen negativen Befund verzeichnen müssen, wo wir doch alles Recht hätten, demonstrirbare Alterationen an den Geweben zu erwarten. Immerhin schmilzt die Anzahl dieser functionellen Erkrankungen immer mehr zusammen. Dies gilt für das ganze Nervensystem und daher auch für die Hirnrinde.

Wir können hier nur die wichtigsten jener pathologischen Vorkommnisse besprechen, die an der Grosshirnrinde bisher zur Beobachtung gelangt sind.

In der senilen Atrophie treten nachstehende Veränderungen ein *(Kostjurin)*:

1. Pigmentös-fettige Degeneration vieler Nervenzellen, vielleicht auch Vacuolenbildung.

2. Geringere Anzahl der Markfasern in allen Schichten der Rinde.

3. Atherom der Blutgefässe, sowie bindegewebige Wucherung der Gefässwandung bis zur Obliteration.

4. Geringe Verdichtung des Bindegewebes.

5. Amyloidkörperchen an der Peripherie der Hirnrinde.

Ziemlich ähnlich verhält sich die Hirnrinde in manchen anderen langsamen atrophischen Processen, z. B. beim einfachen chronischen Blödsinn.

Ein anderes Bild erhalten wir bei der Dementia paralytica. Während dort eine einfache, primäre Atrophie vorlag, haben wir es hier mit einer sklerosirenden Atrophie zu thun; das Wesentliche des Processes ist eine diffuse, primäre Sklerose der Hirnrinde, die ebenfalls zur Atrophie führt und vorzüglich am Stirnhirne zum Ausdruck gelangt. Eingeleitet wird diese Sklerose durch einen Reizzustand, daher auch der Ausdruck Periencephalitis chronica gerechtfertigt erscheint; nur kann man durch diese Bezeichnung leicht dazu verleitet werden, das Schwergewicht der Erkrankung in die Menigen zu verlegen, welche aber thatsächlich nur eine secundäre Rolle dabei spielen.

In den sehr acut verlaufenden Fällen, in denen wir noch ein früheres Stadium des Processes zu Gesicht bekommen, fällt die grosse Menge von lymphoiden Körperchen in der Umgebung der Gefässe und in der ganzen Hirnrinde auf. Diese Zellen stammen wohl durchwegs aus dem Blute, gelangen als Wanderzellen in das Grundgewebe der Rinde und gestalten sich hier zu Spinnenzellen um; vielleicht liefern auch die normalerweise in der Hirnrinde vorhandenen Spinnenzellen durch Proliferation weiteres Material. In der Wucherung dieser dem Bindegewebe angehörigen Zellen haben wir die Ursache der Sklerose zu sehen. Sobald aber diese Zellen mit ihren zahlreichen Fortsätzen immer mehr Raum für sich beanspruchen und dabei die normalen nervösen Gewebselemente umklammern und erdrücken, müssen letztere atrophiren. Wir finden demnach in den älteren Fällen nicht blos Degeneration der Nervenzellen (vorzüglich fettig-pigmentöse Degeneration, auch Sklerose der Zellen, Erweiterung der pericellulären Räume), sondern ganz besonders eine Verminderung der markhaltigen Nervenfasern *(Tuczek)*. Dieser Faserschwund schreitet meist von aussen nach innen vorwärts, und ist daher in der Regel, in der äussersten Schichte, an den tangentialen Randfasern, am meisten ausgesprochen, während in der senilen Atrophie die Anzahl der Markfasern in allen Schichten ziemlich gleichmässig und in geringerem Grade abnimmt. Am deutlichsten und am constantesten zeigen sich nach *Tuczek* die Windungen an der Orbitalfläche des Stirnlappens vom Faserschwunde betroffen (namentlich zunächst der Medianspalte), ferner die Insel und die linke untere Stirnwindung; die übrigen Stirnwindungen, der Gyrus fornicatus und die obere Schläfenwindung sind ebenfalls häufig erkrankt. Alle anderen Theile der Rinde sollen die Faseratrophie nur ausnahms-

weise und in geringem Grade, oder gar nicht (Occipitallappen) erkennen lassen. Doch kann ein Faserschwund ausser in der Dementia paralytica und der senilen Atrophie auch in anderen Zuständen, z. B. bei lange dauernder Epilepsie *(Zacher)* angetroffen werden. Es zeigen sich übrigens mancherlei Verschiedenheiten in dem pathologisch-anatomischen Bilde der Grosshirnrinde bei der Dementia paralytica; daher kommt es auch, dass die Darstellungen, welche die verschiedenen Forscher geliefert haben, sehr voneinander differiren.

Es ist eine Reihe von Fällen veröffentlicht worden, in welcher sich innerhalb der Hirnrinde Lücken oder wirkliche Cysten mit Wandungen fanden; häufig handelte es sich dabei um Gehirne von an Dementia paralytica verstorbenen Personen. Die Entstehungsursache dieser Hohlräume ist wohl nicht für alle Fälle identisch.

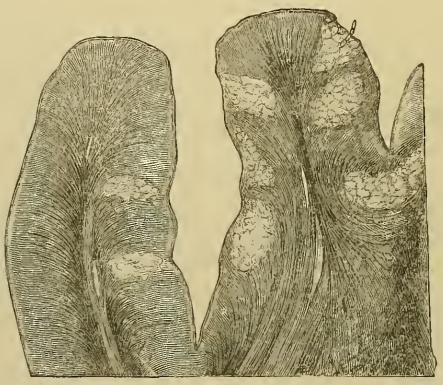

Fig. 167. Encephalitische Cysten der Grosshirnrinde mit secundären Degenerationen im Marke. Weigertfärbung. Vergr. 4.

Sehr häufig gehen sie von den Gefässen, d. h. von den adventitiellen oder perivasculären Räumen aus; es geschieht aber auch, dass eine parenchymatöse circumscripte Entzündung den Gewebsschwund bedingt. In letzteren Fällen erscheint die Hirnrinde schon von aussen höckerig geschrumpft, am Durchschnitt löcherig, man kann dann ein loses bindegewebiges Netzwerk durch die Höhlen, namentlich an ihren peripheren Theilen, ausgespannt finden, in welchen nicht wenige wohlerhaltene markhaltige Nervenfasern verlaufen *(J. Hess)*. Den erkrankten Rindenstellen entsprechend, sieht man einzelne degenerirte Markbündel in die Tiefe ziehen (Fig. 167).

Blutungen innerhalb des Grosshirns sind äusserst häufig; capilläre Blutungen werden namentlich in der Hirnrinde angetroffen. Verschiedenartige Erkrankungen der kleinen intracerebralen Gefässe pflegen die Ursache für die Ruptur abzugeben; namentlich wichtig

erscheint das Verhalten der Muscularis (fettige, granulöse Entartung u. a.); auch durch pathologische Processe, welche die Intima betreffen, kann eine Hämorrhagie bedingt werden, so z. B. häufig durch atheromatöse Auflagerungen, welche losgelöst und fortgeschwemmt werden, eine Embolie erzeugen und dadurch die Gefässzerreissung hervorrufen können. Sehr häufig, aber nicht immer finden sich in der Umgebung grösserer Apoplexien miliare Aneurysmen. — Jede Blutung, ob sie gross oder klein ist, wird sich zunächst unter sonst gleichen Umständen in jener Richtung ausbreiten, wo der geringste Widerstand herrscht. — Alte apoplektische Herde gestalten sich zu apoplektischen Cysten oder apoplektischen Narben um.

Die Herde der disseminirten Sklerose finden sich zwar überall im Gehirn, allein nirgends so häufig und so ausgedehnt wie an den Wandungen der Seitenventrikel; mitunter sieht man die bräunlich-gelatinöse Entartung fast von dem gesammten Ependym des Ventrikels, so weit es über Marksubstanz gelagert ist, ausgehen. Als Miliarsklerose des Gehirns bezeichnet *Gowers* das Vorkommen kleinster sklerotischer Herde, welche reihenweise in der tiefsten Rindenschichte angeordnet sind.

Sehr eigenthümlich ist eine auf das Ammonshorn beschränkte Sklerose, wobei dasselbe knorpelhart wird und bedeutend schrumpft. Diese Sklerose findet sich fast nur bei Epileptikern, und zwar entweder einseitig oder beiderseitig (in mehr als der Hälfte aller Epileptiker, *Pfleger*).

Eine diffuse Sklerose des Gehirns, die auf Wucherung des interstitiellen Bindegewebes wenigstens theilweise zurückzuführen ist, kann sich nahezu gleichmässig über beide Hemisphären erstrecken; dieselben erhalten dann eine lederharte, mitunter fast knorpelartige Consistenz. Diese Form der Sklerose ist selten, vielleicht noch am häufigsten bei idiotischen Kindern.

Entzündliche Vorgänge im Gehirne können verschiedene Ursachen haben. Jene Form der Encephalitis, welche zur Abcessbildung führt, ist meist durch Traumen oder durch Weiterleitung von anderen benachbarten Eiterherden her bedingt (namentlich Caries des Felsenbeines); auch metastatische Abscesse von entfernten Erkrankungsstellen her, vorzüglich bei Lungengangrän, sind nicht selten. Bei Pyämie, namentlich puerperaler *(Rokitansky)*, kommt es zuweilen zu zahlreichen kleinen, hanfkorn- bis bohnengrossen metastatischen Eiterherden im Gehirne. Die embolischen und thrombotischen Erweichungen pflegt man ebenfalls den entzündlichen Vorgängen im Gehirne anzureihen. Es wurde bereits (pag. 144) angegeben, welche verschiedenartigen Körper zur Embolisirung der kleinen Hirnarterien führen können. In manchen

acuten Infectionskrankheiten, z. B. Milzbrand, Variola haemorrhagica, treten mitunter sehr zahlreiche Blutungen in der Hirnsubstanz und die Pia mater auf; dieselben sind wahrscheinlich durch Anhäufung der Infectionsträger in den kleinen Gefässen und dadurch erzeugte Embolie bedingt.

Es kommen aber hier weiterhin auch die grossen Gefässe der Basis, soweit sie in der Pia ausserhalb der eigentlichen Gehirnsubstanz verlaufen, in Betracht, bei deren Verstopfung andere Momente die Hauptrolle spielen. Die Emboli für diese grösseren Gefässe stammen meist aus dem linken Herzen oder der Aorta; die Thrombosirung ist in der Regel durch atheromatöse Arteriosklerosis oder durch syphilitische Endarteritis hervorgerufen. In jenen Gebieten des Gehirns, wo in Folge des aufgehobenen Blutkreislaufes eine Nekrose des Nervengewebes eintritt, kommt es häufig zu sehr zahlreichen capillären Hämorrhagien (rothe Erweichung), später wird der Blutfarbstoff von den massenhaften Fettkörnchenzellen aufgenommen (gelbe Erweichung); mitunter aber ist eine Färbung des Herdes durch Blutfarbstoff nicht zu bemerken (weisse Erweichung). — Erweichungsherde in der Rinde, die sich noch bis ins Mark hinein erstrecken können, findet man häufig in der Meningitis tuberculosa unter besonders stark erkrankten Piastellen.

Tumoren des Gehirns sind sehr häufig, theils gehen sie von den Hirnhäuten aus, theils entwickeln sie sich im Inneren der Gehirnsubstanz. Der Nervensubstanz eigenthümlich ist das Gliom, an dessen Bildung sich wahrscheinlich auch die Nervenzellen betheiligen können *(Fleischl, Klebs)*; Gummata und solitäre Tuberkel sind sehr häufig, Sarkome der verschiedensten Art, auch Melanosarkome kommen nicht selten zur Beobachtung; letztere sind aber so wie die Carcinome wohl niemals primär im Gehirne entstanden. Myxome wurden wiederholt im Gehirne gesehen, ebenso auch Osteome; im Ventrikelependym trifft man nicht gar selten Sandkörperchen, welche gelegentlich kleine Psammome bilden können.

Cysticercen sitzen, oft in grosser Zahl, von der Pia mater ausgehend in der Hirnrinde; sehr selten sind Echinococcusblasen und Dermoidcysten.

Nicht als Tumoren darf man die mitunter in die Marksubstanz eingesprengten Häufchen grauer Substanz auffassen, welche in ihrem feineren Bau den benachbarten grauen Centralmassen oder der Grosshirnrinde ähnlich sind. Sie sind als Heterotopien bekannt, im Kleinhirne viel häufiger und immer auf Entwickelungsstörungen zurückzuführen.

SIEBENTER ABSCHNITT.

Die Hüllen des Centralnervensystems.

Das gesammte Centralnervensystem wird von einer dreifachen fibrösen Bekleidung eingehüllt.

Die äusserste Membran, die Dura mater (Fig. 168, *D*) legt sich im Bereiche der Schädelhöhle dem Knochen fest an, auch innerhalb des Wirbelcanals steht sie weit vom Rückenmarke ab; die innerste Membran, die Pia mater (Fig. 168, *P*) hingegen schmiegt sich aufs innigste der nervösen centralen Masse an. — Die mittlere Haut, die Arachnoidea (Fig. 168, *A*) nähert sich überall der Dura, meist bis zur Berührung, ist aber mit ihr nur durch wenige Bindegewebsfäden verbunden; hingegen wird sie mit der Pia mater, von der sie sich häufig weit entfernt, durch äusserst zahlreiche Verbindungsfäden (subarachnoidales Gewebe), namentlich im Bereiche des Gehirnes derart dicht verknüpft, dass man Arachnoidea und Pia häufig als eine einzige Membran zusammenfasst.

Durch die genannten drei Hirnrückenmarkshäute werden zwei Räume abgeschlossen, der Subduralraum (Arachnoidalsack) zwischen Dura und Arachnoidea (Fig. 168, *sd*), und der Subarachnoidalraum zwischen Arachnoidea und Pia mater (*sa*).

Der Subduralraum ist in Folge des engen Anliegens der Arachnoidea an die Dura ein enger Spaltraum, in welchem nur sehr spärliche Flüssigkeit vorhanden ist. Durch die Untersuchungen *Schwalbe's* erscheint die Bedeutung des Subduralraums als Lymphraum erwiesen. Farbige Massen, zwischen Dura und Arachnoidea injicirt, dringen in die Lymphgefässe und Lymphdrüsen des Halses und in die Glandulae lymphaticae lumbales, ferner in die subduralen Räume der Nervenwurzeln. Besonders ist von letzteren zu bemerken, dass sich auf diesem Wege Lymphräume in der Geruchschleimhaut, im Ohrlabyrinth und im Bulbus oculi (Perichoroidalraum) füllen. Beim Menschen

scheinen nicht alle diese Abflusswege zu bestehen; namentlich konnte die directe Verbindung mit den Lymphbahnen des Halses nicht nachgewiesen werden. Eine Communication zwischen Subdural- und Subarachnoidalräumen ist nicht vorhanden *(Merkel)*.

Der Subarachnoidalraum besteht in Folge der Configuration des Gehirns aus einer beträchtlichen Anzahl kleinerer und grösserer Räume, die alle untereinander und andererseits durch das Foramen Magendi und die Aperturae laterales ventriculi quarti mit den Ventrikeln des Gehirns communiciren.

Merkel sowie *Mierzejewsky* halten daran fest, dass auch im Bereiche des Unterhorns ein Communicationsspalt zwischen Ventrikel und Subarachnoidalraum besteht (vgl. pag. 55).

In den Subarachnoidalräumen und in den Ventrikeln circulirt die Cerebrospinalflüssigkeit (Liquor cerebrospinalis); sie findet ihren weiteren Abfluss zunächst in den Lymphbahnen der peripheren Nerven (vorzüglich Nervus opticus und Nervus acusticus) und der Nasenschleimhaut *(A. Key* und *Retzius, Fischer)*; ausserdem aber stehen die Subarachnoidalräume durch die Arachnoidalzotten (pag. 384) auch mit den venösen Sinus der Dura mater in Zusammenhang.

A. Die Dura mater

(derbe, harte Hirn- und Rückenmarkshaut, Meninx fibrosa, Faserhaut des Gehirns und Rückenmarks, *μήνιγξ παχεῖα*).

Wir unterscheiden eine Dura mater cerebralis und eine Dura mater spinalis. — Erstere liegt im Bereiche der Schädelkapsel mit Ausnahme von später zu besprechenden Fortsetzungen, der Innenfläche der Schädelknochen überall enge an, letztere besteht aber aus zwei Blättern, von denen das äussere dünne als Periost des Wirbelcanals, das innere als Dura mater spinalis im engeren Sinne aufzufassen ist. Zwischen diesen beiden Blättern, die sich in der Gegend des Foramen occipitale zur Dura cerebralis vereinigen, sind hauptsächlich Venenplexus und lockeres Fettgewebe (epidurales Gewebe) eingelagert.

Die Dura mater cerebri stellt eine derbe, fibröse, weissliche Membran dar, welche ins Innere des Schädelraumes mehrere Fortsetzungen hineinsendet: Die Falx cerebri (grosse Hirnsichel, Processus falciformis major), das Tentorium cerebelli (Kleinhirnzelt) und die unbedeutende Falx cerebelli (Kleinhirnsichel, Processus falciformis minor).

Zur Bildung der in der Dura verlaufenden venösen Sinus, sowie der später zu besprechenden venösen Lacunen spaltet sich die Dura in zwei Blätter, in ein parietales und in ein viscerales; dasselbe gilt an den Stellen, wo nervöse Gebilde, wie der Stamm des dritten,

vierten und sechsten Gehirnnerven oder das Ganglion Gasseri vom Nervus trigeminus (im Cavum Meckelii) in die Substanz der Membran eingebettet sind.

Es würde zu weit führen, hier in die grob anatomischen Verhältnisse der Dura mater näher einzugehen. Doch muss darauf hingewiesen werden, dass jederseits der Mittellinie, neben dem Sinus longitudinalis superior (Fig. 168, *Sls*), eigenthümliche Hohlräume (Parasinoidalräume, *Ps*) in der Dura mater angetroffen werden, in welche die Hirnvenen *(V)* einmünden, bevor sie den Sinus erreichen.

An die Innenseite der Dura spinalis setzen sich 20 bis 23 dreieckige, bindegewebige Fortsätze an: sie gehen an der Seitenfläche des ganzen Rückenmarkes von der Pia mater mit breiter Basis ab

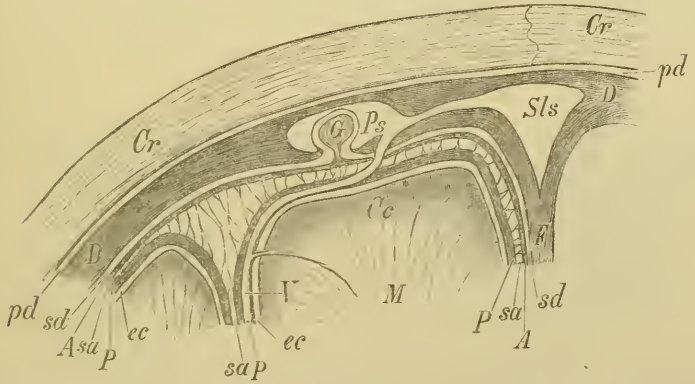

Fig. 168. Schema der Hirnhäute. *Cr* Knochen des Schädeldaches, *pd* Periduralraum *D* Dura mater. *F* Falx cerebri, *sd* Subduralraum, *A* Arachnoidea, *sa* Subarachnoidalraum, *P* Pia mater, *ei* Epicerebralraum, *Cc* Hirnrinde, *M* Hirnmark, *Sls* Sinus longitudinalis superior, *Ps* Parasinoidalraum, *G* Glandula Pacchioni, *V* Vene der Pia mater.

und inseriren sich mit ihrer Spitze an die Dura (Ligamentum denticulatum).

Einzelne sehr kurze bindegewebige Verbindungsfäden führen auch von der Dura spinalis zur Arachnoidea.

Sowohl die spinale, wie die cerebrale Dura bilden um die austretenden Nervenwurzeln fibröse Scheiden, Duralscheiden. Die Duralscheide des Nervus opticus hängt einerseits mit dem Perioste der Knochen der Orbita zusammen, andererseits geht sie in die Sklera über. — Am caudalen Ende des Rückenmarkes bildet die Dura spinalis eine Scheide um das Filum terminale und verschmilzt schliesslich mit dem Perioste des Steissbeines.

Sowohl an der parietalen wie an der visceralen Oberfläche der Dura mater lässt sich ein Plattenepithel nachweisen (Fig. 169). Zu

dessen Darstellung empfiehlt sich die Dura junger, eben getödteter Thiere; man breitet die Membran über eine convexe Glas- oder Porzellanfläche glatt aus und lässt eine 0·2- bis 0·5procentige Lösung von salpetersaurem Silberoxyd durch mehrere Minuten einwirken. Hierauf wird das Präparat in destillirtem Wasser sehr gut abgespült und in Glycerin oder, nach vorheriger Entwässerung und Aufhellung, in Damarlack aufgehoben.

Die Grenzen der Epithelzellen werden, nachdem das Licht einige Zeit eingewirkt hat, deutlich; zwischen letzteren erscheinen auch einzelne kleine dunkle Felder, die wohl als Stigmata aufgefasst werden müssen.

Die eigentliche Grundsubstanz der Dura mater wird von einem derbfaserigen Bindegewebe mit nicht vielen elastischen Fasern dargestellt. Neben den gewöhnlichen zelligen Elementen des Bindegewebes sollen sich in der Dura mater zahlreiche *Waldeyer*'sche

Fig. 169.

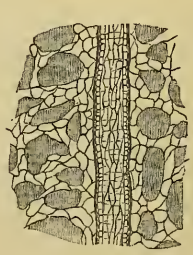

Fig. 170.

Fig. 169. Epithel von der Innenfläche der Dura mater des Meerschweinchens. Silberfärbung. Vergr. 400.

Fig. 170. Dura mater des neugeborenen Hundes. Silberpräparat. Vergr. 200.

Plasmazellen (Bindegewebszellen mit viel grobkörnigem Protoplasma) vorfinden.

Bereits ohne weitere Präparation erkennt man mit freiem Auge, dass die grossen Gefässe der Dura näher der äusseren, parietalen Fläche dieser Membran verlaufen; hat man aber eine möglichst dünne Dura mater eines Thieres, wie oben angegeben, mit Silber imprägnirt, so sieht man, besonders wenn die Einwirkung des Silbers etwas länger gedauert hat, dass hier ganz eigenthümliche Gefässverhältnisse obwalten (Fig. 170).

Zunächst sind es die Arterien, die ins Auge springen; die Grenzlinien des Endothels, sowie auch die Kittsubstanz zwischen den Ringmuskeln der Media heben sich deutlich hervor. — Ausserdem bemerkt man aber beiderseits neben der Arterie schöne Endothelzeichnungen; diese gehören Räumen an, welche mit einer geradlinigen Wand der

Arterie anliegen, während sie nach der Seite hin zahlreiche unregelmässige Nebenäste aussenden; letztere verbinden sich wieder untereinander und stellen so ein eigenthümliches Maschenwerk communicirender weiter Spalträume dar. Solche Verbindungsäste übersetzen nicht selten auch die Arterie.

Die Bedeutung dieser Spalträume ist noch strittig; sie sind vom Blutgefässsysteme aus mehr oder minder leicht zu injiciren, mitunter kann man auch Blutkörperchen in ihnen finden; dennoch darf man sie nur als einen eigenthümlichen Appendix des Blutgefässsystems — nicht als wirkliche Venen — ansehen; denn normalerweise circulirt in ihnen kein Blut. In diesem Falle müsste die Dura eines lebenden Thieres dunkel-violett gefärbt erscheinen, so dicht ist dies Netz. Es mag angenommen werden, dass sie vermittelst der an der visceralen Durafläche nachweisbaren Stigmata mit dem Subduralraume communiciren und andererseits sich auch in das eigentliche Blutgefässsystem eröffnen.

Nach *Langer* finden sich in der Dura mater directe Uebergänge feiner Arterien in bei weitem dickere Venen, vermittelst konischer, von den Venen abgehender Zapfen, deren Spitzen die feinen arteriellen Zweigchen aufnehmen.

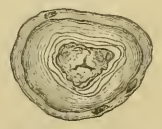

Fig. 171. Ein Sandkörperchen aus der Dura mater. Vergr. 300.

Die Nerven der Dura mater sind nicht sehr zahlreich, doch besitzt sie ausser solchen, die sie blos durchsetzen und anderen, die für ihre Gefässe bestimmt sind, ein eigenes Netz markloser Nervenfasern; die Frage, ob die Dura mater empfindlich sei, muss ja jetzt unbedingt bejaht werden.

Die wichtigsten **krankhaften Veränderungen** an der Dura mater sind folgende:

An der Dura normaler, besonders älterer Personen findet man nicht selten concentrisch geschichtete, glänzende, einen Durchmesser von 80 μ kaum übersteigende, mit einer mehrfachen bindegewebigen Lage umzogene Sandkörper oder corpuscula arenacea (Fig. 171), die aus kohlensaurem und phosphorsaurem Kalke bestehen, und sich, besonders wenn sie in grösserer Menge vorhanden sind, schon beim Anfühlen der visceralen Oberfläche der Dura bemerkbar machen. — Ihr Lieblingssitz ist die Dura mater der Basis, namentlich am Clivus; auch pflegen in sehr vielen Tumoren der Dura einzelne Sandkörper zerstreut vorzukommen. In excessiver Weise vermehrt, bilden sie Sandgeschwülste, Psammome. Diese besitzen meist ein derbes, mächtiges Bindegewebsgerüste, in welchem runde, maulbeerförmige oder langgestreckte Sandkörper in grosser Anzahl eingelagert sind.

Verknöcherungen der Dura können unter normalen Verhältnissen vorkommen, wie ja auch einzelne Theile der Dura mater bei vielen Thieren regelmässig verknöchern (die Falx beim Delphin und etwas weniger beim Seehund, angeblich auch beim Ornithorhynchus, das Tentorium bei den Carnivoren, und zwar am meisten bei Katzen und Bären, ferner — wenn auch weniger — beim Pferde, den Pachydermen u. a.). Allerdings sind Knochenneubildungen an der Dura mater bei Geisteskranken, namentlich Epileptikern, häufiger als bei Gesunden gefunden worden; das weibliche Geschlecht ist auffallend seltener betroffen als das männliche. Der Lieblingssitz dieser Knochenstücke, die bis 8 Centimeter im Durchmesser erreichen können, ist die Falx cerebri oder deren nächste Umgebung; die linke Seite ist die bevorzugte.

An der spinalen Dura sind Verknöcherungen ausnehmend selten.

Derbe, schwartige Verdickung der Dura, wobei der Process auch auf die inneren Hirnhäute und die Rinde übergreifen kann, ist ein häufiger Befund bei Syphilis.

Unter den eigentlichen Tumoren der Dura mater nehmen die Fibrome, Fibrosarkome und endothelialen Geschwülste den ersten Rang ein. Lipome der Dura mater sind selten. Die reinen oder gemischten Fibrome der harten Hirnhaut haben oft die Tendenz, eine alveolare, kugelige Structur anzunehmen (Tumor fibroplasticus). Primäre Tuberculose der Dura mater dürfte überhaupt nicht vorkommen.

Einen entzündlichen Vorgang in der Dura mater bezeichnet man als Pachymeningitis.

Relativ selten ist eine einfache, nicht traumatische oder nicht von anderen Stellen hergeleitete eitrige Pachymeningitis, wobei man die Substanz der Dura — namentlich nahe ihrer Innenfläche — von Eiterkörperchen durchsetzt findet.

Viel häufiger handelt es sich um einen chronischen Process, bei welchem an der Innenseite der Dura eine Pseudomembran (oder Neomembran) erscheint, in welcher meist Blutfarbstoff abgelagert ist, daher man von einer Pachymeningitis interna haemorrhagica (pigmentosa) spricht. Dieser Belag an der Innenseite der Dura kann ein, gewöhnlich rostbraun gefleckte, zartes Häutchen darstellen, er kann aber auch durch Uebereinanderlagerung mehrerer solcher Häutchen dicker werden, ja endlich eine mächtige Schwarte von nahezu $^1/_2$ Centimeter Dicke bilden.

Die Processe, welche diesen Belag an der Innenseite der Dura hervorrufen, können zweierlei sein, dementsprechend sind auch diese Membranen verschieden gebaut.

Es kann geschehen, dass aus den Gefässen der Dura mater eine Blutung in den Subduralraum erfolgt und dass diese häufig sehr geringe Blutung sich gegen die viscerale Seite hin durch Fibringerinnung abkapselt; wir finden dann einen Sack, dessen äussere Wand von der Dura mater, dessen innere von der Fibringerinnung gebildet wird: Hämatoma durae matris. Nach und nach wird der Inhalt dieses Sackes resorbirt, und es bleibt dann an der Innenseite der Dura eine durch Blutfarbstoff gefärbte Pseudomembran, ein rein fibrinöser Belag zurück (Fig. 172).

Die zweite, häufigere und wichtigere Form der Pachymeningitis interna zeigt einen ganz anderen anatomischen Verlauf. — Zuerst entsteht an der Innenfläche der Dura, in Folge von Reizzuständen

Fig. 172.

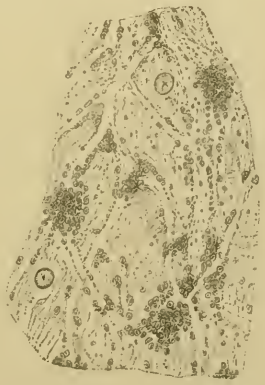

Fig. 173.

Fig. 172. Pseudomembran der Dura mater nach einer kleinen Blutung. Vergr. 40.

Fig. 173. Neomembran der Dura mater in Folge von Pachymeningitis hämorrhagica. Vergr. 40.

und wahrscheinlich durch das Auswandern von lymphoiden Zellen aus dieser Membran, ein sehr zarter Belag. Die lymphoiden Zellen beginnen nämlich hier ihre formative Thätigkeit auszuüben, sie bilden eine dünne, als Bindegewebe aufzufassende Membran, und in dieser entstehen Gefässe von weitem Caliber, aber dünnen Wandungen, anfänglich ohne Inhalt von Blut (Fig. 173). Wir haben also dann keine Pseudomembran, sondern eine wohlorganisirte Neomembran vor uns, die aber noch vollkommen frei von rothen Blutkörperchen und Blutfarbstoff überhaupt ist. Erst dadurch, dass diese neugebildeten Gefässe sich mit den Blutgefässen der Dura verbinden und von ihnen gespeist werden, erhält die Neomembran Blut. Diese Verbindungsgefässe sind ebenfalls sehr zart, reissen daher leicht und es kommt

dann zu einer Blutung, einem Hämatom, zwischen Dura und Neomembran. Wird später das Blut resorbirt, so deponirt sich der Blutfarbstoff meist als Inhalt runder, ehemaliger lymphoider Zellen an der Neomembran, namentlich zu beiden Seiten ihrer Gefässe (Fig. 173). — Solche Neomembranen können in mehreren Schichten übereinander liegen (vielleicht gilt das Gleiche auch für die Pseudomembranen der ersten Form von Pachymeningitis) und dadurch Veranlassung geben zur Bildung der oben erwähnten dicken Schwarten. In diesen neugebildeten Auflagerungen der Dura sind Sandkörperchen sehr häufig anzutreffen.

Grössere abgekapselte Blutungen, die nicht oder höchstens nur theilweise resorbirt werden, bilden dann dauernde Hämatome.

Den anatomischen Befund der Pachymeningitis interna finden wir am häufigsten bei chronischen Geisteskranken, namentlich in der Dementia paralytica, und bei Alkoholikern. — An der ventralen Seite des Cervicalmarkes ist die Dura mater spinalis in der Regel besonders dick; hier kann es aber auch zu einem abnormen Wucherungsprocesse in der Dura kommen, Pachymeningitis cervicalis hypertrophica, die gelegentlich bis zur Compression des Rückenmarkes anwächst *(Joffroy)*.

B. Die Arachnoidea,

Spinnwebenhaut, Meninx serosa, viscerales Blatt der Arachnoidea.

Die Arachnoidea macht die Unebenheiten der Gehirnoberfläche, wie bereits erwähnt wurde, nicht mit, sie liegt vielmehr fast überall der Dura an (auch im Wirbelcanale), sie entfernt sich daher häufig beträchtlich von der Pia mater und ist an solchen Stellen durch entsprechend lange Fädchen, die sich auch zu breiteren Plättchen vereinigen können (Subarachnoidalgewebe) mit ihr verbunden. Dies ist schon der Fall über allen Furchen des Grosshirns (Fig. 168), ausserdem aber weicht die Arachnoidea an manchen Stellen in weit ausgedehnterem Masse vom Gehirne zurück, so dass sich grosse Räume unter ihr bilden, die man als Subarachnoidalsinus (Cisternae subarachnoidales) bezeichnet.

Zwei solcher Subarachnoidalsinus sind besonders hervorzuheben:

1. Der Sinus subarachnoidalis posterior (Cisterna magna cerebello-medullaris), zwischen dem hinteren Rande des Kleinhirns und dem verlängerten Marke. Die Arachnoidea spannt sich da als ein weiter Schleier vom Oberwurme des Kleinhirns und dem hinteren Theile der dorsalen Kleinhirnoberfläche über die Vallecula zur Medulla oblongata, unterhalb des Calamus scriptorius.

2. Der Sinus subarachnoidalis basalis hat die Gestalt eines fünfstrahligen Sternes. — Der Körper dieses Sternes wird dadurch gebildet, dass die Arachnoidea von der Vorderseite der Brücke, etwa ihrer Mitte entsprechend, über die Corpora candicantia, das Infundibulum und das Chiasma nervorum opticorum sich nach vorne schlägt. — Die Strahlen des Sternes entstehen in folgender Weise: Vor der Brücke setzt sich der Subarachnoidalsinus um die Grosshirnschenkel herum nach beiden Seiten hin fort, zwei ähnliche paarige laterale Ausläufer gehen weiter vorne in die Sylvische Grube hinein, während der fünfte Strahl durch einen median gelegenen, nach vorne und oben gerichteten Raum dargestellt wird, der sich vom vorderen Rande des Chiasma angefangen in der Medianfissur des Gehirns über den Balken hin verliert.

Alle aus der Schädelhöhle austretenden Nerven erhalten von der Arachnoidea eine Scheide.

Die Arachnoidea des Rückenmarks bewahrt durchwegs ihre Selbstständigkeit, an der Bildung des Filum terminale, sowie der Nervenscheiden betheiligt sie sich ebenfalls. Zwischen Arachnoidea und Pia spinalis sind zahlreiche Subarachnoidalfäden, namentlich über der dorsalen Rückenmarksfläche ausgespannt.

Fig. 174. Arachnoidalbalken nach Essigsäureeinwirkung. Vergr. 200.

Von den eigenthümlichen Excrescenzen an der Arachnoidea, namentlich neben der Fissura longitudinalis des Grosshirns, ausserdem am Seitenrande des Kleinhirns, manchmal auch an der Spitze des Schläfenlappens (seltener an anderen Stellen), den sogenannten Arachnoidalzotten, wird alsbald bei Besprechung des feineren Baues dieser Membran die Rede sein.

Die Arachnoidea besteht aus Bindegewebsfasern, die in der Regel nicht zu eigentlichen Bündeln zusammentreten, nebst den dazu gehörigen Kernen; sie enthält keine Gefässe und keine Nerven und trägt an beiden Seiten einen äusserst zarten Belag von Plattenepithel.

Die Fäden, welche das subarachnoidale (spinnwebenartige) Gewebe darstellen, gehen wie die Wurzeln eines Baumes aus der Arachnoidea hervor, sie bestehen jedenfalls aus einem centralen Strange, der von einem Bindegewebsbündel dargestellt wird, sowie aus einer epithelialen Umhüllung — im Uebrigen aber ist ihr Bau trotz eingehender Untersuchungen, namentlich von *Axel Key* und *Retzius*, nahezu unverstanden. Nach Einwirkung von Essigsäure zeigen diese Fäden eigenthümliche spiralige oder ringförmige Einschnürungen

(Fig. 174), die man früher auf umspinnende elastische Fasern zurückgeführt hat. Ausserdem sieht man viele Bündel noch von einer breiten, homogenen oder leicht streifigen Hülle umgeben, über deren Bedeutung sich auch kein sicherer Aufschluss geben lässt.

Um den Bau der Arachnoidea zu studiren, wählt man solche Stellen, wo sie eine längere Strecke hindurch von der Pia mater losgelöst ist, also entweder vom Rückenmarke (Cauda equina) oder vom Sinus subarachnoidalis posterior.

Das subarachnoidale Gewebe verschafft man sich am besten vom Sinus subarachnoidalis basalis. Nachdem die Essigsäure einige Zeit eingewirkt hat, kann man das Präparat auswaschen und in Glycerin aufbewahren.

Die Arachnoidalzotten (Pacchionische Granulationen, Corpuscula oder Glandulae Pacchioni) stellen kolbige, blumenkohlartige, gestielte Excrescenzen an der Arachnoidea dar, die sich in ihrem Bau auf das arachnoidale Grundgewebe zurückführen lassen. Sie bestehen nämlich aus lockerem, dem subarachnoidalen Gewebe analogen Bindegewebe und einem Ueberzuge von Arachnoidalepithel. Wie überall in der Arachnoidea, können sich auch hier einzelne Sandkörperchen finden.

Die Arachnoidalzotten wachsen zunächst in den Subduralraum hinein; da sie aber in diesem keinen Platz finden, dringen sie weiter in die Substanz der Dura, und zwar fast ausschliesslich an solchen Stellen, die den wenigsten Widerstand bieten, also in bereits präformirte Hohlräume der Dura — das sind die venösen Sinus und die erwähnten, neben dem Sinus longitudinalis superior befindlichen, Venenräume (Fig. 168, *Ps*).

Diese Parasinoidalräume (Lacunae laterales) finden sich an jenen Stellen, wo die grossen, über die Hemisphären hinaufziehenden Hirnvenen *(V)* in die Dura eintreten; erst durch sie ergiesst sich das Blut in den Sinus longitudinalis. Innen sind sie wie der Sinus von einem Endothel ausgekleidet. — Oeffnet man die Dura oberhalb dieser Parasinoidalräume oder auch ober dem Sinus selbst, so sieht man den Boden daselbst häufig mit Pacchionischen Granulationen wie ausgepflastert. — Wenn die Zotte *(G)* in einen solchen Venenraum hineinwächst, so durchbricht sie dessen untere Wand nicht, sondern schiebt sie vor sich her und bekommt also einen weiteren Ueberzug, der zum mindesten aus dem Epithel des Parasinoidalraumes besteht (Fig. 168). — Wächst die Zotte weiter gegen den Knochen und in diesen hinein (gelegentlich sogar durch denselben hindurch), so schiebt sie dann auch noch die obere Wand des Venenraumes vor sich her — dabei pflegt das Epithel allerdings durch den Druck zu schwinden.

Von den Subarachnoidalräumen aus lassen sich Farbstoffe in das Maschenwerk der Pacchionischen Granulationen und weiter durch die mehrfachen Epithelscheiden hindurch in die Parasinoidalräume und Venen treiben. Bei eitrigen oder blutigen Ergüssen in die Subarachnoidalräume findet man Eiter- oder Blutkörperchen auch in den Zotten.

Bei Kindern können die Arachnoidalzotten noch gänzlich fehlen, immer sind sie aber vor dem zehnten Lebensjahre nur wenig entwickelt; bei manchen, namentlich grösseren Thieren, finden sie sich auch, allerdings in geringerer Ausbildung als beim Menschen.

Von **pathologischen Veränderungen** an der Arachnoidea seien nur die nachfolgenden erwähnt.

An der Arachnoidea cerebralis trifft man mitunter kleine Knochenplatten, ohne dass ihnen eine wesentliche pathologische Bedeutung zukommen würde. — Häufiger sind sie an der Arachnoidea spinalis, namentlich über der dorsalen Fläche des Lenden- und unteren Brustmarkes. Es sind dann papierdünne, verschieden grosse Plättchen, die allerdings am häufigsten in chronischen Rückenmarkskrankheiten und in der Dementia paralytica gefunden werden.

In Folge chronischer Reizungsprocesse bilden sich an der Arachnoidea ausgebreitete Trübungen und Verdickungen, namentlich über der Convexität des Grosshirns in der Nähe der Mittellinie; sie sind also einer der häufigsten Befunde bei Geisteskranken und Säufern, aber auch bei einfacher Atrophie, namentlich seniler Atrophie des Gehirns, sind solche Trübungen gewöhnlich vorhanden.

Davon verschieden sind kleinere disseminirte, weissliche Herde, die über die ganze Convexität gleichmässig zerstreut sein können, in deren Bereiche die Arachnoidea verdickt ist; — dies findet sich ebenfalls bei chronisch Geisteskranken, namentlich im Blödsinn.

C. Die Pia mater

(Gefässhaut, Meninx vasculosa, Tunica propria).

Die Pia mater cerebralis, welche der Gehirnoberfläche enge anliegt, senkt sich demgemäss nicht blos in alle Furchen des Gross- und Kleinhirns hinab (Fig. 168), sondern sie dringt auch durch den Schlitz des Grosshirns und den des Kleinhirns in das Innere der Ventrikel hinein, um dort die Telae choroideae zu bilden. Die Pia spinalis liegt in gleicher Weise dem Rückenmarke innig an und sendet die erwähnten dreieckigen Fortsätze, das Ligamentum denticulatum, zur Dura mater. Ihre Verbindungen mit der Arachnoidea fanden ebenfalls bereits Besprechung.

Sowohl die austretenden Nerven als das Filum terminale erhalten von der Pia mater eine Scheide.

Die Pia mater cerebralis besteht aus zwei Schichten; die äussere Schichte ist eine ziemlich zarte, kernreiche Bindegewebsmembran, in welcher Arterien und Venen — weniger die Capillargefässe — sich ausbreiten, um von hier aus ihre Seitenäste senkrecht in die Gehirnsubstanz abzugeben. Die Gefässe der Pia befinden sich in einem Lymphraume und erhalten beim Eintritte ins Gehirn von der Pia eine Scheide. Das von der Arachnoidea herüberziehende Epithel bekleidet auch die Pia.

Die innere tiefliegende Schichte der Pia cerebralis stellt eine äusserst zarte Membran, Basalmembran, dar, die nur an einzelnen Stellen, z. B. am Kleinhirne, leichter zu erkennen ist und dort bereits näher gewürdigt wurde. Sie sendet Fortsätze ins Innere der Gehirnsubstanz, die sich an der Constituirung des stützenden Gerüstes betheiligen.

Fig. 175. Pia mater bei Meningitis tuberculosa. Vergr. 15.

Die Pia des Rückenmarkes besteht ebenfalls aus zwei Schichten, die aber beide derber sind, als über dem Gehirne. — Die äussere Schichte, aus meist longitudinalen Fasern zusammengesetzt, enthält auch die Gefässe, in weniger dichter Ausbreitung als in der Pia cerebralis; die innere gefässlose Schichte wird von starken circulären Bindegewebsfasern gebildet.

In den Sulcus longitudinalis ventralis des Rückenmarkes tritt die Pia ganz, in den dorsalen blos die innere Piaschichte ein.

Unter der Pia mater, an der Oberfläche des Gross- und Kleinhirns, beschreibt *Fleischl* eine meist doppelte Lage sehr kleiner Epithelzellen, welche er Cuticulum cerebri et cerebelli benennt.

In der Pia mater finden sich oft, namentlich bei älteren Individuen, zahlreiche verästigte Pigmentzellen. Am zahlreichsten pflegen sie an der ventralen Seite der Medulla oblongata aufzutreten, so dass diese hier makroskopisch häufig wie angeraucht aussieht. — In der äusseren Schichte der spinalen Pia kann man diese Pigmentzellen durch die ganze Länge des Rückenmarkes hinab antreffen. Andererseits lassen sich solche Pigmentzellen häufig auch an der Basis des Grosshirns bis gegen die Bulbi olfactorii und in die Sylvische Grube hinein verfolgen. Haar- und Hautfarbe haben keinen nachweisbaren Einfluss auf die Menge des Piapigmentes.

Von den **pathologisch-anatomischen Veränderungen** im Bereiche der Pia mater seien zunächst die Hyperämien und Blutungen erwähnt.

In den Lymphscheiden der Gefässe innerhalb der Pia können die gleichen Veränderungen des Inhaltes aufgefunden werden, wie bei den intracerebralen Gefässen (vgl. pag. 142).

Die eitrige Meningitis (Leptomeningitis purulenta) tritt häufig secundär auf. Aetiologisch kommen hier verschiedene Bakterienarten in Betracht. Die Ansammlung des Eiters bleibt aber nicht auf die Substanz der Pia mater beschränkt; es findet sich vielmehr Eiter sowohl in den Subarachnoidalräumen, als auch längs der Lymphbahnen um die Gefässe herum in der Hirnsubstanz.

Die tuberculöse Basilarmeningitis ist hauptsächlich charakterisirt durch das Auftreten von kleinen bis hirsekorngrossen rundlichen Knötchen in der Substanz der Pia, welche aus Tuberkelzellen bestehen und mit Vorliebe sich um die Gefässe an der Basis und in der Fossa Sylvii ansetzen (Fig. 175)

Viele Tumoren des Gehirns oder Rückenmarks nehmen ihren Ausgang von der Pia mater.

Die topographische Lagerung der **Telae choroideae** und der **Plexus choroidei** in den Ventrikeln des Gross- und Kleinhirns wurde bereits besprochen.

Es genüge hier nochmals darauf aufmerksam zu machen, dass wir es mit Duplicaturen, Einstülpungen der Pia mater zu thun haben; daher verhalten sich auch die Telae choroideae in ihrem Baue ebenso wie die Pia mater.

Fig. 176. Epithel des Plexus choroideus. Vergr. 200.

Näheres Eingehen verlangt aber der histologische Charakter der Plexus choroidei.

Die Pia mater erscheint hier auf ein nahezu structurloses Häutchen reducirt, in dessen Substanz keine Gefässe verlaufen. Hingegen drängen sich eigenthümliche Gefässe (Capillargefässe von sehr weitem Caliber) in die Duplicaturen dieser Membran vor, so dass sie von ihr allseitig umschlossen werden. Die vielfachen Windungen, welche diese Capillargefässe während ihres langen Verlaufes durchmachen, veranlassen das charakteristische, zottenartige Aussehen der Plexus. — Gegen den Ventrikel zu ist der Plexus von einer einfachen Lage von Epithelzellen bedeckt, die sich durch die Eigenthümlichkeit ihres Baues auszeichnen (Fig. 176). — Es sind dies Zellen, die, obwohl vielgestaltig, doch im Grossen und Ganzen eine kubische Grundform erkennen lassen; ihre Ecken und Kanten sind zu Fortsätzen ausgezogen, mittelst welcher sie sich ineinander schieben; in einem grobkörnigen Protoplasma liegt ein runder Kern und ausserdem nahezu

in jeder Zelle ein glänzendes, stark lichtbrechendes, gelblich bis bräunlich gefärbtes Körnchen. Da es sich mit Ueberosmiumsäure dunkler färbt, so dürfte es aus einer dem Fette verwandten Substanz bestehen; manchmal gestaltet es sich zu sonderbaren stäbchen- oder ringförmigen Körperchen um.

Der gesammte Bau der Plexus choroidei erinnert in hohem Grade an den einer umgestülpten Drüse. Wir dürfen sie wohl auch als drüsige Organe betrachten, bestimmt, den Liquor cerebro-spinalis zu secerniren. Wir sind dazu umsomehr berechtigt, als diese Flüssigkeit ihrer chemischen Constitution nach keineswegs als seröses Transsudat aufgefasst werden darf, sondern ein specifisches Fluidum darstellt. Geformte Bestandtheile finden sich nur wenige in der Cerebrospinalflüssigkeit.

Von den unwesentlichen Vorkommnissen in den Plexus choroidei seien zunächst Fettkörnchen, braunes Pigment und namentlich Kalkkugeln und derartige grössere Conglomerate erwähnt, denen aber keinerlei pathologische Bedeutung beigemessen werden darf. Auch Tumoren, z. B. Lipome können im Plexus choroideus sitzen. Die bekannten Cysten fehlen im Plexus bei älteren Personen fast niemals, können aber auch schon beim Neugeborenen auftreten. Ihr Lieblingssitz ist der Glomus des Plexus lateralis. Am entsprechendsten für die Entstehung dieser Cysten ist die Anschauung von *Schnopfhagen*, dass sie durch hydropisches Auseinanderweichen der beiden, die Telae und Plexus constituirenden Piablätter gebildet würden.

Beim Pferde trifft man regelmässig *(Faivre)* im Plexus choroideus Concretionen aus unorganischer Materie (kohlensaurem und phosphorsaurem Kalk) oder aus Cholestearin; sie können in grosser Anzahl auftreten und die Grösse eines Hühnereies erreichen.

4. Die grösseren Gefässe des Gehirns.

Arterien und Venen verlaufen in der Schädelhöhle nicht, wie dies in anderen Organen der Fall ist, vereinigt. Wenn wir von den verschiedenen grossen Venensinus in der Dura mater absehen, so können wir sagen, dass alle bedeutenderen Arterien an der Gehirnbasis zu finden sind, während die gröberen Venen hauptsächlich gegen die Convexität des Gehirns hinstreben.

Durch die Untersuchungen von *Heubner* und *Duret* sind die Verhältnisse der Gefässvertheilung im Gehirne genau bekannt geworden. Es können aber hier nur die Hauptgrundzüge davon mitgetheilt werden.

Das Gehirn wird jederseits von zwei Arterien mit Blut versorgt, von der Arteria carotis interna und der Arteria vertebralis.

An der lateralen Seite des Tuber olfactorium tritt die Arteria carotis interna (*Ci*, Fig. 177) an die Gehirnbasis heran und theilt sich, nachdem sie nach vorne die Arteria ophthalamica abgegeben hat, in ihre beiden Hauptäste, in die Arteria cerebri anterior und die Arteria cerebri media.

Die Arteria cerebri anterior (*Ca*, Arteria corporis callosi) wendet sich erst medianwärts, schlüpft ober dem Sehnerven durch und biegt dann nach vorne um, dringt in die Mantelspalte ein und kann nun an der Oberseite des Balkens weit nach hinten verfolgt werden. —

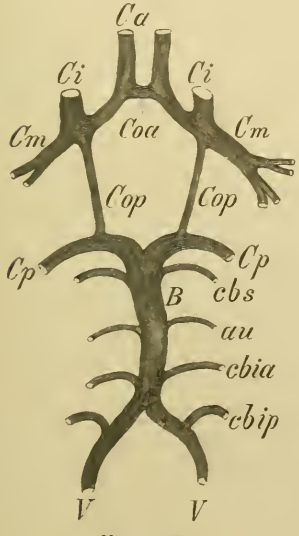

Fig. 177.

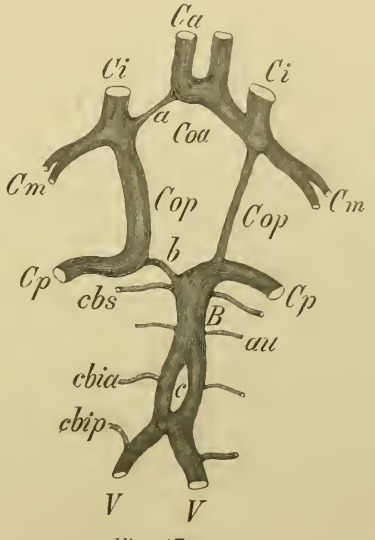

Fig. 178.

Fig. 177. Basalarterien des Grosshirnes, Circulus Willisii. *Ci* Carotis interna, *Ca* A. cerebri anterior, *Cm* A. cerebri media, *Cp* A. cerebri posterior, *Coa* A. communicans anterior, *Cop* A. communicans posterior, *V* A. vertebralis, *B* A. basilaris, *cbs* A. cerebelli superior, *cbia* A. cerebelli inferior anterior, *cbip* A. cerebelli inferior posterior, *au* A. auditiva.

Fig. 178 Anomalien des Circulus Willisii. Bezeichnung der Arterien wie in Fig. 177.

Sobald beide Arteriae cerebri anteriores in die sagittale Richtung umbiegen, nähern sie sich soweit, dass ein meist ganz kurzes Verbindungsstück (*Coa*, die Arteria communicans anterior) genügt, um eine wichtige Anastomose herzustellen. An der Stelle, wo die Arteria cerebri anterior sich um den Balken nach oben schlägt, gibt sie eine feine Arterie für die Dura mater ab, welche am Unterrande der Falx nach hinten zieht *(Langer)*.

Die Arteria cerebri media (*Cm*, Arteria fossae Sylvii, Arteria transversa cerebri) muss als die directe Fortsetzung der Carotis

interna angesehen werden, daher auch ein Embolus von letzterer aus viel leichter in die Arteria cerebri media als in die Arteria cerebri anterior gelangt. — Die Arteria cerebri media wendet sich lateralwärts und dringt in die Fossa Sylvii ein, woselbst sie bald in drei bis fünf Aeste zerfällt.

Die beiden Arteriae vertebrales (*V*) geben die Arteria cerebelli inferior posterior (*cbip*) ab und vereinigen sich dann in der distalen Brückengegend zu einem unpaaren Stamme, der Arteria basilaris (*B*), welche sagittal in leichtem, meist nach links convexem Bogen nach vorne zieht und dabei gewöhnlich jederseits drei kleinere Seitenzweige unter rechtem Winkel abgibt, die Arteria cerebelli inferior anterior (*cbia*), die Arteria auditiva (*au*) und die Arteria cerebelli superior (*cbs*). — Am proximalen Brückenrande theilt sich die Arteria basilaris wieder in zwei direct lateralwärts gerichtete Aeste, die Arteriae cerebri posteriores (*Cp*, Arteriae profundae cerebri).

Kurz bevor die Carotis in die Arteria cerebri media übergeht, oder auch schon von dem Anfangsstücke der letzteren, geht ein gewöhnlich ziemlich enger Gefässast ab, der nach rückwärts zur Arteria cerebri posterior zieht, welche er in einer Entfernung von kaum 1 Centimeter von der Theilungsstelle der Arteria basilaris erreicht, die Arteria communicans posterior (*Cop*). Auf diese Weise entsteht an der Gehirnbasis ein arterielles Sechs- oder Siebeneck, der Circulus arteriosus Willisii (Hexagon, Polygon von *Willis*).

Nach der Arteria communicans posterior sendet die Carotis interna, respective die A. cerebri media meist einen zweiten feinen Ast nach rückwärts, die Arteria choroidea; diese Arterie verläuft längs des Tractus opticus und gelangt so in den Plexus choroideus des Unterhornes.

Von den genannten grossen Arterien gehen die feineren Arterien für die Gehirnsubstanz ab, doch geschieht dies in zweifacher Weise. Solange die Hauptarterien an der Gehirnbasis verlaufen, senden sie feine Aestchen, welche mit den benachbarten Gefässen nicht anastomosiren, also Endarterien darstellen, in die Gehirnsubstanz hinein (*Heubner's* Basalbezirk). Ueber der gesammten übrigen Hirnoberfläche lösen sich die grösseren Arterien aber durch dichotomische Theilung nach und nach auf (*Heubner's* Rindenbezirk); dabei stehen die benachbarten Gefässbezirke durch zahlreiche Anastomosen in der Pia mater miteinander in Verbindung. — Anastomosen zwischen den Gefässen beider Hemisphären sind innerhalb des Rindenbezirkes jedenfalls nur äusserst selten.

Der Verlauf der Furchen an der Hirnoberfläche ist nahezu ohne jede Wechselbeziehung zur Richtung der Gefässe.

Von den Aestchen des Basalbezirkes werden ausschliesslich die centralen Partien des Gehirns, also die Centralganglien, versorgt, der Rindenbezirk gibt die Gefässe für die Ernährung der Rinde ab.

Die gesammte Oberfläche jeder Grosshirnhemisphäre lässt sich in drei Gebiete zerlegen, welche den drei Hauptarterien des Grosshirns entsprechen.

1. Gebiet der Arteria cerebri anterior: An der convexen Oberfläche der grösste Theil der oberen und mittleren Stirnwindung; die gesammte mediale Fläche nach rückwärts bis gegen den Cuneus, ferner der mediale Abschnitt der Orbitalfläche.

2. Gebiet der Arteria cerebri media: Beide Centralwindungen der ganze übrige convexe Theil des Scheitellappens, die obere Temporalwindung, die Insel und der laterale Theil der Orbitalfläche: an die Medianfläche gelangt höchstens ein kleiner Ast in die Gegend des Uncus.

3. Gebiet der Arteria cerebri posterior: Der gesammte Hinterhauptslappen und der grösste Theil des Schläfenlappens.

Die oberflächlichen **Gehirnvenen** bilden ein anastomosenreiches Netz in der Pia mater und öffnen sich in die verschiedenen Sinus der Dura mater. Die grösste und ziemlich constante Anastomose läuft horizontal über den Temporallappen, Vena magna anastomotica temporalis.

Die Venen der centralen Hirntheile sammeln sich zur Vena cerebri interna communis (Vena magna Galeni). Sie wird hauptsächlich durch den Zusammenfluss beider Venae cerebri internae gebildet, welche in der Tela choroidea media an der Decke des dritten Ventrikels verlaufen.

Die Vena cerebri interna communis tritt durch die grosse, quere Hirnspalte nach aussen und ergiesst sich in den Sinus perpendicularis.

Mehr als irgend ein anderes Organ bedarf das Gehirn einer genügenden Blutzufuhr; dennoch steht der Gesammtquerschnitt der vier zuführenden Arterien keineswegs immer im gleichen Verhältnisse zur Grösse des Gehirns; dieses Verhältnis (relativer Gefässquerschnitt) kann vielmehr innerhalb recht breiter Grenzen schwanken *(Löwenfeld)*.

Bei den meisten Thieren ist der relative Antheil, welchen die Carotiden und die Vertebralarterien an der Ernährung des Gehirns nehmen, ein anderer als beim Menschen.

So sind beispielsweise bei den meisten Nagethieren die Vertebralarterien gegenüber den Carotiden sehr mächtig entwickelt. Hingegen

gelangen bei den Wiederkäuern (auch beim Schweine und angeblich auch beim Leoparden) die Vertrebralarterien gar nicht direct ans Gehirn. Die beiden Carotiden bilden bei diesen Thieren an der Schädelbasis ausserhalb der Dura ein schönes Wundernetz, aus welchem erst die Carotis an die Gehirnbasis tritt und nun den Circulus Willisii mit der Arteria basilaris allein bildet; letztere setzt sich unpaar bleibend an der Ventralfläche des Rückenmarkes als Arteria spinalis anterior fort; die beiden Vertebralarterien verbleiben immer ausserhalb der Dura mater und anastomosiren schliesslich nur mit dem basalen Wundernetze.

Der oben geschilderte typische Verlauf der grossen basalen Arterien erleidet in sehr vielen Fällen eine Alteration, die von grösserer oder geringerer physiologischer Bedeutung sein kann.

Wir wollen nur die häufigeren **Varietäten des Circulus Willisi** erwähnen.

Die Arteria communicans anterior kann doppelt oder dreifach sein oder aber in der Weise fehlen, dass beide Arteriae cerebri anteriores eine Strecke weit direct miteinander verwachsen.

Mitunter werden beide Arteriae cerebri anteriores fast nur von einer Carotis aus versorgt (Fig. 178). Es bleibt dann meist an der anderen Seite ein dünner Verbindungsast von der Gegend der Arteria communicans anterior zur Carotis (*a*). In ähnlicher Weise kann es geschehen, dass die Arteria cerebri posterior nicht von der Arteria basilaris, sondern von der gleichseitigen Carotis gespeist wird und nur eine unbedeutende Anastomose (*b*) zwischen Arteria cerebri posterior und vorderem Ende der Arteria basilaris besteht; in diesem Falle muss die Arteria communicans posterior sehr stark entwickelt sein. Die Arteria communicans posterior kann auch wohl einseitig ganz fehlen. —

Sehr häufig lässt die Arteria basilaris ihre Entstehungsweise aus der Vereinigung beider Arteriae vertebrales noch durch das Vorhandensein einer Scheidewand in ihrem Inneren erkennen, ja es kommt sogar nicht selten zu einer streckenweisen Verdoppelung dieser Arterie, Inselbildung (Fig. 178, *c*). — Sehr häufig sind die beiden Arteriae vertebrales ungleich stark, öfter ist die rechte Arterie die dünnere.

Der **feinere Bau der äusseren Gehirngefässe** ist in keinem wesentlichen Punkte von der Structur der Arterien und Venen in anderen Organen abweichend; die Gehirnvenen zeichnen sich durch den Mangel an Klappen aus.

Von den **Erkrankungen der grossen Gehirngefässe** seien nur die wichtigsten erwähnt.

Nicht selten sind Embolien der Arterien, und zwar betreffen sie in mehr als drei Vierteln der Fälle die Arteria fossae Sylvii, links und rechts gleich häufig.

Von der Embolie zu unterscheiden sind die autochthonen Thrombosen der Gehirnarterien.

Nicht selten sind Thrombosen der Hirnsinus.

Relativ spärlich sind aneurysmatische Erweiterungen der Basalgefässe. Nach einer Zusammenstellung von *Lebert* fanden sich unter 86 Aneurysmen der Hirnarterien dieselben 31mal an der Arteria basilaris und 21mal an der Arteria cerebri media. Die übrigen Fälle vertheilen sich unter die anderen Arterien. Die linke Seite scheint ein wenig häufiger der Sitz solcher Aneurysmen zu sein.

Fast an allen Gehirnen älterer Personen trifft man eine atheromatöse Degeneration der Arterien. Mitunter fällt es schwer, einen atheromatösen Process an den Arterien von einer luetischen Erkrankung derselben zu unterscheiden. Bei letzterer handelt es sich um eine Granulationsgeschwulst, entstanden durch Infiltration, wahrscheinlich von den Capillaren der Muscularis (Vasa vasorum) ausgehend. Diese Infiltration breitet sich namentlich im Bereiche der Intima aus, und zwar zwischen Endothel und Membrana fenestrata. Häufig sieht man an solchen luetisch erkrankten Arterien eine mehrfache Membrana fenestrata, welche am Querschnitte als helle, glänzende Wellenlinie erscheint und die *Heubner* für neugebildet hält; möglicherweise ist sie aber durch Spaltung der ursprünglichen Membrana fenestrata in Folge von Einschiebung des Granulationsgewebes entstanden *(Rumpf)*.

Gegenüber den atheromatösen Veränderungen zeigen die luetischen Erkrankungen mehr die Tendenz zu activem Anwachsen und Fortschreiten (bis zur vollständigen Thrombosirung der Arterie), während die ersteren sehr bald einem regressiven Processe (Verkalkung und Verfettung) anheimfallen.

Alphabetisches Inhaltsverzeichnis.

Seite

A.

Abducenskern 228, 290
Aberrirendes Seitenstrangbündel . . . 266
Abhang, hinterer, d. Kleinh. 46
Abscesse im Gehirne. 373
Accessorius Willisii 173, 309
Acervulus 368
Acusticushauptkern 220, 30
„ kern, accessorischer . . 222, 301
„ „ grosszelliger . . 225, 301
„ Wurzel, aufsteigende . 220, 301
„ „ laterale . . . 221, 299
„ „ mediale . . . 221, 299
Adergeflechte des Grosshirns 72
„ „ Kleinhirns 54
Adergeflechtsfurche 79
Aditus ad Aquaeductum 59
Adventitia der Gefässe 132
Adventitieller Lymphraum 133
Aeusserer Kern der Keilstränge . . . 212
Ala cinerea 52
„ lobuli centralis 46
„ pontis 54, 217
Alaunhämatoxylin 11
Allgemeines über den Bau der Centralorgane 155
Alveus 363
Ammoniakkarmin 10
Ammonshorn 77, 360
Amygdala cerebelli 44
Amyloidkörper 153, 206
Anomalien d. Circulus Willisii . . . 392

Seite

Anomalien d. Hirnwindungen 96
Ansa intergenicularis 60
„ lentiformis 247, 338
„ nuclei lenticularis 338
„ peduncularis . . . 247, 336, 340
„ Rolandica 342
Apertura inferior ventriculi quarti . . 54
„ lateralis „ „ . . 55
Apex cornu posterioris 171
Apoplexia cerebri 372
„ spinalis 201
Aquaeductus Sylvii 53, 233
Arachnoidea 382
Arachnoidalzotten 384
Arbor vitae 47
Arhinencephalie 98
Arme der Vierhügel 50, 242
Arnold'sche Bogenfasern 346
Arterien (feinerer Bau) 130
Arterien der Hirnbasis 388
„ des Kleinhirns 329
„ des Grosshirns. 369
„ des Rückenmarkes 197
Associationsfasern 161
Associationssystem 168, 346
Asymmetrie der Grosshirnwindungen . 96
Atherom der Intima 140
Atheromatosis der grossen Gefässe . . 393
Atrophie des Grosshirns 97
„ des Kleinhirns 330
„ der Nervenzellen 125
„ senile des Grosshirnes . . . 370
Axencylinder 102

Seite

Axencylinderfärbung 16
Axencylinderfortsatz 120
Axencylinderscheide 104, 106
Axenfaser 103

B.

Bahnen, nervöse 158
Baillarger'sche Streifen 348, 356
Balken 66, 344
Balkenfurche 94
Balkenstrahlung 344
Balkenwindung 78
Bandelette accessoire de l'olive supérieure 246
Bandelettes externes 192
Bandkern 64
Basalmembran 326
Bechterew'scher Kern 302
Begrenzungsmembran der Blutgefässe . 132
Beinerv 309
Belegungskörper 116
Berg 46
Bindearme 50, 231, 315
Bindegewebe 146
Blutgefässe (feiner Bau) 129
„ der Basis 388
„ des Grosshirns 369
„ „ Kleinhirns 329
Blutgefässe des Rückenmarkes . . . 197
Blutpigment in der Adventitia . . . 136
Blutungen ins Rückenmark 201
„ „ Gehirn 373
Bodencommissur graue . . . 56, 71, 333
„ weisse 345
Bogenbündel des Grosshirnes . . . 347
„ der Medulla oblongata . 214
Bogenfurche 84, 93
Brachium cerebelli inf. 39
„ „ med. 40
„ „ sup. 56
„ conjunctorium cerebelli . 50, 231
„ „ corp. quadrig. 56
Broca'sche Windung 86
Brücke 40, 49, 223
Brückenarm 40, 49, 231, 315
Brückenbahn, frontale 253, 341
Brückenfasern 223, 226
Brückenkerne 223, 254
Bulbärparalyse, progressive 312
Bulbus cornu poster. 75
Bulbus nervi olfact. 71, 268
Burdach'scher Kern 212, 257
„ Strang . . . 34, 173, 196

C.

Calamus scriptorius 37, 216
Calcar avis 75
Canalis centralis 183
Capillargefässe 134
Capsula externa 64, 347
Capsula extrema 64
Capsula interna 62, 66, 245, 254
Carrefour sensitif 255
Caruncula mammillaris 268
Cauda equina 33
Caudex 31
Cavum Meckelii 377
Cella media der Seitenventr. 75
Centralcanal 183
Centrales Höhlengrau 158
Centralläppchen 46
Centralspalte 82
Centralwindung, hintere 88
„ vordere 86
Centrum semiovale Vieussenі . . 66, 256
Cerebellum 40, 314
Cerebrospinalflüssigkeit 376, 388
Cervicalanschwellung 32, 173
Chiasma nervi acurtici 316
„ „ optici . . . 59, 247, 277
Chromophile und chromophobe Zellen . 122
Cingulum 347
Circulus Willisii 390
„ „ Varietäten 392
Cisternae subarachnoidal. 382
Clarke'sche Säulen 175, 182, 264
Claustrum 64
Clava 39, 214
Colatorium 368
Collateralbahnen 160
Colliculus subpinealis 56
Colloiddegeneration der Gefässe . . . 141
„ „ Nervenzellen . 127
Colloidextravasat 143
Columna fornicis 67
„ med. spinalis 170
„ vesicularis 175
Combinirte Systemerkrankungen . . . 203
Commissur 162
Commissura alba med. spin. 173, 179, 184. 196

Seite

Commissura anterior cerebri 69, 71, 247, 273
„ arcuata posterior n. optici 278
„ baseos alba 345
„ grisea . . 56, 71, 333
grisea med. spin. . 170, 185
„ inferior n. optici . . . 278
„ media 59, 245, 333
„ medullae spinalis. . . . 170
„ mollis 59, 245, 333
„ posterior . . . 60, 242, 284
Commissurenfasern im Grosshirn . . 344
Conarium 60. 367
Conus medullaris 32
„ terminalis 32, 177
Convolutio trigemini 292
Cornu Ammonis 77
„ anterius 170
„ posterius 170
Corona Reili 256, 342
Corpus callosum 66, 344
„ candicans . . . 60, 69, 244, 343
„ ciliare 48, 235, 313
„ dentatum 48, 235, 313
„ geniculatum laterale (extern.) 59, 242. 279
„ „ mediale (intern.) 57, 242, 280, 305
„ mammillare . . 60, 69, 244, 343
„ quadrigeminum anter. 56, 237, 283
„ „ post. . . 56, 237, 285
„ restiforme . . . 39, 217, 261, 314
„ rhomboideum . . . 48, 235, 313
„ striatum 61, 247
„ subthalamicum . . 242, 246, 341
„ trapezoides 222, 226, 303
„ „ cerebelli . . . 47, 317
Corpuscula arenacea 379
„ Pacchioni 384
Crura cerebri 55
Crura fornicis 67
Culmen 46
Cuneus 95
Cuticulum cerebri 386
Cylinder axis 102
Cystöse Degeneration der Hirnrinde . 372

D.

Dachkern 48, 234, 313
Dachkernkreuzung 318

Seite

Deckschichte 355
Declive 46
Decussatio 162
„ Lemnisci 213, 258
„ Pyramidum 211, 251
Degeneration der Gefässe 135
„ „ Nervenfasern . . . 112
„ „ Nervenzellen . . . 125
„ secundäre 20
„ „ im Rückenmarke, absteigend 193, 203
Degeneration, secundäre, im Rückenmarke aufsteigend 194, 195, 203
Degeneration, wallerische 113
Deiter'scher Kern 225, 301
„ sche Zellen 148
Dementia paralytica 371
Depigmentation der Nervenzellen . . 127
Dilatation der Adventitia 141
Dorsalkern 175
Dura mater 376

E.

Einkerbungen von Lantermann . . . 108
Einschnürungen von Ranvier 107
Eintheilung des Centralnervensystems . 12
Embolie 144
„ im Grosshirne 374
Embolus 48
Eminentia collateralis Meckelii . . . 77
„ olivaris 37
„ teres 53
Encephalitis 373
Endfasern 33
Endothel der Arterien 130
Entwickelung des Grosshirnes . . . 30
Entzündliche Schwellung der Bindegewebskörperchen 151
Eosinzellen im Kleinhirn 321
Ependym 145
Epiphysis 367
Epithelien 144
Erweichung des Gehirnes 374
Etat criblé 141
Etranglements annullaires 107

F.

Facialiskern 223, 296
„ knie 297
Faisceau en echarpe 252

Seite

Falx cerebri et cerebelli 376
Fascia dentata 77, 364
Fasciculus arcuatus 347
„ longitudinalis inferior 76, 346
„ „ posterior 221, 265 339
„ „ superior . . 347
„ obliquus pontis 49
„ retroflexus 244. 334
„ uncinatus 346
Fasciola cinerea 40
Faserhaut 376
Fett an der Adventitia 134
Fettdegeneration der Adventitia . . 138
„ „ Muscularis . . 138
Fettig-pigmentöse Degeneration der Ganglienzellen 126
Fettkörnchenzellen 152
„ im Rückenmarke . 206
Fibrae arciformes 37
„ „ externae 216
„ „ „ poster. . . 262
„ arcuatae Arnoldi 346
„ „ externae 216
„ „ internae 214
„ heterodesmoticae 158
„ homodesmoticae 158
Fibrillenscheide 109
Fibroplastische Körper 151
Filum terminale 33, 177
Fimbria 67, 77, 364
Fissura calcarina 83
„ centralis 82
„ hippocampi 93
„ longitudinalis cerebri . . . 65
„ „ med. oblon. ant. 36
„ „ „ „ post. 37
„ „ „ spin ant. et posterior . . . 33, 170
„ occipitalis horizontalis . . . 83
„ „ perpendicularis . . 83
„ parietalis 89
„ parieto-occipitalis 83
„ paroccipitalis 89
„ subiculi interna 78
„ Sylvii 81
„ transversa 82
„ „ cerebri anter. . . 72
Fixirungsflüssigkeit 7, 354

Seite

Flocculus 44
Flocke 44
Flockenstiel 44
Folium cacuminis 46
Fontainenartige Haubenkreuzung 242. 267
Foramen coecum posterius 37
„ Magendi 54
„ Monroi 31, 74
Forceps anterior 344
„ posterior 75, 345
Forel'scher Körper 246
„ s ventrale Haubenkreuzung 242. 267
Formatio reticularis 150
„ „ alba 215
„ „ grisea 212
„ „ lateralis 212
„ „ medialis 215
Fornix 67, 247. 343
Fortsätze der Nervenzellen 119
Fossa interpeduncularis 55
„ lateralis 81
„ rhomboidalis 50
„ Sylvii 81
Fovea anterior 53
Frenulum lingulae 46
„ veli medullaris 56
Friedmann'sche Färbung der Hirnrinde 354
Fromann'sche Streifen 106
Frontale Brückenbahn 253. 341
Frontalpol 83
Funiculi med. spinal 34. 173
Funiculus cuneatus 34. 173
„ gracilis 34. 173
„ siliquae 38
„ teres 53
Furchen des Grosshirnes 79
„ „ Kleinhirnes 42
Fuss des Hirnschenkels 55, 237
„ „ Stabkranzes 342

G.

Ganglien des Grosshirnes 333
Ganglienzellen 116
Ganglion geniculatum laterale (ext.) 59, 242. 279
„ „ mediale (int.) 57, 242, 280, 305
„ habenulae 60, 245, 333
„ interpedunculare 334
Gefässe (histolog. Bau) 130

Seite

Gefässe der Basis 388
„ des Grosshirnes 369
„ des Kleinhirnes 329
„ des Rückenmarkes 197
Gefässhaut 385
Gefässvorhang, oberer 72
Gennarischer Streifen 348, 358
Genu corp. callosi 67
„ nervi facialis 297
Gerinnungsformen in den Gefässen . 144
Gesichtsnerv 296
Gewölbe 67
Gipfel 46
Gitterschichte des Thalamus . . 245, 335
Glandula Pacchioni 384
„ pinealis 56, 60, 367
„ pituitaria 368
Globus pallidus 64
Glomeruli olfact 269
Glomus 72
Glossopharyngeusherd 308
„ kerne 307
„ wurzel, aufst. . 216, 308
Goldfärbung 13
„ nach Freud 17
Goll'scher Kern 212, 257
„ Strang . . . 34, 173, 195, 257
Gowers'sches Bündel 195, 265
Granulationen des Ependyms . . . 150
Granulöse Gefässdegenerationen . . . 140
Grenzstreif 59
Grosshirn 61, 332
Gudden'sche Commissur 278
Gürtelschichte des Thalamus 335
Gyri breves insulae 95
„ frontales 87
„ occipitales 90
„ operti 95
„ recti 95
„ temporales 91
„ „ transversi 92
„ transitivi 81
Gyrus angularis 89
„ ascendens frontalis 87
„ „ parietalis 89
„ centralis anterior 87
„ „ posterior 89
„ cinguli 92, 358
„ descendens 95

Seite

Gyrus fornicatus 92. 358
„ fusiformis 92
„ hippocampi . . . 77, 92. 93. 360
„ inframarginalis 91
„ lingualis 92
„ occipitotemporales 92
„ parietalis 89
„ paroccipitalis 91
„ postcentralis 89
„ praecentralis 87
„ supramarginalis 89
„ uncinatus 93

H.

Hämatoidin an den Gefässen 136
Hämatom der Dura mater 381
Hämatomyelie 201
Hämatoxylin Kernfärbung 11
„ Markscheidenfärbung nach Weigert 13
Haemorrhagia cerebri 372
„ medullae spinalis . . 201
Härtung des Centralnervensystems . 5, 27
Hakenbündel 346
Hakenwindung 93
Hals des Hinterhornes 210
Halsanschwellung 32, 174
Haube des Hirnschenkels 57
Haubenbahn, centrale 227, 263
Haubenfaserung von Edinger . 261, 338
Haubenfeld 225, 267
Haubenkern 241
Haubenkreuzung 316
„ von Forel . . 242, 267
„ „ Meynert . 242, 267
Hauptfortsatz 120
Heterodesmotische Fasern 158
Heterotopie im Grosshirn 374
„ „ Kleinhirn 328
„ „ Rückenmark 206
Hexagon von Willis 390
Hilus corporis dentati 313
„ fasciae dentatae 365
„ olivae inferioris 262
Hintere Rückenmarkswurzeln . . 173, 187
Hinteres äusseres Feld 192, 196
„ Längsbündel . . 221, 265, 339
„ Markblatt d. Haube . . . 340
Hinterhauptslappen 90
Hinterhirn 31, 40

Seite

Hinterhorn (Rückenmark) 170
„ (Seitenventrikel) 75
Hintersäule 170
Hinterstrang 34, 173
Hinterstrangbahnen 257
„ grundbündel . . . 173, 196
„ kerne 257, 262
Hirnanhang 59, 368
Hirnschenkel 55
Hirnschenkelfuss 55, 237, 252
Hirnschenkelschlinge . . 247, 336, 340
His'scher Lymphraum 133
Histologische Elemente 102
Höhlengrau, centrales 157
Hörcentrum, corticales 305
Hörnerv 291
Homodesmotische Fasern 158
Horngerüste 109
Hornstreif 59
Hüllen des Centralnervensystems . . 375
Hülsenstränge 38
Hyaline Degeneration d. Ganglienzellen 127
Hydromyelie 203
Hypertrophie d. Axencylinder . . . 115
„ „ Ganglienzellen . . . 128
„ „ Gefässwandungen . . 139
„ „ Gehirns 97
Hypoglossuskern 218, 311
Hypophysis 59, 368

I.

Incisura cerebelli marsupialis . . . 40
„ „ semilunaris . . . 40
Induseum griseum 78, 358
Infundibulum 59, 333
Inoccipitie 98
Insel 64. 81, 95
Inselpol 95
Inselschwelle 95
Inselwindungen 95, 360
Interfibrillärkörnchen 152
Intermittenspigment 137
Intumescentia cervicalis 32
„ lumbalis 32

K.

Kalkdegeneration der Ganglienzellen . 128
„ „ Gefässe . . . 138
„ „ Nervenfasern . . 115
Kapsel äussere 64, 347
„ innere . . . 62, 66, 245, 254

Seite

Karyomitosen bei Entzündung . . . 129
„ „ Lyssa 140
Keilstrang 34, 173
Kern 163
„ des Keilstranges 212
„ „ Vorderstranggrundbündels . 212
„ „ zarten Strangs 212
Kernblatt 362
Kernfärbung 11
Kerntheilung der Ganglienzellen . . 129
Kernwucherung 142
Klangstab 52, 304
Klappdeckel 90
Klappenwulst 46
Kleinhirn 40, 234, 313
„ Gefässe 329
„ histologische Entwickelung . 328
„ Rinde 320
„ pathologisch-anatomische Veränderungen 330
Kleinhirnarme 39, 40
Kleinhirncommissur, hintere 318
Kleinhirnkreuzung, dorsale . . 317, 318
Kleinhirnseitenstrangbahn . . . 199, 264
Kleinhirnstiel 39, 261
Knie des Balkens 67
„ der inneren Kapsel . . . 66, 255
Kniehöcker äusserer 59, 242, 279
„ innerer . . 59, 242, 280, 305
Knötchen 47
Körnchenkugeln 152
Körner 122
Körnerschichte des Kleinhirns . . . 321
Körnige Degeneration der Ganglienzellen 126
Krankhafte Veränderungen der Ganglienzellen 125
Krankhafte Veränderungen der Gefässe 135
„ „ „ Nervenfasern 112
Kreuzung 162
Kreuzungscommissur, grosse, des Kleinhirns 235
Kugelkern 48, 314

L.

Lacunae venosae laterales 384
Längsbündel, hinteres . . 221, 265, 339
„ oberes 347

	Seite
Längsbündel, unteres	346
Lamina cribrosa	70
„ fossae Sylvii	64, 360
„ medullaris involuta	363
„ „ nuclei lentiformis	67, 338
„ „ thalami optici	61, 335
„ terminalis	71
Lantermann'sche Einkerbungen	108
Lappen des Grosshirns	84
„ „ Kleinhirns	44
Laqueus	50, 258
Lateralsklerose, amyotroph.	202
Lebensbaum	47
Leber'sche Körperchen	154
Lendenanschwellung	32, 174
Lemniscus	50, 215, 258
Ligamentum denticulatum	377, 385
Ligula	54
Lingula	44
Linsenkern	62, 247, 337
Linsenkernschlinge	244, 247, 338
Liquor cerebrospinalis	376, 388
Lobe olfactif	268
Lobulus cuneiformis	44
„ gracilis	44
„ lunatus	44
„ paracentralis	94, 357
„ parietalis	89
„ quadrangularis	44
„ quadratus	94
„ seminularis	44
„ triangularis	95
„ vagi	44
Lobus falciformis	94
„ frontalis	86
„ insulae	95
„ limbicus	94
„ occipitalis	90
„ olfactorius	273
„ parietalis	89
„ pyriformis	276
„ temporalis	91
Localisation an der Grosshirnoberfläche	98
Locus coeruleus	53, 233, 293
Luys'scher Körper	246
„ sches Schema	167
Lymphcysten	142
Lymphgefässe	130
Lymphräume	133
Lyra Davidis	69

M.

	Seite
Mandel des Kleinhirns	44
Mandelkern	66, 360
Mantel	31
Mantelspalte	61
Markfaserung im Grosshirne	342
Markkegel	32
Markkern des Kleinhirns	47, 314
Markkügelchen	60
Marklager, sagittales	280
Marklose Nervenfasern	110
Markmantel des Rückenmarkes	178, 190
Markscheide	106
Markscheidenentwickelung	19
Marksegel, hinteres	47
„ vorderes	41 50
Mastzellen	123
Medulla, oblongata	35
„ spinalis	29, 31
Media der Arterien	131
Melanin	137
Membrana fenestrata	131
„ limitans	108
Meninx fibrosa	377
„ vasculosa	388
Methylenblauinfusion	25
Meynert'sches Bündel	244, 333
„ sche Commissur	281
„ „ Haubenkreuzung	244, 267
„ sches Gehirnschema	167
Mikromyelie	203
Mikrotome	7
Miliaraneurysmen	141
Miliarsklerose	373
Mittelhirn	31, 55
Moleculäre Schichte der Kleinhirnrinde	324
Monticulus	46
Motorische Nervenwurzeln	163
Mueller'sche Flüssigkeit	7
Muldenblatt	363
Muscularis der Gefässe	131
Myelitis acuta	201
„ annularis	205
„ centralis	203
„ periependym.	203
„ transversa	203
Myeloeyten	321

Seite

N.

Nachhirn 31, 35
Nebenhorn hinteres 212
Nebenkern gezackter 48
Nebenolive vordere 215, 263
„ obere (äussere) . . 218, 263
Neoplastische Elemente in den Lymphräumen 143
Nerv spinal 309
Nervenfasern 102
„ marklose 110
Nervenkörper 123
Nervenkörperchen 122
Nervenwurzel 163
Nervenzellen 110
Nervus abducens 39, 226, 290
„ accessorius Willisii . 39, 173, 309
„ acusticus 40, 220. 298
„ cochlearis 299
„ facialis 40, 225, 296
„ glossopharyngeus . . 39, 219, 306
„ hypoglossus 39, 212, 311
„ intermedius Wrisbergi . . . 297
„ Lancisii 66. 78. 358
„ oculomotorius . . . 56. 241, 286
„ olfactorius 267
„ opticus 59, 276
„ patheticus 289
„ pneumogastricus 309
„ recurrens 309
„ trigeminus 50, 230, 291
„ trochlearis 58, 235, 289
„ vagus 39. 219, 309
„ vestibularis 299
Neurilemm, äusseres 108
Neuritische Degeneration der Nervenfasern 114
Neuroglia 151
Nodulus 47
Nucleus ambiguus 215
„ amygdaliformis 66, 246
„ angularis 302
„ anterior thalami 61
„ arcuatus 216, 262
„ caudatus 61, 337, 341
„ centralis inferior . . . 221, 265
„ „ superior . . . 237, 266
„ denticulatus 48, 235
„ emboliformis 48, 314

Seite

Nucleus fastigii 48
„ fimbriatus 48. 235
„ funiculi anterioris 212
„ „ cuneati . . 212, 257, 262
„ „ gracilis . . 212. 257. 262
„ „ teretis 219, 301
„ globosus 48. 314
„ lateralis 64
„ „ (externus) thalami . 61
„ lemnisci later. 233. 259
„ „ med. 259
„ lenticularis cerebelli . . . 48. 235
„ lentiformis 62, 337, 341
„ medius 62
„ medialis thalami 61
„ olivaris 215
„ „ accessorius ant. . . 215
„ „ „ externus 218
„ reticularis tegmenti 229, 254. 259 266
„ superior thalami 61
„ taeniaeformis 64
„ tecti 48. 313
„ tegmenti 241

O.

Oberwurm 40
Obex 54, 217
Obliteration kleiner Gefässe 140
Occipitalbündel, senkrechtes 347
Occipitalhirn (Rindenbau) 357
Occipitalpol 90
Oculomotoriuskern 241
Olive, obere 226, 305
„ „ von Luys 241
„ untere 37, 216
Olivenkern 215, 262
Olivenzwischenschichte 215, 258
Operculum insulae 90
Ophthalmoplegia externa nuclearis . 291
Opticusganglion, basales 281

P.

Pacchionische Granulationen 384
Pachymeningitis 380
„ cervicalis hypertrophica 382
Pal's Markfaserfärbung 15
Parietalauge 367
Parietalhirnrinde 359
Parietallappen 89
Paracentralläppchen 94, 357

	Seite
Parallelfurche	91
Parallelwindung	91
Paralysis labio-glosso-pharyngea	312
Paralytischer Blödsinn	371
Paralytische Erweiterung der Gefässe	141
Parasinoidalräume	384
Par quintum	291
Pedunculus bulbi olfact.	277
Pedunculus cerebelli	38
„ cerebri	55
„ conarii	60, 288, 333, 367
„ corp. mammillaris	241, 344
„ septi pellucidi	67, 71
„ substantiae nigrae Soemmeringi	253
Pericelluläre Lymphräume	133
Periencephalitis chronica	371
Perivasculäre Lymphräume	133
Pes hippocampi major	77
„ „ minor	75
Pes pedunculi	55, 237, 252
Pfropf	48, 314
Pia mater	385
Pikrokarmin	11
Piniform decussation	213
Pigment an der Adventitia	137
„ in den Ganglienzellen	117
Plexus choroideus	387
„ „ cerebelli	54
„ „ cerebri	72
Polioencephalitis inferior	312
„ superior	291
Poliomyelitis anterior acuta	201
„ „ chronica	202
Polster	58
Polygon von Willis	390
Polygyrie	97
Pons	40, 49
Ponticulus	49, 54, 217, 237
Porencephalie	98
Praecuneus	94
Primitivband	102
Primitivfibrillen	104
Processus cervicalis medius	173
Processus mammillaris	211
Processus reticularis	171
Projectionssystem	167
Propons	49
Protoplasmafortsätze	120
Psalterium	69
Pseudohypertrophie der Gefässe	140
Pseudosystematische Degeneration des Rückenmarkes	203
Pulvinar	58
Purkinje'sche Zellen	321
Putamen	64
Pyramide	37, 213, 251
„ hintere	39, 214
Pyramidenbahn	192, 249
Pyramidenkerne	215, 216, 262
Pyramidenkreuzung	211, 251
„ obere, sensible	213
Pyramidenseitenstrang	191, 249
Pyramidenvorderstrang	191, 251
Pyramis cerebelli	40

Q.

Quader	94
Querschlitz des grossen Gehirns	72
Querspalte des grossen Gehirns	79
Quintusstränge	242

R.

Radiatio corporis callosi	66
Radix ascendens et descendens fornicis	69
Randbogen, äusserer	359
Randdegeneration	203
Randspalte	79
Randzone	187, 192
Ranvier'sche Einschnürungen	107
Raphe	214
„ des Balkens	266
Rautengrube	50
Recessus chiasmatis	74
„ infrapinealis	60, 242
„ infundibuli	59
„ lateralis ventr. quarti	54
Regeneration der Nervenfasern	114
Regio subthalamica	65, 246
Remak'sche Fasern	110
Respirationsbündel	173, 308, 311
Restiform nucleus	212
Riechkolben	71, 268
Riechlappen	273
Riechnerv	71, 267
Riechwurzeln	272
Riegel	54, 217
Rima transversa cerebri	72
Rinde des Grosshirns	347
„ „ Kleinhirns	320

Seite

Rindenschichte des Rückenmarkes . . 179
Rindenschleife 261
Röhrenblutung 201
Rolando'sche Furche 82
Rollmuskelnerv 289
Rosenkranzartige Erweiterung der Gefässe 141
Rostbraune Schichte der Kleinhirnrinde 321
Rostrum corporis callosi 67
Rother Kern 241, 316
Ruban de Reil 50, 258
„ fibreux oblique 49
Rückenmark 31, 168

S.

Safraninfärbung nach Adamkiewicz . 18
Sagittales Marklager 280, 336
Sandkörper 379
Scheidewand, durchsichtige 67
Scheitellappen 89
Schema des Centralnervensystems . . 166
Schenkel des Gewölbes 67
Schläfenlappen 91
Schläfenpol 91
Schleife 50
„ laterale 221, 259
„ mediale 233, 258
Schleifenbündel zum Fuss . . 239, 252
Schleifenkern 233, 259
Schleifenkreuzung 213, 258
Schleifenschicht 213, 258
Schlussplatte 71
Schnabel des Balkens 67
Schnürringe von Ranvier 107
Schwann'sche Scheide 108
Schwanzkern 61, 247
Schweifkern 61, 247
Scissura 80
„ limbica 276
Secundäre Degeneration 20
Seepferdefuss, grosser 77
„ kleiner 75
Sehcentrum 282
Sehhügel 58, 245, 333
Sehnerv 276
Sehstrahlungen 336
Seitenhorn 171
Seitenstrang 34, 173
Seitenstrangkern 215, 261

Seite

Seitenstrangzone, gemischte . . 195, 265
Seitenventrikel 74
Senile Atrophie des Grosshirnes . . 370
Septum medianum dorsale 170
Septum paramedianum dorsale . . . 173
Septum pellucidum 67, 360
Serienschnitte nach Weigert 14
Sichel 376
Sillon collateral posterieur 33
Sinus longitudinalis superior 377
Sinus rhomboidalis 50
„ subarachnoidalis 382
Sklerose des Ammonshornes 373
„ der Ganglienzellen 127
„ des Gehirnes 150
„ disseminirte, herdweise . . 204
Spatium suprachoroideum 73
Spinalganglien 164
Spindelförmige Hypertrophie der Gefässe 139
Spindelwindung 92
Spinnenzellen 148
Spiralfaser 121
Splenium corporis callosi 66
Stabkranz 256, 342
Stamm 31
Stamm des Balkens 66
Stiel des Kleinhirns 39
„ der oberen Olive 305
„ der unteren Olive 263
„ des Septum pellucidum 71
„ des Thalamus, hinterer 336
„ „ „ innerer 336
„ „ „ unterer . . 247, 336
„ „ „ vorderer . . 247, 335
Stirnlappen 86
Stirnpol 88
Stratum granulosum fasciae dentatae . 365
„ intermedium . . . 57, 246, 338
„ lacunosum 363
„ nigrum 57
„ oriens 363, 364
„ radiatum 364
„ reticulare cornu Ammonis . . 363
„ „ thalami . . 245, 335
„ zonale olivae inferioris . . 263
„ „ thalami 58, 335
Streifenhügel 61, 247
Stria acustica 52, 221, 303
„ alba tuberis 344

Seite

Stria cornea 59
„ longitudinalis corporis callosi 66, 78 358
„ medullaris 52, 221, 303
„ „ thalami optici . . 60, 245
„ terminalis 59
Strickkörper . . . 39, 49, 217, 261, 314
Stützgewebe 146
Subarachnoidalgewebe 382
„ räume 376
„ sinus 382
Subduralraum 375
Subiculum cornu Ammonis . . . 77, 360
Sublimatfärbung nach Golgi 17
Substantia ferruginea . . . 53, 233, 293
„ „ cerebelli . . . 48
„ gelatinosa 171, 183
„ „ Rolandi . . 183, 216
„ innominata 336
„ nigra Soemmeringi 57, 239, 341
„ perforata anterior . . . 70, 272
„ „ posterior . . . 56
„ reticularis 156
„ „ alba 215
„ „ Arnoldi 77
„ „ grisea 212
„ „ spongiosa . 171, 180
Sulcus calloso-marginalis 94
„ centralis 82
„ choroideus 59, 72
„ corporis callosi . . . 84, 92, 358
„ corporum quadrig. longitud. . 56
„ „ „ transversus . 56
„ cruciatus 88
„ flocculi 43
„ frontalis 86
„ fronto-marginalis 88
„ interbrachialis 56, 239
„ intermedius posticus 34
„ interparietalis 89
„ lateralis dorsalis med. spin. . 33
„ „ mesencephali 55
„ „ ventralis med. spin. . 33
„ longitudinalis inferior cerebelli 41
„ „ superior „ 40
„ magnus horizontalis 43
„ medianus sinus rhomboidalis . 50
„ substantiae perf. ant. 71
„ occipitalis lateralis 90
„ occipitalis transversus . . . 90

Seite

Sulcus oculomotorii 56
„ olivae internus 37
„ orbitalis 88
„ paracentralis 94
„ paramedianus dorsalis . . 34, 37
„ parapyramidalis 37
„ parietalis 89
„ postcentralis 89
„ postolivaris 37
„ praecentralis 86
„ rectus 88
„ Rolando 82
„ substantiae perforatae post. . . 56
„ triradiatus 88
Sutura corporis callosi 66
Sylvische Grube, Furche 81
Syphilis der Hirngefässe 393
Syringomyelie 203

T.

Tabes dorsalis 202
Taenia cornea 59
„ pontis 50
„ thalami opt. 60, 245, 333
„ ventricul. quarti 54
„ „ tertii 60
Taeniola cinerea 40, 221
Tangentiale Rindenfasern 355
Tapetum 75, 345
Tegmentum 57
Tela choroidea 387
„ „ cerebelli 54
„ „ superior 77
Tentorium 376
Thal 40
Thalamus opticus 58, 245, 333
Thalamusstiel, hinterer 336
„ innerer 247, 336
„ unterer 247, 336
„ vorderer 335
Theilung der Ganglienzellen 129
Tiefenwindungen 81
Tonsille 44
Trabecula cinerea 59
Tractus intermedio-lateralis 171
„ nervi optici . . 55, 59, 244, 279
„ olfactorius 71, 268, 272
„ peduncularis transversus . 57, 282
Trapezkern 304

Seite

Trapezkörper 222, 304
Trichter 59
Trigeminuskern, motorischer . . 230, 295
„ sensibler . . . 230, 294
Trigeminuswurzel, absteigende . 231, 294
„ aufsteigende . 210, 292
„ motorische . . 230, 295
„ sensible . . . 230, 295
Trigonum habenulae 60
„ hypoglossi 52
„ intercrurale 55
„ subpineale 56
„ vagi 52
Trochleariskern 237, 289
Trockenpräparate 28
Tuber cinereum 59
„ olfactorium 272
„ valvulae 46
Tuberculum acustisum . . . 53, 221, 301
„ anterius thalami . . . 59
„ cuneatum 39, 214
„ cinereum Rolandi . . 38, 210
„ fasciae dentatae 70
Türk'sche Bündel 253

U.

Uebergangswindungen 81
Ueberosmiumsäuremethode von Exner 12
Uncus 93
Unterhorn des Seitenventrikels . . . 76
Untersuchungsmethoden 3
Unterwurm 41
Ursprungskerne 163
Uvula 47

V.

Vacuolen in den Ganglienzellen . . 127
Vaguskerne 309
Vagus-Glossopharyngeuskern, motorischer 215
Vagus-Glossopharyngeushauptkern . . 219
Vallecula 41
Valvula semilunaris Tarini 47
Varicöse Axencylinder 111
„ Degeneration der Axencylinder 115
„ Fortsätze der Ganglienzellen . 128
„ Nervenfasern 111
Varietäten des Circulus Willisii . . . 392
„ der Hirnwindungen . . . 96
Vasocorona medullae spinalis . . . 199

Seite

Velum medullare anterius 41, 50
„ „ posterius 47
„ triangulare 72
Venen 134
Ventriculus bulbi olfactor. 268
„ conarii 60
„ corporis callosi 358
„ lateralis 74
„ quartus 50
„ quintus 67
„ septi pellucidi 67
„ tertius 59, 73
„ tricornus 74
„ Vergae 69
Ventrikel des Grosshirnes 72
Verga'scher Ventrikel 69
Verkalkte Ganglienzellen 128
Verkalkte Nervenfasern 115
Verlängertes Mark 35
Vermis cerebelli inferior 41
„ „ superior 40
Vicq d'Azyr'sches Bündel . 69, 247, 343
„ „ scher Streifen 348
Vierhügel 56. 237
„ hinterer 285
„ vorderer 283
Vierhügelarme 56, 242. 280
Virchow-Robin'sche Lymphräume . . 133
Vliess des Kleinhirns 264. 314
„ der unteren Olive 263
Vordere Nervenwurzeln des Rückenmarkes 171, 185
Vorderhirn 61
Vorderhirnbläschen 30
Vorderhorn des Rückenmarkes . . . 170
„ „ Seitenventrikels . . 75
Vordersäule 170
Vorderstrang 34, 173
Vorderstranggrundbündel . . . 195, 265
Vormauer 64. 360
Vormauerformation 354. 360
Vorzwickel 94
Voute à trois piliers 67

W.

Waller'sche Degeneration 13
Weigert's Hämatoxylinfärbung . . . 113
Weisser Kern der Haube . . . 239, 316
Wernekink'sche Commissur 316

	Seite
Westphal'scher Trochleariskern	290
Windungen des Grosshirnes	79
Wipfelblatt	46
Wulst des Balkens	66
Wurzel	163
„ hintere	187
„ vordere	185
Wurzelzone	192

Z.

Zäpfchen	47
Zarter Strang	34, 173
Zelt	376
Zirbelauge	367
Zirbeldrüse	60, 367
Zirbelstiele	60, 288, 333, 367
Zitzenförmiger Fortsatz	211
Zona incerta	247
Zonale Rindenschichte	358
Zone, radiculäre	192
Zwickel	95
Zwickelstiel	93
Zwinge	92, 342, 358
Zwischenhirn	30, 58
Zwischenmarkscheide	108
Zwischenschichte	338
Zungenfleischnerv	311
Zungenschlundkopfnerv	306

K. k. Hofbuchdruckerei Carl Fromme in Wien.

COL

DUE DATE

201-6503

Printed
in USA

QM451 Ob22

Obersteiner

Anleitung beim studium des baues der nervösen centralorgane.